

4. Wang Y, Dai W, Sun Y, Chu X, Yang B, Zhao M. Congenital bronchial atresia: Diagnosis and treatment. *Int J Med Sci.* 2012;9:207-12.

Samuel García-Reina\*, Esther Fernández, Carlos Martínez-Barenys y Pedro López de Castro

Departamento de Cirugía Torácica, Hospital Universitari Germans Trias i Pujol, Badalona, Barcelona, España

\* Autor para correspondencia.

Correo electrónico: [sgarcia.germanstrias@gencat.cat](mailto:sgarcia.germanstrias@gencat.cat) (S. García-Reina).

<https://doi.org/10.1016/j.arbres.2018.03.018>

0300-2896/

© 2018 SEPAR. Publicado por Elsevier España, S.L.U. Todos los derechos reservados.

## Atelectasia persistente en paciente con fibrosis quística: ¿debemos tratarla siempre con antibioterapia?



### Persistent Atelectasis in a Patient With Cystic Fibrosis: Are Antibiotics Always Needed?

Estimado Director:

La bronquitis plástica (BP) es una entidad rara, infradiagnosticada<sup>1-7</sup>, caracterizada por la formación de tapones bronquiales obstructivos o cilindros de mucosidad espesa y tenaz que ocasionan el colapso de uno o más lóbulos o incluso de un pulmón completo<sup>1,4-7</sup>. Los moldes a menudo son expectorados, pero pueden descubrirse en la broncoscopia o encontrarse en el árbol bronquial tras una necropsia<sup>4,7</sup>. También se denomina «bronquitis fibrinosa», «bronquitis pseudomembranosa» o «bronquitis de Hoffman»<sup>4,6</sup>. Se ha descrito en el asma, la fibrosis quística (FQ), las cardiopatías congénitas cianosantes, las infecciones respiratorias, las bronquiectasias, la aspergilosis broncopulmonar alérgica (ABPA), el dolor torácico agudo en la anemia de células falciformes, la alfatlasemia, etc<sup>1,4-7</sup>. La patogénesis de BP no se entiende bien<sup>1,4</sup>. Probablemente existan 2 mecanismos para el desarrollo de la BP: 1) lesión de los bronquios o alteración de la función epitelial bronquial secundaria a inflamación o infección, como ocurre, por ejemplo, en el asma, bronquiectasias, FQ, anemia drepanocítica, y 2) deterioro del drenaje linfático pulmonar, como ocurre en las cardiopatías congénitas<sup>4,6,8</sup>. Presentamos un caso de BP en un paciente con FQ, excepcionalmente documentado en la bibliografía.

Se trata de un adolescente de 15 años de edad con antecedentes personales de FQ, colonizado crónicamente por *Staphylococcus aureus* oxacilin sensible, *Haemophilus influenzae* y *Pseudomonas aeruginosa*, que ingresa por fiebre de hasta 39 °C, astenia, anorexia y dolor torácico en el hemitórax izquierdo. En la radiografía posteroanterior y lateral de tórax se observa una atelectasia de lóbulo superior izquierdo. Se decide ingreso para antibioterapia intravenosa con piperacilina-tazobactam y tobramicina. Se completa el estudio para descartar otras posibles causas de atelectasia asociada a la FQ, destacando la presencia de una IgE total de 2.500 UI/ml y una IgE específica a *Aspergillus fumigatus* (AF) de 38,80 UI/ml, IgG, precipitinas y prick cutáneos positivos a AF, añadiendo al tratamiento prednisona 60 mg cada 24 h y voriconazol 200 mg cada 12 h. Tras 15 días de tratamiento se observa mejoría clínica pero no radiológica, por lo que se decide realizar una tomografía computarizada pulmonar que evidencia la persistencia de la atelectasia completa del lóbulo superior izquierdo y la presencia de molde hiperdenso del árbol bronquial (fig. 1A). Ante estos hallazgos, se decide realizar una fibrobroncoscopia (FBC), donde se evidencia un stop en la entrada de bronquio de lóbulo superior izquierdo debido a la presencia de un gran tapón mucoso. Con fibrobroncoscopio de 4,6 mm y aspiración mantenida, se consigue extraer un molde bronquial de 7 × 1 cm (fig. 1B), diagnosticándose de BP. Al mes de

la extracción del molde bronquial, tras comprobar mejoría clínica y radiológica, se inicia descenso y retirada progresiva de corticoides.

En la FQ las atelectasias ocurren como resultado de tapones mucosos y enfermedad parenquimatosa severa<sup>3</sup>. Típicamente, son tratadas con antibioterapia IV e intensificación de la fisioterapia respiratoria<sup>3</sup>. Cuando no se produce mejoría clínica ni radiológica, como ocurrió en nuestro paciente, debemos pensar en complicaciones tales como la BP. Se han propuesto varias clasificaciones de BP, unas basadas en la histología del molde<sup>1,4,9</sup>, separando BP inflamatorias y «no inflamatorias» y otra en la etiología asociada<sup>1</sup> que define la BP secundaria a una enfermedad concreta o idiopática, cuando se desconoce<sup>1</sup>. Madsen et al. recomendaron una clasificación basada en la enfermedad asociada e histología del molde, cuando la etiología de la BP no está clara<sup>1,8</sup>. El tratamiento básico de la BP es sintomático, es decir, mejorar la ventilación alveolar y el aclaramiento mucociliar, y disminuir la inflamación y la carga bacteriana o fúngica<sup>1,4,6</sup> en el caso de BP secundaria a infección bronquial o ABPA. El tratamiento tóxico del molde bronquial no está bien definido y no hay ninguna recomendación para usar un agente mucolítico u otro<sup>1</sup>; puede ser difícil de eliminar con una instilación bronquial de suero salino fisiológico o succión broncoscópica<sup>1</sup>. Los broncodilatadores y mucolíticos pueden desintegrar las secreciones<sup>1,5</sup>. La DNasa recombinante humana (rhDNase) se ha utilizado para disminuir la viscoelasticidad del esputo en pacientes con FQ<sup>3</sup>. En nuestro caso, se instiló rhDNasa bajo visión broncoscópica directa para tratar la BP. El uso de activador del plasminógeno tisular (0,7-1 mg/kg cada 4 h) se ha descrito en la BP que ocurre después de intervención de Fontan en niños<sup>1,4,5,7,10</sup>. También se ha informado de que la heparina inhalada puede ser eficaz<sup>7,11</sup> ya que, gracias a sus propiedades antiinflamatorias, puede disminuir la secreción de mucina, prevenir la activación del factor tisular de la vía de la fibrina y atenuar la filtración vascular. Los anticolinérgicos inhalados pueden reducir la formación de moldes y dosis bajas de macrólidos pueden disminuir la producción de mucina al inhibir la activación de la cinasa 1 y 2 y atenuar la severidad de BP<sup>7,12,13</sup>. En pacientes con anomalías linfáticas, la terapia más efectiva para la BP es la embolización linfática selectiva guiada por resonancia magnética con linfografía<sup>6,7</sup>. El papel de la FBC puede cuestionarse en nuestro paciente, pero se optó por

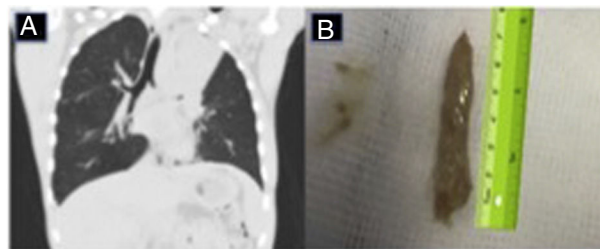


Figura 1. A) Atelectasia completa del lóbulo superior izquierdo, en cuyo interior se «dibuja» un molde hiperdenso del árbol bronquial. B) Molde bronquial extraído mediante fibrobroncoscopia de 7 × 1 cm de tamaño.

su realización ante el fracaso del tratamiento médico conservador con antibioterapia IV, corticoides y antifúngicos. Además, la FBC no solo nos permitió diagnosticar la BP e instilar in situ rhDNasa, sino que también nos ayudó a la extracción de los moldes bronquiales, mejorando así la ventilación pulmonar y el aclaramiento mucociliar.

En resumen, el interés de mostrar nuestro caso de BP en un paciente con FQ y ABPA es alertar de esa posibilidad diagnóstica en pacientes con FQ y atelectasia persistente que no mejora con tratamientos habituales, como antibioterapia, antifúngicos y corticoterapia. Deben buscarse y tratarse factores de riesgo, como disminución del aclaramiento mucociliar, inflamación o infección de las vías respiratorias, hipereosinofilia y enfermedad aspergilar. Defendemos el uso precoz de FBC en paciente con FQ y atelectasias persistentes, para ayudar al diagnóstico etiológico, instilación de mucolíticos y para ayudar a la extracción de posibles moldes bronquiales.

## Bibliografía

1. Feray S, Mora P, Decavele M, Pham T, Hafiani EM, Fartoukh M. Plastic bronchitis: An unusual complication of acute chest syndrome in adult. *Respir Med Case Rep.* 2017;21:93-5.
2. Moser C, Nussbaum E, Cooper DM. Plastic bronchitis and the role of bronchoscopy in the acute chest syndrome of sickle cell disease. *Chest.* 2001;120:608-13.
3. Salamone I, Mondello B, Lucanto MC, Cristadoro S, Lombardo M, Barone M. Bronchial tree-shaped mucous plug in cystic fibrosis: Imaging-guided management. *Respirol Case Rep.* 2017;5:214-7.
4. Yadav M, Tirpude, Joshi M. Plastic bronchitis in beta thalassemia minor. *Lung India.* 2013;30:203-8.
5. Veras TN, Lannes GM, Piva JP, Stein RT, Jones MH, Silva VD, et al. Plastic bronchitis in a child with thalassemia alpha. *J Pediatr (Rio J).* 2005;81:499-502.
6. Itkin MG, McCormack FX, Dori Y. Diagnosis and treatment of lymphatic plastic bronchitis in adults using advanced lymphatic imaging and percutaneous embolization. *Ann Am Thorac Soc.* 2016;13:1689-96.
7. Rubin BK. Plastic bronchitis. *Clin Chest Med.* 2016;37:405-8.
8. Madsen P, Shah SA, Rubin BK. Plastic bronchitis: New insights and a classification scheme. *Paediatr Respir Rev.* 2005;6:292-300.
9. Brogan TV, Finn LS, Pyskаты DJ Jr, Redding GJ, Ricker D, Ingliis A, et al. Plastic bronchitis in children: A case series and review of the medical literature. *Pediatr Pulmonol.* 2002;34:482-7.
10. Heath L, Ling S, Racz J, Mane G, Schmidt L, Myers JL, et al. Prospective, longitudinal study of plastic bronchitis cast pathology and responsiveness to tissue plasminogen activator (tPA). *Pediatr Cardiol.* 2011;32:1182-9.
11. Eason DE, Cox K, Moskowitz WB. Aerosolized heparin in the treatment of Fontan related plastic bronchitis. *Cardiol Young.* 2014;24:140-2.
12. Kanoh S, Rubin BK. Macrolides as immunomodulatory medications. Mechanisms of action and clinical applications. *Clin Microbiol Rev.* 2010;23:590-615.
13. Schultz KD, Oermann CM. Treatment of cast bronchitis with low-dose oral azithromycin. *Pediatr Pulmonol.* 2003;35:135-43.

Isabel Delgado Pecellín<sup>a,b,\*</sup>, María Moreno Ortega<sup>a,c</sup>,  
Laura Carrasco Hernández<sup>a,b</sup>, Lucía Marín Barrera<sup>d</sup>,  
Pilar Muñoz Zara<sup>d</sup>, María José Moreno Valera<sup>c,e</sup>  
y María Esther Quintana Gallego<sup>a,b</sup>

<sup>a</sup> Unidad de Fibrosis Quística, Hospital Virgen del Rocío, Sevilla, España

<sup>b</sup> Centro de Investigación Biomédica en Red de Enfermedades Respiratorias (CIBERES), Instituto de Salud Carlos III, Madrid, España

<sup>c</sup> Unidad de Neumología y Alergia. Hospital Virgen del Rocío, Sevilla, España

<sup>d</sup> Servicio de Neumología, Hospital Juan Ramón Jiménez, Huelva, España

<sup>e</sup> Unidad de Gestión Clínica de Neonatal, Hospital Universitario Virgen del Rocío, Sevilla, España

\* Autor para correspondencia.

Correo electrónico: [idelpe@gmail.com](mailto:idelpe@gmail.com) (I. Delgado Pecellín).

<https://doi.org/10.1016/j.arbres.2018.03.019>

0300-2896/

© 2018 SEPAR. Publicado por Elsevier España, S.L.U. Todos los derechos reservados.

## Enfermedad respiratoria relacionada con aspirina tratada con mepolizumab en un paciente pediátrico



### Aspirin-Exacerbated Respiratory Disease in a Pediatric Patient Treated with Mepolizumab

Estimado Director:

La enfermedad respiratoria exacerbada por aspirina y otros antiinflamatorios no esteroideos (AINE) se caracteriza por la presencia de asma, rinosinusitis crónica y pólipos nasales, exacerbados con la toma de fármacos inhibidores de la enzima ciclooxigenasa (COX) 1.

Se estima una prevalencia en asmáticos adultos de entre un 7-20%, y mayor aún en aquellos con asma grave. Los síntomas suelen iniciarse en la tercera o cuarta década de la vida, más en mujeres<sup>1</sup>. En niños su frecuencia es mucho menor<sup>2</sup>, con pocos casos reportados en la literatura hasta el momento<sup>3-5</sup>.

La severidad clínica del asma en ellos suele ser de moderada a grave, aun evitando la toma de AINE. Cuando se comparan frente a asmáticos con otros fenotipos, los pacientes con enfermedad respiratoria exacerbada por aspirina presentan exacerbaciones más frecuentes, precisan mayores dosis de glucocorticoides tanto inhalados como en muchas ocasiones sistémicos para su control y muestran una mayor afectación espirométrica<sup>6</sup>. Todo ello, además, agravado por la importante afectación rinosinusal.

Los mecanismos patogénicos subyacentes son una disregulación del metabolismo del ácido araquidónico y una mayor activación de

eosinófilos, plaquetas y mastocitos, con un aumento de prostaglandinas proinflamatorias por la toma de fármacos inhibidores de la COX-1<sup>7</sup>.

Para el diagnóstico se recomienda la realización de un test de provocación con ácido acetil salicílico (AAS) oral, inhalado o nasal. Aun con una historia clínica compatible, solo un 30% presentan una respuesta positiva y, en niños, en una serie española reciente, entre un 4-10%<sup>8</sup>. Se considera gold standard el test de provocación oral controlado con placebo, administrando cantidades crecientes de AAS hasta alcanzar la dosis habitual; tiene una sensibilidad aproximada de un 90%<sup>1</sup>. Se obtiene el valor de FEV<sub>1</sub> antes de cada dosis y 30 min después, finalizando la prueba si este cae un 20% o más respecto al basal.

El enfoque terapéutico incluye la evitación absoluta de AAS/AINE y el tratamiento farmacológico según la severidad de los síntomas bronquiales y nasales. Se recomienda evitar los inhibidores de COX-1, con una buena tolerancia en general a los inhibidores selectivos de COX-2 (aunque algunos pacientes con asma mal controlada pueden presentar también reacciones)<sup>9</sup>.

Respecto al manejo farmacológico, estos pacientes suelen presentar síntomas de intensidad moderada-severa, precisando tratamiento controlador de escalón 4-5 de la GEMA, con dosis medias o altas de glucocorticoides inhalados con broncodilatadores de acción larga, asociando en la mayoría de los casos antileucotrieno oral (que actúa a nivel bronquial y nasal).

Cuando los síntomas son refractarios a estas terapias pueden valorarse otras alternativas, como la desensibilización con aspirina o los fármacos biológicos. Estos últimos incluyen anticuerpos