

***Mycobacterium lentiflavum* en pacientes con fibrosis quística: ¿colonizante o patógeno?**



***Mycobacterium Lentiflavum* in Cystic Fibrosis Subjects. A Colonizer or a True Pathogen?**

Estimado Director:

La fibrosis quística (FQ) es la enfermedad monogénica potencialmente mortal más común en población caucásica^{1,2}. La principal causa de morbimortalidad es la afectación respiratoria, causada por obstrucción, inflamación e infección de vías respiratorias que conduce a daño epitelial, remodelación tisular y enfermedad pulmonar terminal^{1,2}. En las últimas décadas, las micobacterias no tuberculosas (MNTB) constituyen una de las complicaciones infecciosas más desafiantes de la FQ³. Son patógenos que pueden causar enfermedad pulmonar significativa, cuyo diagnóstico puede ser difícil en la FQ por la superposición de síntomas, signos y hallazgos radiológicos y cuyo tratamiento constituye una sobrecarga adicional al paciente³. Presentamos los 2 primeros casos de pacientes pediátricos con FQ e infección pulmonar por *Mycobacterium lentiflavum* (*M. lentiflavum*).

En primer lugar, varón diagnosticado de FQ con síntomas clásicos, 2 mutaciones del gen CFTR (c.1521.1523delCTT/1820.1903del) y cloro en sudor de 100 y 84 mmol/l. Estaba colonizado crónicamente por *Staphylococcus aureus oxacilin sensible* y *Haemophilus influenzae* e intermitentemente por *Pseudomonas aeruginosa*. Con 13 años presentó aumento de secreciones respiratorias, deterioro de la función pulmonar y pérdida de peso. Realizó tratamiento con ciprofloxacino sin mejoría clínica. El TACAR pulmonar mostró aumento de bronquiectasias, imagen de árbol en brote y nódulos acinares (fig. 1A). Tras 2 cultivos de esputo positivo para *M. lentiflavum*, comenzó tratamiento con claritromicina (500 mg/12 h), cicloserina (500 mg/24 h) y etambutol (500 mg/24 h) hasta completar 6 meses, consiguiéndose la erradicación del patógeno.

El segundo paciente es una mujer de 11 años, diagnosticada de FQ en contexto de tos crónica persistente, 2 test del sudor con cloro 102 mmol/l y 2 mutaciones en CFTR (c.[1521.1523delCTT/c.1000C>T]). Estaba colonizada intermitentemente por *Staphylococcus aureus oxacilin sensible*. Presentó, coincidiendo con discreto aumento de tos y empeoramiento de la función pulmonar, aislamiento de *M. lentiflavum* en 2 esputos. El tacar pulmonar mostró nódulos pulmonares y aumento de bronquiectasias (fig. 1B). Tras 6 meses de tratamiento oral con claritromicina (500 mg/12 h), cicloserina 500 mg/12 h, etambutol (500 mg/24 h) y amikacina nebulizada presentó buena evolución clínica y espirométrica y erradicación del *M. lentiflavum*.

En los últimos años estamos asistiendo a un aumento de la supervivencia de la FQ gracias a múltiples causas como el

diagnóstico precoz mediante el screening neonatal, mejor soporte nutricional, intervenciones más precoces y agresivas de infecciones respiratorias, manejo multidisciplinar, seguimiento en unidades de referencia y desarrollo de moduladores de la proteína CFTR (Cystic fibrosis transmembrane conductance regulator)¹. Paralelamente estamos observando un cambio epidemiológico de patógenos relacionados con la infección pulmonar, puesto que actualmente están surgiendo microorganismos emergentes con importante impacto clínico que, además de hacer más complejo el abordaje de estos pacientes, repercuten sustancialmente en la función pulmonar al perpetuar el binomio inflamación-infección⁴. Las MNTB son un ejemplo de esos patógenos emergentes². Se hallan ampliamente distribuidas en el medio ambiente, siendo el mecanismo de transmisión más aceptado la aerosolización de microorganismos^{2,5}, aunque comienza a haber evidencia de transmisión entre humanos, subrayándose la importancia del seguimiento de protocolos estrictos de control de infección cruzada². Pueden ocasionar infección pulmonar crónica, particularmente en sujetos con enfermedad inflamatoria pulmonar preexistente, como nuestros pacientes^{2,5}. Su incidencia aumenta con la edad⁶ y su prevalencia real tal como define la American Thoracic Society no es bien conocida, aunque se estima entre 4-14%². *Mycobacterium avium complex* y *Mycobacterium abscessus* son las MNTB más frecuentemente aisladas^{7,8}.

M. lentiflavum es una MNTB pigmentada, escotocromógena, de crecimiento lento, descrita en 1996⁷⁻⁹. Crece a 25-37 °C, formando colonias de 1-2 mm de diámetro, con pigmentación amarilla brillante^{7,8,10}. Es causa rara de infección humana, siendo la linfadenitis cervical la forma de presentación pediátrica más frecuente^{7,8,11,12}, aunque también se han descrito infecciones en pacientes inmunocomprometidos^{7,8,11,12} y comienza a haber evidencia de casos de enfermedad pulmonar crónica en pacientes inmunocompetentes^{7,12}, como los casos presentados.

La significación clínica de la infección pulmonar por *M. lentiflavum* en pacientes inmunocompetentes genera dudas al ser un microorganismo ambiental^{7,8,10,13}. En los casos presentados, el diagnóstico de infección por *M. lentiflavum* se realiza cumpliendo los criterios establecidos en el último consenso de la Sociedad Europea y la Fundación Americana de FQ para el diagnóstico de infección por MNTB en pacientes con FQ. Concretamente ambos pacientes presentaron síntomas de exacerbación respiratoria no atribuibles a otros microorganismos ni a otras causas, empeoramiento radiológico y 2 cultivos de esputo positivos para *M. lentiflavum*. A ello añadimos clara mejoría radiológica, espirométrica y nutricional y la negativización de los cultivos tras el tratamiento. En base a la mencionada repercusión clínica de la infección por este patógeno en la enfermedad pulmonar de nuestros pacientes, proponemos que *M. lentiflavum* no es siempre un contaminante simple y consideramos imprescindible su identificación en el paciente con FQ⁹.

Las características bioquímicas de este microorganismo dificultan su identificación⁹, siendo necesarios para su caracterización

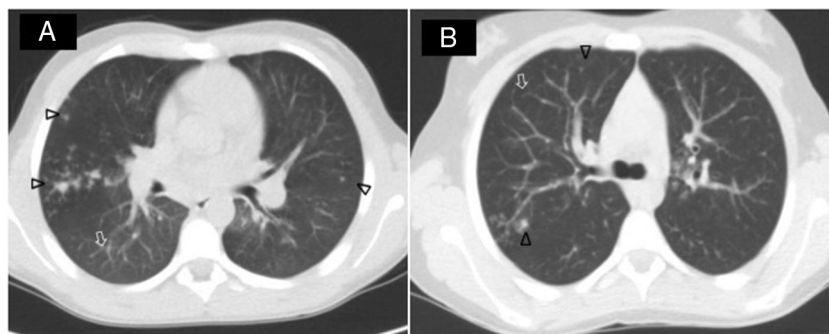


Figura 1. Tac pulmonar de 2 pacientes diagnosticados de infección por *M. lentiflavum*. Ambos pacientes mostraron en el tac una clara imagen de árbol en brote (↑) con nódulos acinares (Δ), de predominio en lóbulos superiores derechos.

estudios adicionales de ácidos nucleicos: amplificación del gen *hsp-65*, digestión con enzimas de restricción y amplificación del gen 16S del ARNr con posterior secuenciación de una zona hipervariable dentro del gen⁹. El régimen terapéutico óptimo y su duración no se ha establecido¹⁰; debiéndose tener en cuenta que se trata de un microorganismo resistente a la mayoría de los antituberculosos¹². Se utiliza comúnmente una combinación de claritromicina o azitromicina más rifampicina, rifabutina o etambutol⁹. Se han identificado cepas sensibles a amikacina, ciprofloxacino, cicloserina, canamicina u ofloxacina¹². En nuestros casos conseguimos la erradicación con 6 meses de tratamiento oral con claritromicina, cicloserina y etambutol y amikacina nebulizada, siendo bien tolerado. Las revisiones oftalmológicas y audiométricas no presentaron alteraciones.

En conclusión, proponemos que *M. lentiflavum* sea incluida en la creciente lista de MTNB causantes de enfermedad pulmonar, tanto en pacientes inmunocomprometidos como inmunocompetentes, siendo imprescindibles tanto su correcta identificación mediante el uso de herramientas moleculares específicas como el conocimiento de su alta tasa de resistencia antimicrobiana. Son necesarios estudios y/o ensayos clínicos que esclarezcan su prevalencia real, identifiquen los factores de riesgo relacionados con la infección y estudien su repercusión clínica en pacientes con neumopatía crónica y concretamente en la FQ. Con ello, podremos mejorar las estrategias diagnósticas y sustentar las decisiones terapéuticas en una consistente evidencia científica, con el objetivo de mejorar el control de la infección y evitar el deterioro de la función pulmonar asociado a esta bacteria.

Bibliografía

- Lopes-Pacheco M. CFTR modulators: Shedding light on precision medicine for cystic fibrosis. *Front Pharmacol*. 2016;7:275–95.
- Skolnik K, Kirkpatrick G, Quon BS. Nontuberculous mycobacteria in cystic fibrosis. *Curr Treat Options Infect Dis*. 2016;8:259–74.
- Martiniano SL, Davidson RM, Nick JA. Nontuberculous mycobacteria in cystic fibrosis: Updates and the path forward. *Pediatr Pulmonol*. 2017;52(S48):S29–36.
- Quintana-Gallego E, Delgado Pecellín I, Calero Acuña C. Infección bronquial crónica en pacientes con fibrosis quística. *Monogr Arch Bronconeumol*. 2014;1:86–91.
- Floto RA, Olivier KN, Saiman L, Daley CL, Herrmann JL, Nick JA, et al. US Cystic Fibrosis Foundation and European Cystic Fibrosis Society consensus recommendations for the management of non-tuberculous mycobacteria in individuals with cystic fibrosis. *Thorax*. 2016;71 Suppl 1:i1–22.
- Tortoli E, Mattei R, Russo C, Scarparo C. *Mycobacterium lentiflavum*, an emerging pathogen? *J Infect*. 2006;52:185–7.
- Jeong BH, Song JU, Kim W, Han SG, Ko Y, Song J, et al. Nontuberculous mycobacterial lung disease caused by *Mycobacterium lentiflavum* in a patient with bronchiectasis. *Tuberc Respir Dis*. 2013;74:187–90.
- Shin S, Yoon JH, Song SH, Kim EC. Isolation of *Mycobacterium lentiflavum* from a patient with a lung destroyed by tuberculosis. *Korean J Lab Med*. 2007;27:124–7.
- Piersimoni C, Goteri G, Nista D, Mariottini A, Mazzarelli G, Bornigia S. *Mycobacterium lentiflavum* as an emerging causative agent of cervical lymphadenitis. *J Clin Microbiol*. 2004;42:3894–7.
- Galarraga MC, Torreblanca A, Jiménez MS. Isolation of *Mycobacterium lentiflavum* in a case of suspected lung cancer. *Enferm Infecc Microbiol Clin*. 2002;20:92–7.
- Molteni C, Gazzola L, Cesari M, Lombardi A, Salerno F, Tortoli E, et al. *Mycobacterium lentiflavum* infection in immunocompetent patient. *Emerg Infect Dis*. 2005;11:119–22.
- Satana D, Erkose-Genc G, Tamay Z, Uzun M, Guler N, Erturan Z. Prevalence and drug resistance of mycobacteria in Turkish cystic fibrosis patients. *Ann Clin Microbiol Antimicrob*. 2014;13:28–34.
- Phelippeau M, Dubus JC, Reynaud-Gaubert M, Gomez C, Stremmer le Bel N, Bedotto M, et al. Prevalence of *Mycobacterium lentiflavum* in cystic fibrosis patients, France. *BMC Pulm Med*. 2015;15:131–6.

María Moreno Ortega^{a,b,*}, María Esther Quintana Gallego^{b,c},
Laura Carrasco Hernández^{b,c}, Esther Pérez Borrego^a
e Isabel Delgado Pecellín^{b,c}

^a Unidad de Pediatría y áreas específicas, Hospital Universitario Virgen del Rocío, Sevilla, España

^b Unidad de Fibrosis Quística, Hospital Universitario Virgen del Rocío, Sevilla, España

^c Centro de Investigación Biomédica en Red de Enfermedades Respiratorias (CIBERES), España

* Autor para correspondencia.

Correo electrónico: bebarrabaja@gmail.com (M. Moreno Ortega).

<https://doi.org/10.1016/j.arbres.2018.02.025>
0300-2896/

© 2018 SEPAR. Publicado por Elsevier España, S.L.U. Todos los derechos reservados.

Mejoría de la bronquiolitis constrictiva tras trasplante de progenitores hematopoyéticos: demostración radiológica en paciente tratado con ruxolitinib



Radiological Improvement of Bronchiolitis Obliterans Following Hematopoietic Stem Cell Transplantation in a Patient Treated with Ruxolitinib

Estimado Director:

La bronquiolitis constrictiva (BC) secundaria al trasplante de progenitores hematopoyéticos (TPH) es una grave complicación que aparece en el contexto de una enfermedad injerto contra huésped (EICH) crónica¹. Las pruebas de función pulmonar y, en menor medida (aunque de una manera creciente), la tomografía computarizada (TC), son las pruebas diagnósticas más importantes en la detección de la BC post-TPH². Los corticoides sistémicos continúan siendo la piedra angular del tratamiento, pero de entre las nuevas terapias destaca el ruxolitinib, un fármaco que ha conseguido resultados esperanzadores en los pacientes con EICH³.

Presentamos el caso de un varón de 39 años con antecedentes de un linfoma B difuso de células grandes estadio IV tratado con

varias líneas de quimioterapia y que, una vez alcanzada la remisión completa, se sometió a un TPH de donante emparentado en abril de 2015. Diez meses después del TPH el paciente desarrolló una EICH con manifestaciones cutánea, gastrointestinal y pulmonar, que no respondieron favorablemente al tratamiento con corticoides y fotoféresis extracorpórea. Las pruebas de función pulmonar previas a la EICH eran normales, mientras que tras la EICH mostraron un patrón obstructivo de intensidad moderada, siendo el volumen espiratorio forzado en el primer segundo (FEV1) del 59% sobre su teórico, la capacidad vital forzada (FVC) del 78%, y la relación FEV1/FVC del 68%, asociado a un descenso de la capacidad de difusión de CO del 71% con respecto a los valores pre-TPH. La TC de tórax dinámica (TCd) en inspiración y en espiración demostró la presencia de extensas áreas de atrapamiento aéreo en ambos pulmones (fig. 1A y 1B), al tiempo que descartó complicaciones infecciosas. El lavado broncoalveolar no detectó infecciones oportunistas. Ante estos hallazgos se emitió el diagnóstico de BC refractaria a corticoides y fotoféresis extracorpórea en el contexto de EICH post-TPH. Se decidió administrar ruxolitinib al paciente, lográndose una mejoría progresiva de las manifestaciones de la EICH, incluyendo la BC. Cuatro meses después del inicio del tratamiento con ruxolitinib, las pruebas de función pulmonar mostraron una mejoría significativa, aumentando el FEV1 (72%), la FVC (80%), y