

las anomalías adquiridas se encuentran la hipertensión, la trombosis, las calcificaciones, la circulación colateral y la estenosis u obstrucción, pudiendo ser estas 2 últimas secundarias a enfermedad neoplásica, mediastinitis fibrosante o tuberculosis y como complicación de la ablación por radiofrecuencia³.

Las complicaciones secundarias al procedimiento ablativo son causadas por la lesión térmica de la pared del vaso⁵. La estenosis de las venas pulmonares ocurre en el 0,5% de los pacientes, y suele darse unos 3 meses después de la ablación². El daño térmico da lugar a una cicatriz y contracción de la pared del vaso, provocando un remodelado arquitectural e hiperplasia intimal de la misma que condicionan una estenosis de la luz de la vena. Los pacientes pueden presentar síntomas respiratorios inespecíficos (disnea, tos, dolor torácico o hemoptisis) y la gravedad de los mismos se relaciona con el número de venas afectadas, el grado y longitud de la estenosis, y la duración de la misma^{5,6}.

Puede ser difícil detectar las estenosis en el caso de que sean leves, si bien la angio-TC revela directamente la oclusión venosa pulmonar, que es una complicación menos frecuente debido a que el tratamiento anticoagulante se instaura inmediatamente después del procedimiento².

Las anomalías del parénquima pulmonar son signos indirectos de estenosis significativas u oclusiones venosas, entre los que podemos encontrar opacidades multifocales o consolidaciones periféricas que pueden corresponder a infartos o hemorragia alveolar, engrosamiento septal intersticial⁵. En el caso de la oclusión venosa es frecuente la presencia de infiltración perivenosa y adenopatías locorreccionales por el daño térmico².

El manejo de la estenosis se realiza en función de su gravedad, en comparación con el estudio preablación. Si la estenosis es del 50-70% se recomienda seguimiento en 3-6 meses; si es del 75% se recomienda repetir la TC en 3 meses, y si es del 90% requiere tratamiento urgente ya que puede progresar en un plazo de 3-6 semanas, siendo el tratamiento de elección la angioplastia seguida a veces de la colocación de un stent².

En conclusión, la estenosis y oclusión de venas pulmonares son complicaciones cada vez menos frecuentes del tratamiento ablativo de la FA, pero muy relevantes, ya que de su diagnóstico tem-

prano depende la instauración de un tratamiento precoz y un mejor pronóstico. Para ello tienen un papel fundamental las técnicas de imagen como la angio-TC, debido a la gran resolución anatómica, rapidez y disponibilidad, por lo que es de gran importancia el conocimiento de la anatomía de las venas pulmonares y de los hallazgos radiológicos de las complicaciones de este procedimiento.

Bibliografía

1. Ghaye B, Szapiro D, Dacher JN, Rodriguez LM, Timmermans C, Devillers D., et al. Percutaneous ablation for atrial fibrillation: The role of cross-sectional imaging. *Radiographics*. 2003;23:S19-33.
2. Madrid Pérez JM, García Barquín PM, Villanueva Marcos AJ, García Bolao JJ, Bastarrika Alemañ G. Complicaciones asociadas a la ablación mediante radiofrecuencia de venas pulmonares. *Radiología*. 2016;58:444-53.
3. Varona Porres D, Persiva Morenza O, Pallisa E, Roque A, Andreu J, Martínez M. Learning from the pulmonary veins. *Radiographics*. 2013;33:999-1022.
4. Ravenel JG, McAdams HP. Pulmonary venous infarction after radiofrequency ablation for atrial fibrillation. *AJR Am J Roentgenol*. 2002;178:664-6.
5. Kwon M, Lee HY, Cho JH, Um SW. Lung infarction due to pulmonary vein stenosis after ablation therapy for atrial fibrillation misdiagnosed as organizing pneumonia: Sequential changes on CT in two cases. *Korean J Radiol*. 2015;16:942-6.
6. Yataco J, Stoller JK. Pulmonary venous thrombosis and infarction complicating pulmonary venous stenosis following radiofrequency ablation. *Respir Care*. 2004;49:1525-7.

Laura Fernández-Navarro^{a,*}, Elena Moya-Sánchez^a,
Diego Segura-Rodríguez^b y Eduardo Ruiz-Carazo^a

^a Departamento de Radiodiagnóstico, Hospital Universitario Virgen de las Nieves, Granada, España

^b Departamento de Cardiología, Hospital Universitario Virgen de las Nieves, Granada, España

* Autor para correspondencia.

Correo electrónico: laurafn2617@gmail.com

(L. Fernández-Navarro).

<https://doi.org/10.1016/j.arbres.2017.12.010>

0300-2896/

© 2018 SEPAR. Publicado por Elsevier España, S.L.U. Todos los derechos reservados.

Angiolymphoid Hyperplasia With Eosinophilia of the Lung



Hiperplasia angiolinfóide con eosinofilia del pulmón

Dear Editor:

Angiolymphoid hyperplasia with eosinophilia (ALHE), also named epithelioid hemangioma, is a benign vascular tumor with unknown pathogenesis, characterized by the presence of well formed, but often immature vessels, and by the proliferation of epithelioid endothelial cells with prominent lymphocytic infiltration.¹ The majority of the ALHE lesions affects the subcutaneous tissue of the head and neck.² Reported cases of the pulmonary involvement are extremely rare.^{3,4}

We report the case study of a 27-year-old Caucasian woman, non-smoker. The patient performed an abdominal computed tomography (TC) for a history of abdominal pain that showed bilateral nodules in the pulmonary bases, reason why the patient has been referred to our hospital for study. The patient reported a history of cough and asthenia with 1-year evolution, which have devalued over time. Physical examination, including skin obser-

vation, was unremarkable and the laboratory investigation was normal. The chest CT showed the presence of multiple bilateral pulmonary nodules (ranging between 10 and 14 mm), some of which in ground glass (Fig. 1A and B). The fiberoptic bronchoscopy was normal and the bronchoalveolar lavage showed a normal cell count. Histopathological examination of TC-guided transthoracic core needle biopsies of one of the left lung nodule have revealed proliferation of numerous small-caliber vessels with hyperplastic endothelial lining, lymphoid follicles and prominent eosinophilic background (Fig. 1C). Immunohistochemical study showed tumor cell positivity for CD34 (endothelial marker) (Fig. 1D). Overall, these findings indicated the diagnosis of angiolymphoid hyperplasia with eosinophilia. Given the rarity of the pulmonary involvement by ALHE, together with the presence of multiple pulmonary nodules (more common in epithelioid hemangioma), the possibility of surgical biopsy was discussed with Thoracic Surgery. Nevertheless, surgical option was discarded because of the low density of the nodules as well due to location constrains. Instead, we repeated TC-guided transthoracic core needle biopsies in one right lung nodule. The histopathological and immunohistochemical studies confirmed the diagnosis of ALHE. Given its benign nature, we have decided to maintain only clinical and ima-

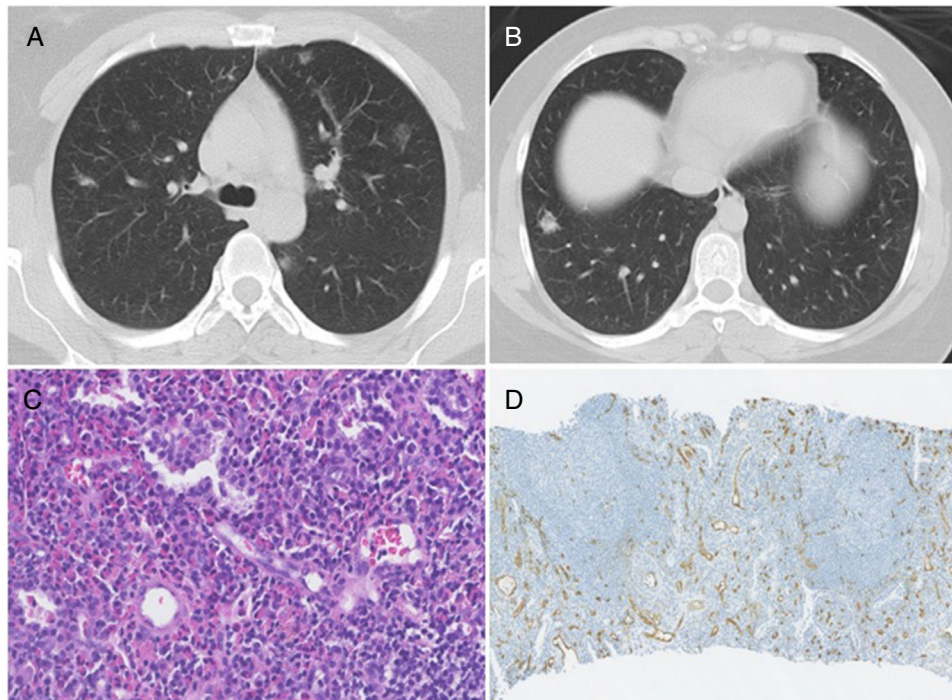


Fig. 1. (A) Chest CT showing bilateral pulmonary nodules, predominantly in ground-glass. (B) Chest CT showing a nodule at the base of the right lung, which was biopsied. (C) Photomicrograph illustrating lymphocytes and prominent eosinophilic background; Stain: hematoxylin and eosin (HE); magnification: 40 \times . (D) Immunohistochemistry photomicrograph showing numerous small-caliber vessels positive for CD34; magnification: 10 \times .

ging follow-up, and the monitoring resulted in no changes during 2 years.

ALHE is an unusual lesion that mainly occurs between the third and fifth decades of life and appears to have a predilection for women.¹ It mostly affect the subcutaneous tissue, however, cases of the involvement of other organs, like lung, are extremely rare.^{3,4} In 2005, Moran and Suster described the first two cases of ALHE located in the lung of a 60-years-old man with a history of cough and dyspnea and a woman with 27-years-old with clinical history of asthma.³ The two cases only presented a single pulmonary lesion, with 20 and 30 mm, respectively, very different from the TC findings of our patient. Moreover, Dulohery et al. have published a study about the lung involvement in hypereosinophilic syndromes that included the case of a 32-years-old woman with a history of cough and rash presented, similar to our case, numerous bilateral nodules, and the diagnosis of ALHE was achieved after a surgical biopsy.⁴ In this case-study, the patient was treated initially with prednisone followed by interferon- α 2b, with symptomatic and radiologic improvement, however details like dose or time of treatment were undisclosed. Contrary to this case, our patient did not have peripheral eosinophilia. To the best of our knowledge, this are the only three published cases describing the pulmonary involvement by ALHE. Overall, all the published cases presented very different clinical, laboratory and radiologic findings, highlighting that much remain unknown regarding this entity.

Pathological features is a key tool for the diagnosis of ALHE. Histopathology features include prominent proliferation of small, capillary-sized vessels with immature appearance, lined by plump, epithelioid endothelial cells. An inflammatory background rich in eosinophils and lymphocytes is present in the overwhelming majority of cases and, frequently, as in our case, a prominent lymphoid reaction with follicle formation is present. Immunohistochemical studies for CD31 and VllrAg stained the epithelioid endothelial

cells. Immunoreactivity for CD34 is also present, though often to a lesser degree.¹ ALHE must be distinguish from epithelioid hemangioendothelioma. The latter, is a rare vascular tumor of intermediate behavior, but potentially malignant, also with predilection for middle-aged women and similarly to ALHE, it is radiologically characterized by the presence of multiple, bilateral, perivascular nodules with well-defined or blurred margins.⁵ Histologically, epithelioid hemangioendothelioma is characterized by the presence of vacuolated endothelial cells growing singly or in linear streaks or cords, separated by a myxohyaline stroma, and lack of lymphoid or eosinophilic inflammatory infiltration.²

Due to the scarcity of published cases, no ideal treatment is defined. We decided to keep only clinical and imaging follow-up.

Herein, we have described one rare case study of pulmonary involvement by ALHE, a diagnosis that must be added to the large list of differential diagnoses of multiple lung nodules, also extending the spectrum of vascular and lymphoid lesions that can occur within the lung.

Bibliografía

1. Fletcher CDM, Unni KK, Mertens F, editors. World health organization classification of tumours. Pathology and genetics of tumours of soft tissue and bone. IARC Press: Lyon; 2002.
2. Guo R, Gavino A. Angiolymphoid hyperplasia with eosinophilia. Arch Pathol Lab Med. 2015;139:683-6.
3. Moran CA, Suster S. Angiolymphoid hyperplasia with eosinophilia (epithelioid hemangioma) of the lung: a clinicopathologic and immunohistochemical study of two cases. Am J Clin Pathol. 2005;123:762-5.
4. Dulohery MM, Patel RR, Schneider F, Ryu JH. Lung involvement in hypereosinophilic syndromes. Respir Med. 2011;105:114-21.
5. Sardaro A, Bardoscia L, Petruzzelli MF, Portaturi M. Epithelioid hemangioendothelioma: an overview and update on a rare vascular tumor. Oncol Rev. 2014; 8:259.

Liliana Ribeiro^{a,*}, Márcia Souto^b, Ana Loureiro^a

^a Department of Pulmonology, Centro Hospitalar de Trás-os-Montes e Alto Douro, Vila Real, Portugal

^b Department of Internal Medicine, Centro Hospitalar de Trás-os-Montes e Alto Douro, Chaves, Portugal

* Corresponding author.

E-mail address: liliana.sc.ribeiro@hotmail.com (L. Ribeiro).

<https://doi.org/10.1016/j.arbres.2017.12.013>

0300-2896/

© 2018 SEPAR. Published by Elsevier España, S.L.U. All rights reserved.

Valoración de la sedación con midazolam en las punciones pulmonares periféricas dirigidas por ecografía torácica



Assessment of Midazolam Sedation in Ultrasound-Guided Percutaneous Biopsy of Peripheral Lung Lesions

Estimado Director:

La ecografía torácica (ET) es una herramienta complementaria en neumología que tiene muchas utilidades en pacientes con patología del parénquima pulmonar periférico y pleural. Una de las utilidades que tiene la ET es la biopsia de lesiones pulmonares periféricas (LPP) guiada por ET, para el diagnóstico de lesiones sospechosas de cáncer de pulmón¹⁻⁵.

En el transcurso de los años, se ha observado la importancia de la sedación consciente del paciente en las técnicas intervencionistas en neumología. El midazolam es la benzodiacepina más utilizada para la sedación, por sus propiedades sedantes, ansiolíticas, amnésicas y relajantes musculares. Los trabajos sobre el grado de sedación en la biopsia de LPP guiada por ET no están descritos en la bibliografía actual y tampoco el grado de satisfacción de los pacientes con o sin midazolam.

Presentamos nuestra experiencia en 2 grupos de pacientes, grupo A y grupo B, tratados sin y con midazolam respectivamente, durante la biopsia de LPP guiada por ET.

Consistió en un estudio de casos y controles, observacional y ambispectivo. El grupo control (A) sin sedación se recogió de manera retrospectiva y los casos, grupo B, con sedación, se recogieron de manera prospectiva.

A los pacientes controles se les revisó retrospectivamente, además de la encuesta de satisfacción, las constantes vitales, complicaciones y el diagnóstico. Y a los casos, la encuesta de satisfacción se realizó de manera prospectiva, al igual que el resto de las variables. La encuesta de satisfacción estuvo basada en publicaciones previas, relacionadas con la satisfacción del paciente en las técnicas endoscópicas respiratorias⁶⁻¹⁰.

El cálculo del tamaño muestral necesario para el grupo B se realizó con la puntuación obtenida del cuestionario de satisfacción del grupo control histórico.

Se incluyó a un total de 39 pacientes sin contraindicaciones para la biopsia de la LPP ni para la sedación. Fueron valorados previamente por la enfermera y el neumólogo con experiencia en neumología intervencionista. Se consideró a pacientes que presentasen LPP, en contacto con la pared torácica visualizadas previamente por tomografía computarizada de tórax sospechosas de cáncer de pulmón, se encuentren en cualquier estadio de su evolución y con un área de contacto de la lesión pulmonar con la pared torácica, mayor o igual a 2 cm.

Los pacientes debían de cumplir los criterios de inclusión y ninguno de exclusión (menores de 18 años, alteraciones de la coagulación, hepática o renal, cardiopatía isquémica inestable, EPOC con FEV1 < 30%, clasificación de su estado físico según la American Society of Anesthesiologist mayor de III o inestabilidad hemodinámica).

Tanto en las punciones de aguja fina como en las biopsias se realizó un mínimo de 2 y un máximo de 3 veces. El cuestionario entregado al paciente constaba de 12 preguntas de las cuales 10 eran con respuestas múltiples de tipo Likert (Mucho, Bastante, Algo, Poco, Muy poco). Las otras 2 preguntas restantes tenían respuestas con diferentes posibilidades. El cuestionario entregado al neumólogo intervencionista constó de 3 preguntas, 2 de ellas con respuesta múltiple enumeradas 0 = Nula, 1 = Poca y 2 = Mucho y la tercera con respuestas alternativas.

El grupo B recibió midazolam diluido a un 1 mg/ml, administrando dosis de 1 mg antes o durante el proceso en intervalos de 3 min si el paciente lo requiriese, hasta un máximo de 5 mg. A ambos grupos se les aplicó anestesia local con lidocaína al 2%, a nivel de la subepidermis y pleura parietal. Ningún paciente de los 2 grupos utilizó ansiolíticos orales previo al procedimiento.

El número de pacientes del grupo A fue de 19 y del grupo B, 20.

Las variables demográficas no mostraron diferencias estadísticamente significativas entre los valores basales de ambos grupos, a excepción de la edad. Tampoco se observaron diferencias en las constantes vitales y número de biopsias. Con respecto a la duración del procedimiento, sí fue menor en el grupo de sedación pero sin diferencias significativas (tabla 1).

Para la valoración de la percepción del paciente sobre la exploración se observa la puntuación a cada pregunta con respuesta tipo Likert. Las puntuaciones de cada pregunta muestran que la sensación de incomodidad durante la biopsia es mayor en el grupo A. Los pacientes tratados previamente con midazolam tendrían menos nerviosismo si tuvieran que repetirse el procedimiento. La percepción del dolor, recuerdo durante la biopsia y la percepción de un procedimiento largo, fue mayor en el grupo no tratado con midazolam. Con respecto al trato, confianza y seguridad transmitido al paciente, no existieron diferencias.

A las preguntas a los pacientes con respuesta sin escala tipo Likert, el peor momento del grupo A fue el de la anestesia, y del grupo B, la entrada en la sala donde se realizaría la biopsia. El grupo A probablemente sí se repetiría la biopsia y el grupo B sí la repetiría.

En el cuestionario realizado al neumólogo intervencionista relacionado con la prueba no se manifestaron diferencias entre los grupos (tabla 1).

Después del procedimiento, los miembros de los 2 grupos permanecían 2 h en sala de recuperación, no siendo necesario ingresos hospitalarios. No existieron complicaciones en ninguno de los 2 grupos y se obtuvo el diagnóstico final en todos los participantes¹¹⁻¹⁴.

Concluimos que este modelo de sedación con midazolam podría ser necesario para pacientes que se van a someter a esta técnica complementaria, dado los beneficios que aporta este fármaco junto con ausencia de efectos secundarios y complicaciones, no influyendo en la realización de la técnica por el neumólogo.

Una de las limitaciones que presenta el trabajo es el pequeño tamaño muestral y que un grupo de pacientes se analizó de manera retrospectiva. Pero es el primer estudio publicado donde se valora la opinión del paciente y el médico, con y sin el efecto del midazolam, en este tipo de técnicas en neumología intervencionista.