

Imagen clínica

Aspergilosis pulmonar invasiva causada por *Aspergillus ustus* en un paciente inmunocomprometido



Invasive Pulmonary Aspergillosis Due to *Aspergillus Ustus* in an Immunocompromised Patient

Iván Suárez-Pedreira^{a,*} y Laura Palacios-García^b

^a Servicio de Medicina Interna, Hospital Valle del Nalón, Langreo, Asturias, España

^b Servicio de Dermatología, Hospital Vital-Álvarez Buylla, Mieres, Asturias, España

Varón de 85 años con una aplasia pura de la serie roja y que recibía tratamiento con esteroides (prednisona 1 mg/kg de peso/día) desde hacía 5 semanas. Ingresó por un cuadro de disnea y dolor torácico de 5 días de evolución. En la radiografía de tórax se apreciaba un patrón micronodular difuso y bilateral (fig. 1a) que no presentaba en una radiografía de 2 semanas antes del ingreso. Se le realizó una TAC torácica en el que se evidenciaban nódulos pulmonares bilaterales, alguno de ellos cavitado, con tendencia a coalescer en lóbulos superiores (fig. 1b). El paciente desarrolló una insuficiencia respiratoria severa, que no respondió al tratamiento instaurado con antibiótico empírico más voriconazol, y falleció a los 6 días del ingreso. En la necropsia practicada se apreciaban macroscópicamente múltiples nódulos cavitados de diferentes tamaños, con paredes engrosadas y material purulento central (flechas), que afectaban de forma difusa a ambos pulmones (fig. 1c). En el cultivo del material extraído de dichas lesiones se aisló *Aspergillus ustus* (*A. ustus*). El diagnóstico final *post mortem* fue de aspergilosis pulmonar invasiva por *A. ustus*, en paciente inmunocomprometido.

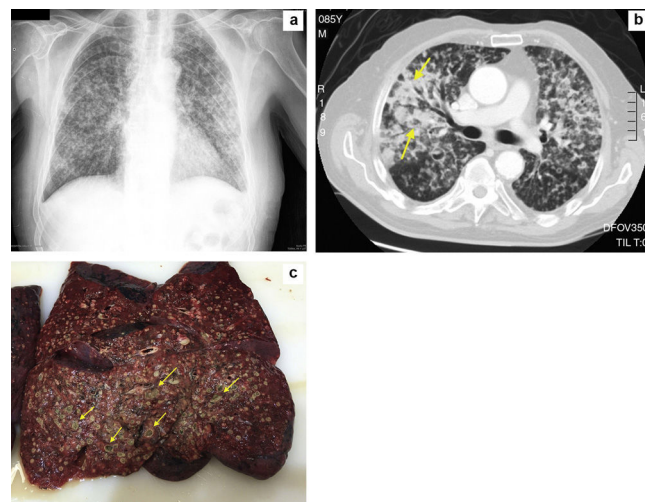


Figura 1. a) Radiografía del tórax. b) TAC torácica. c) Múltiples nódulos pulmonares cavitados en la necropsia.

* Autor para correspondencia.

Correo electrónico: ivasuaped@yahoo.es (I. Suárez-Pedreira).