

Imagen clínica

Inflamación granulomatosa necrosante con destrucción de la vía aérea

Necrotizing Granulomatous Inflammation with Airway Tissue Destruction

María Dolores Almenara Escribano*, Agustín Colodro Ruiz y María Martín Armada

Servicio de Medicina Interna, Complejo Hospitalario Ciudad de Jaén, Jaén, España



Varón de 24 años que con 16 fue tratado de tuberculosis pulmonar (diagnóstico histológico). Posteriormente, presentó parotiditis aguda que mejoró con esteroides. Con 19 años ingresa por monoartritis de tobillo y nódulo pulmonar («inflamación crónica granulomatosa necrosante supurativa»), con cultivos y autoinmunidad negativos. Durante este ingreso, desarrolló cuadro compatible con meningoencefalitis granulomatosa (estudio microbiológico negativo) y respuesta a esteroides.

En 2017 ingresó por fiebre y síntomas respiratorios, evidenciándose conglomerados adenopáticos mediastínicos en la TAC torácica. Sucesivas tinciones/cultivos de esputo para micobacterias/hongos y marcadores de autoinmunidad resultaron negativos. Se trató con antibioterapia y la dosis de esteroides fue aumentada. Radiológicamente, empeoraron las lesiones torácicas, hallándose engrosamiento de la pared traqueal y masas necróticas predominantes en hemitórax derecho^{1,2} (Fig. 1 A y 1 B). La broncoscopia (Fig. 1 C y 1 D) mostró amplias zonas de inflamación/necrosis en vías respiratorias principales, con pérdida de estructura de la pared y protrusión de fragmentos de cartilago. El estudio anatómopatológico evidenció granulomas, necrosis extensa y membranas hialinas². Los cultivos para bacterias, micobacterias, hongos y PCR panfúngica resultaron negativos.

Se desestimó prótesis traqueal por la gravedad de las lesiones. Ante la sospecha de vasculitis granulomatosa (Wegener)^{1,2}, recibió bolos de esteroides y ciclofosfamida intravenosos, con evolución desfavorable y fallecimiento por hemoptisis masiva.

Agradecimientos

Los autores agradecemos al Servicio de Neumología del Complejo Hospitalario Ciudad de Jaén su colaboración en la realización de este trabajo; especialmente al Dr. José Nieto Serrano.

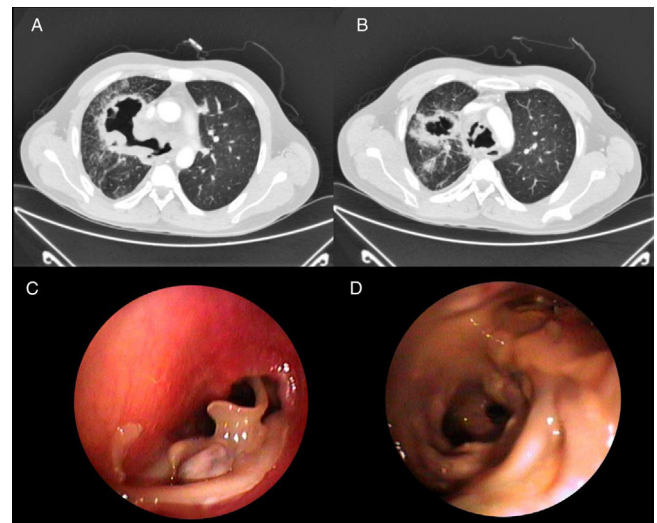


Figura 1. A y B) TAC torácica que muestra engrosamiento concéntrico significativo de pared traqueal y de bronquios principales, con vasta irregularidad del lumen traqueal y bronquial. Se observan además masas necróticas de predominio en hemitórax derecho, en contacto con bronquio del lóbulo superior derecho. C y D) Imágenes de broncoscopia: C) Estenosis traqueal con mucosa friable y protrusión de fragmentos de cartilago; D) División de bronquio lobar superior izquierdo e inferior izquierdo que muestran mucosa con áreas mamelonadas.

Bibliografía

1. Polychronopoulos VS, Prakash UB, Golbin JM, Edell ES, Specks U. Airway involvement in Wegener's granulomatosis. *Rheum Dis Clin North Am.* 2007;33:755–75, vi. Review.
2. King MD. Respiratory tract involvement in granulomatosis with polyangiitis and microscopic polyangiitis. *Post TW*, ed. UpToDate. Waltham, MA; UpToDate Inc [consultado 10 Oct 2017] Disponible en: <http://www.uptodate.com>

* Autor para correspondencia.
Correo electrónico: lolaales@hotmail.com (M.D. Almenara Escribano).