

Cartas científicas

Metástasis musculoesqueléticas: hallazgo infrecuente asociado al cáncer de pulmón



Skeletal Muscle Metastasis: An Uncommon Finding in Lung Cancer

Estimado Director:

El cáncer de pulmón (CP) supone la 5.^a causa de fallecimiento a nivel mundial¹. Desafortunadamente en el momento del diagnóstico casi la mitad de los pacientes presentan metástasis a distancia (siendo las localizaciones más frecuentes cerebro, hueso, hígado y glándulas adrenales²). En estadios precoces se estima que el 60% de los pacientes pueden presentar micrometástasis³.

La diseminación metastásica del CP en el músculo esquelético es un hallazgo infrecuente (<1%) que se asocia a un mal pronóstico con una esperanza media de vida de 6 meses. La baja afinidad de las células tumorales por el tejido muscular se ha intentado explicar mediante 3 teorías: la teoría inmunológica (rol de la inmunidad humoral y celular), la teoría metabólica (las fluctuaciones de oxígeno, variabilidad del pH y la producción de ácido láctico podrían estar implicados) y la teoría mecánica (aboga por que las contracciones musculares podrían ejercer un efecto protector debido a la elevada presión y el flujo variable de sangre)³.

La presentación clínica de las metástasis musculoesqueléticas (MME) es muy variable: desde lesiones asintomáticas, dolorosas y/o palpables o condicionantes de limitación funcional de

la región afectada, hasta hallazgos casuales en técnicas de imagen complementarias^{2–4}. El abordaje diagnóstico inicial en los pacientes con sospecha de MME suele comenzar con una tomografía axial computarizada (TAC) torácica. Surov A et al.⁴ propusieron 5 patrones radiológicos para la caracterización de las MME: a) masa intramuscular –tipo I-; b) lesión *abcess-like* –tipo II-; c) infiltración difusa del tejido muscular –tipo III-; d) lesión con múltiples calcificaciones –tipo IV-, y e) patrón en forma de sangrado intramuscular –tipo V-³. Debe valorarse, sin embargo, la utilización de técnicas complementarias como la resonancia magnética (herramienta de gran utilidad para la diferenciación de las MME y lesiones musculares malignas primarias) y la tomografía por emisión de positrones con ¹⁸F-fluorodeoxyglucosa (que ha demostrado una mayor sensibilidad para la detección de MME y cutáneas)³. No obstante, el diagnóstico definitivo implica el análisis histológico de la lesión.

A continuación, detallamos 3 ejemplos clínicos que revelan la presencia de MME en pacientes con CP, acompañados de diferentes pruebas diagnósticas iconográficas. El primer caso corresponde a una mujer de 57 años, que refería síndrome constitucional, disnea y masa en flanco derecho no dolorosa adherida a planos profundos. La TAC torácica solicitada reveló la existencia de una lesión hiliar derecha con afectación mediastínica multinivel y una tumoración dependiente del músculo *oblicuo izquierdo del abdomen*, clasificada según el patrón radiológico por TAC⁴ como tipo I (fig. 1A). El segundo caso pertenece a un varón de 83 años con tumoración dolorosa (masa quística necrótica de 35 × 26 × 46 mm dependiente del músculo *flexor común superficial de los dedos de la mano*) e

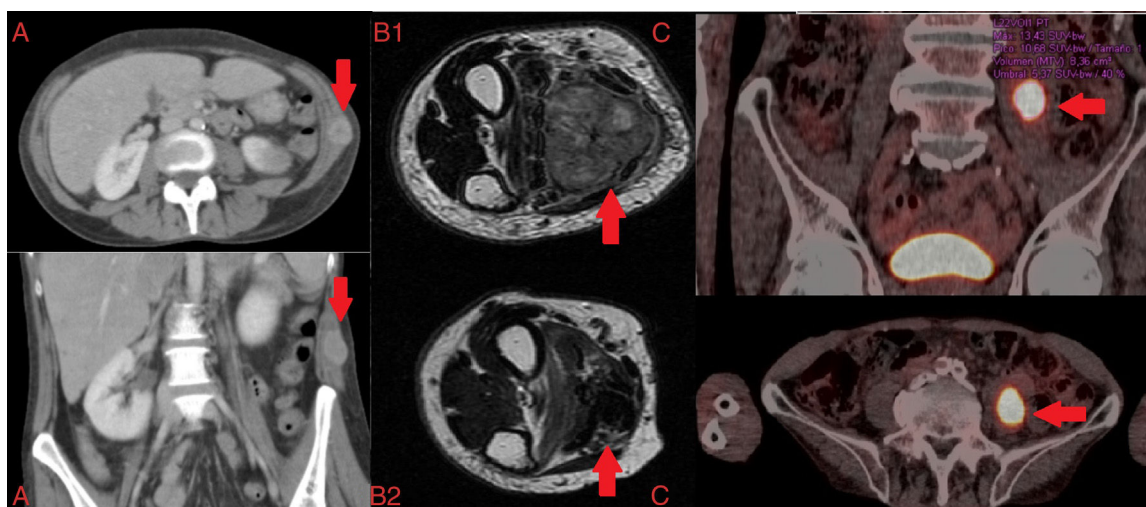


Figura 1. A) Tomografía axial computarizada torácica axial y coronal: Metástasis musculoesquelética dependiente del músculo oblicuo izquierdo del abdomen. B) Resonancia magnética T2 axial: Metástasis musculoesquelética dependiente del músculo flexor común superficial de los dedos de la mano; B1: pre-tratamiento; B2: post-tratamiento. C) PET-tomografía axial computarizada torácica: Metástasis musculoesquelética dependiente del músculo psoas ilíaco izquierdo.

impotencia funcional en antebrazo derecho de 4 meses de evolución. El estudio de extensión reveló la presencia de 2 masas pulmonares, compatibles con adenocarcinoma pulmonar (clasificación tumoral cT4NxM1b¹). El paciente recibió radioterapia localizada paliativa y quimioterapia con platino/pemetrexed (figs. 1B1 y B2). Finalmente, presentamos el caso de un varón de 73 años en tratamiento activo según antibiograma contra infección documentada por *Mycobacterium xenopi*. La tomografía por emisión de positrones mostró la presencia de una lesión de 40 × 25 mm con cavitación central en el lóbulo superior izquierdo —SUVmáx 28,38— (fig. 1C) y un foco hipermetabólico localizado en el músculo *psaos ilíaco izquierdo* (P11) con SUVmáx 13,43 sugestivo de MME.

En los casos anteriormente descritos se procedió a la toma de muestras histológicas para la caracterización de las tumoraciones, siendo compatibles con tumor indiferenciado de alto grado histológico, músculo estriado infiltrado por adenocarcinoma y carcinoma escamoso, respectivamente, todos ellos con origen pulmonar. La evolución clínica mostró divergencias: fallecimiento tras 2 semanas del diagnóstico, control antiálgico y disminución de la tumoración (fig. 1B2) tras tratamiento oncológico dirigido; consiguiendo estabilidad clínica en los 2 últimos casos descritos.

Dada la baja prevalencia de las MME debe de hacerse un exhaustivo diagnóstico diferencial que incluya las entidades malignas y benignas más frecuentes (sarcomas y linfomas musculares primarios o mixomas/hemangiomas). Si bien no existen guías clínicas para el manejo específico de las MME, este se fundamenta en los principios generales terapéuticos oncológicos según la clínica, localización y pronóstico vital; incluyendo: la observación, la escisión quirúrgica (lesiones solitarias persistentes tras un periodo de remisión), la quimioterapia y la radioterapia (útil para el control antiálgico y para la reducción del tamaño tumoral)²⁻⁴.

Resulta fundamental la correcta identificación de las MME en pacientes con CP para el manejo clínico y pronóstico. Por ello, ante toda lesión muscular (sintomática o no) detectada en pacientes con CP debe valorarse la posible etiología neoplásica mediante

estudio radiológico combinado y confirmación histológica de la misma.

Bibliografía

1. Sociedad Española de Oncología Médica. Las cifras del cáncer en España 2017. [consultado 6 Nov 2017]. Disponible en: https://www.seom.org/seomcms/images/stories/recursos/Las_cifras_del_cancer_en_Esp_2017.pdf
2. Pop D, Nadeemy AS, Venissac N, Guiraudet P, Otto P, Poudenx M, et al. Skeletal muscle metastasis from non-small cell lung cancer. *J Thorac Oncol*. 2009;4:1236-41.
3. Perisano C, Spinelli MS, Graci C, Scaramuzza L, Marzetti E, Barone C, et al. Soft tissue metastases in lung cancer: A review of the literature. *Eur Rev Med Pharmacol Sci*. 2012;16:1908-14.
4. Surov A, Hainz M, Holzhausen HJ, Arnold D, Katzner M, Schmidt J, et al. Skeletal muscle metastases: Primary tumours, prevalence, and radiological features. *Eur Radiol*. 2010;20:649-58.

Blanca de Vega Sánchez^{a,*}, Ignacio Lobato Astiárraga^a,
Rafael Lopez Castro^b, Maria Rosa López Pedreira^c
y Carlos Disdier Vicente^{a,d}

^a Servicio de Neumología, Hospital Clínico Universitario de Valladolid, Valladolid, España

^b Servicio de Oncología Médica, Hospital Clínico Universitario de Valladolid, Valladolid, España

^c Servicio de Radiodiagnóstico, Hospital Clínico Universitario de Valladolid, Valladolid, España

^d Centro de Investigación en Red Enfermedades Respiratorias (CIBERES), España

* Autor para correspondencia.

Correo electrónico: blancadevegasanchez@gmail.com
(B. de Vega Sánchez).

<https://doi.org/10.1016/j.arbres.2017.11.011>

0300-2896/

© 2017 SEPAR. Publicado por Elsevier España, S.L.U. Todos los derechos reservados.

La hiponatremia en la EPOC, una complicación poco conocida



Hypnatremia in COPD: a Little Known Complication

Estimado Director:

La enfermedad pulmonar obstructiva crónica (EPOC) es una enfermedad de base inflamatoria cuya afectación extrapulmonar empeora el pronóstico de algunos pacientes¹.

Es frecuente que pacientes con EPOC presenten otras enfermedades asociadas, especialmente cardiovasculares, y se ha postulado la participación decisiva de la EPOC en su patogenia².

La aparición de una hiponatremia en la hospitalización por una exacerbación de EPOC es relativamente frecuente y se asocia con peor curso clínico³. La baja natremia puede ser la manifestación de una retención hídrica secundaria a otras comorbilidades (como la insuficiencia cardíaca o renal), a tratamientos farmacológicos, a la insuficiencia suprarrenal tras retirada de corticoterapia o a la secreción inadecuada de ADH (SIADH). Entre otras patologías respiratorias que pueden cursar con SIADH se encuentran las infecciones pulmonares (neumonía, absceso pulmonar, tuberculosis, aspergilosis), asma, EPOC, tumores de pulmón, fibrosis quística y la insuficiencia respiratoria aguda⁴. La hipoxia se asocia a la secre-

ción de ADH⁵, pero es la hipercapnia la que se relaciona con más frecuencia a esta circunstancia.

La presencia de hiponatremia, tanto en la EPOC estable como en la exacerbación, representa un reto para el clínico por su frecuencia, por sus implicaciones pronósticas y porque debido a sus diferentes posibles etiologías (que pueden coexistir) precisa un adecuado seguimiento y tratamiento. Pese a que tradicionalmente se hace referencia en la literatura a la relación entre EPOC y SIADH, no hemos encontrado ninguna reseña bibliográfica sobre la hiponatremia secundaria a SIADH en la EPOC (buscadores Medline y Pubmed, palabras clave: SIADH y COPD).

Por este motivo nos parece de interés presentar el caso de un paciente con SIADH secundario a EPOC, para poder incidir en aspectos del diagnóstico diferencial y tratamiento.

Se trataba de un varón de 84 años, fumador activo, con antecedentes de hipertrofia benigna de próstata y EPOC fenotipo agudizador con enfisema, con obstrucción muy grave (FEV1 27%), en tratamiento con siladosina, omeprazol y gliopirronio/indacaterol. Consultó por disnea intensa y tos con expectoración verdosa. El único hallazgo relevante en la exploración física fue la presencia de roncus dispersos en ambos hemitórax y la ausencia de edemas o signos de hipervolemia, con saturación de O₂ de 89% con oxígeno domiciliario a 2 litros por minuto (lpm). En la analítica destacaba una anemia microcítica (hemoglo-