

12. Hansen O, Sørensen P, Hansen KH. The occurrence of hyponatremia in SCLC and the influence on prognosis: Aretrospective study of 453 patients treated in a single institution in a 10-year period. *Lung Cancer*. 2010;68: 111-4.
13. Ayus JC, Olivera J, Frommer J. Rapid correction of severe hyponatremia with intravenous hypertonic saline solution. *Am J Med*. 1982;72: 43-8.
14. Verbalis JG, Alder S, Schrier RW, Berl T, Zhao Q, Czerwiec FS. SALT Investigators. Efficacy and safety of oral tolvaptan therapy in patients with the syndrome of inappropriate antidiuretic hormone secretion. *Eur J Endocrinol*. 2011;164:725-32.
15. Victor RG, Haley RW, Willett DL, Peshock RM, Vaeth PC, Leonard D, et al., Dallas Heart Study Investigators. The Dallas Heart Study: a population-based probability sample for the multidisciplinary study of ethnic differences in cardiovascular health. *Am J Cardiol*. 2004 Jun 15;93:1473-80.

Javier Miguel Martín Guerra*, Miguel Martín Asenjo, Luis Ángel Sánchez Muñoz y Carlos Jesús Dueñas Gutiérrez

Servicio de Medicina Interna, Hospital Clínico Universitario de Valladolid, Valladolid, España

* Autor para correspondencia.

Correo electrónico: javi6vega@hotmail.com (J.M. Martín Guerra).

<https://doi.org/10.1016/j.arbres.2017.11.006>

0300-2896/

© 2017 Publicado por Elsevier España, S.L.U. en nombre de SEPAR.

Respuesta a omalizumab en paciente con neumonía eosinófila crónica y mala respuesta al tratamiento con corticoides



Response to Omalizumab in a Patient With Chronic Eosinophilic Pneumonia and Poor Response to Corticosteroids

Estimado Director:

Mujer de 55 años, exfumadora desde septiembre de 2012 (IPA 18), con antecedentes de rinoconjuntivitis y asma bronquial alérgica. Estudiada en 2012, en la radiografía de tórax no se objetivaron infiltrados. Pruebas cutáneas con sensibilización a epitelio de gato y polen de gramíneas y olivo.

Ingresa en octubre de 2014 por un episodio agudo de disnea, ruidos respiratorios y tos no productiva. No fiebre. La radiografía de tórax mostró un patrón alveolointerstitial con predominio en bases. En la TAC torácica destacaban infiltrados parcheados bilaterales en vidrio deslustrado. Se realizó broncoscopia con biopsia transbronquial y lavado broncoalveolar: neutrófilos: 11%; eosinófilos: 85,9% y linfocitos: 0,6%. La biopsia mostró un patrón histológico de eosinofilia pulmonar sugestivo de neumonía eosinofílica crónica (NEC) con patrón focal tipo neumonía organizada. En las pruebas de función respiratoria destacaba un patrón restrictivo con alteración de la difusión para el monóxido de carbono: FVC 1.830-59%; FEV₁ 1.410-54% y FEV₁/FVC 77%. DLCO 32%; KCO 63%; TLC 61% y RV 86%. Todos los test inmunológicos fueron negativos. IgE 493 UI/ml. En el test de la marcha de 6 min: la saturación inicial fue del 97%, recorrió 440 m y la saturación final fue del 85%.

Se diagnosticó de NEC, sin factores de riesgo laborales ni ambientales conocidos, aunque no se pudo descartar una relación con la toma de antiinflamatorios (celecoxib). Se retiró el fármaco y se inició tratamiento con corticoides, a pesar de lo cual presentó un empeoramiento clínico-radiológico.

Dada la mala respuesta al tratamiento con corticoides se decidió realizar biopsia quirúrgica con resultado anatomopatológico de neumonía intersticial descamativa-like con eosinófilos, compatible con NEC. Se incluyó a la paciente en lista de espera para trasplante

pulmonar. Las pruebas de función respiratoria previas a la introducción de omalizumab fueron: FVC 1.430-47%; FEV₁ 1.120-43%; FEV₁/FVC 78%; DLCO 24% y KCO 55%. TLC 44% y RV 81%.

Revisando la literatura se identificaron 2 casos^{1,2} de NEC con respuesta favorable con omalizumab, por lo que se inició el tratamiento con dicho fármaco, confirmándose una mejoría clínica y una estabilidad funcional por lo que se decidió la retirada progresiva de corticoides. Veinticuatro meses después de la introducción de omalizumab la paciente ha presentado una notable mejoría de su sintomatología, sin corticoides, confirmándose desde su introducción una modificación de su deterioro funcional previo (fig. 1). La paciente ha sido retirada de lista de espera de trasplante pulmonar con reversión de los efectos adversos del tratamiento esteroideo. Tras la comercialización de mepolizumab se planteó dicha opción terapéutica a la paciente que desestimó dada la evolución favorable.

La NEC es una enfermedad idiopática que se caracteriza por una acumulación anómala de eosinófilos en el espacio intersticial y alveolar del pulmón. El tratamiento habitual es con corticoides sistémicos. La respuesta suele ser tan rápida y favorable que su ausencia obliga a descartar un diagnóstico alternativo.

Nuestra paciente presentó mala respuesta con corticoides a altas dosis por lo que se realizó biopsia quirúrgica que confirmó el diagnóstico inicial. En la literatura identificamos 2 casos^{1,2} de NEC con respuesta a omalizumab. Se trataba de pacientes con IgE elevada y mala respuesta a corticoides (o con necesidad de altas dosis de corticoides). En ambos casos, el tratamiento con omalizumab detuvo el deterioro de la enfermedad, con mejoría de las pruebas de la función respiratoria.

Omalizumab es un anticuerpo humanizado anti-IgE, cuya indicación habitual es el tratamiento del asma alérgica persistente. Adicionalmente se han descrito numerosos efectos que van más allá de la inmunomodulación de la IgE³⁻¹¹. Omalizumab disminuye la expresión del receptor FcεpsilonRI alfa sobre los basófilos³⁻⁵. También induce un descenso de la triptasa, de citoquinas de la vía Th2 (IL-4 e IL-13) y de quimioquinas (IL-8 y RANTES), todo ello independientemente de los niveles de IgE. Del mismo modo, se produce una disminución de la expresión de citoquinas (IL-5, IL10 e IL-13) en las células dendríticas^{6,7}, así como de su capacidad

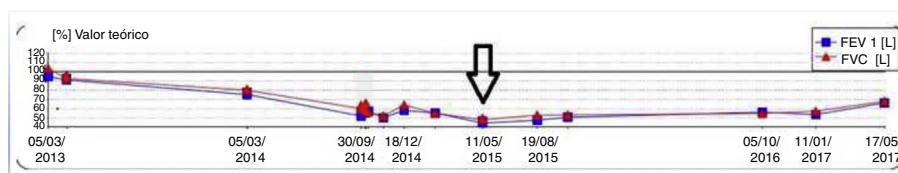


Figura 1. Evolución funcional de la paciente. La flecha indica el momento de introducción del omalizumab.

para activar CD4. También produce una disminución del número de eosinófilos^{8,9}, tanto en esputo, como en tejido pulmonar, del número de monocitos⁹, de la fracción expirada de óxido nítrico (FENO)^{9,10} y de las concentraciones de endotelina-1 en el condensado de gas exhalado¹⁰. Por otro lado, la estimulación de la IgE incrementa el depósito de colágeno I, III y IV, y de fibronectina por la vía Erk1/2 MAPK, lo que incrementa el remodelado de la vía aérea. Al bloquear dicha acción se consigue disminuir la proliferación muscular y el depósito de sustancias proinflamatorias¹¹.

La evolución de nuestra paciente, además de demostrar el efecto favorable del fármaco, apoya que el tratamiento con omalizumab puede tener efectos relevantes que van más allá de un simple efecto sobre la IgE, siendo también relevante su acción sobre la inflamación eosinofílica. Este efecto se ve apoyado por los resultados de estudios básicos y se confirma por la descripción de respuestas favorables, como la de nuestra paciente, en otras afecciones como la enfermedad de Churg-Strauss o la rinosinusitis crónica, en las que es clave la inflamación por eosinófilos¹².

Bibliografía

1. Kaya H, Gümüş S, Uçar E, Aydoğan M, Muşabak U, Tzkoparan E, et al. Omalizumab as a steroid-sparing agent in chronic eosinophilic pneumonia. *Chest*. 2012;142:513-6.
2. Domingo C, Pomares X. Can Omalizumab be effective in chronic eosinophilic pneumonia? *Chest*. 2013;143:274.
3. Beck LA, Marcotte GV, MacGlashan D, Toglas A, Saini S. Omalizumab-induced reductions in mast cell FcεpsilonRI expression and function. *J Allergy Clin Immunol*. 2004;114:527-30.
4. Lin H, Boesel KM, Griffith DT, Prussin C, Foster B, Romero FA, et al. Omalizumab rapidly decreases nasal allergic response and FcεpsilonRI on basophils. *J Allergy Clin Immunol*. 2004;113:297-302.
5. Oliver JM, Tarleton CA, Gilmartin L, Archibeque T, Qualls CR, Diehl L, et al. Reduced FcεpsilonRI-mediated release of asthma-promoting cytokines and che-

6. mokes from human basophils during omalizumab therapy. *Int Arch Allergy Immunol*. 2010;151:275-84.
7. Schroeder JT, Bieneman AP, Chichester KL, Hamilton RG, Xiao H, Saini SS, et al. Decreases in human dendritic cell-dependent T(H)2-like responses after acute in vivo IgE neutralization. *J Allergy Clin Immunol*. 2010;125, 896.e6-901.e6.
8. Chand HS, Schuyler M, Joste N, Hensler C, Tesfaigzi, Masten B, et al. Anti-IgE therapy results in decreased myeloid dendritic cells in asthmatic airways. *J Allergy Clin Immunol*. 2010;125, 1157-1158.e5.
9. Djukanovic R, Wilson SJ, Kraft M, Jarjour NN, Steel M, Chung KF, et al. Effects of treatment with anti-immunoglobulin E antibody omalizumab on airway inflammation in allergic asthma. *Am J Respir Crit Care Med*. 2004;170:583-93.
10. Takaku Y, Soma T, Nishihara F, Nakagome K, Kobayashi T, Hagiwara K, et al. Omalizumab attenuates airway inflammation and interleukin-5 production by mononuclear cells in patients with severe allergic asthma. *Int Arch Allergy Immunol*. 2013;161 Suppl 2:S107-17.
11. Zietkowski Z, Skiepkó R, Tomasiak-Lozowska MM, Bodzenta-Lukaszyk A. Anti-IgE therapy with omalizumab decreases endothelin-1 in exhaled breath condensate of patients with severe persistent allergic asthma. *Respiration*. 2010;80:534-42.
12. Roth M, Zhong J, Zumkeller C, Sąg CT, Goulet S, Tamm M. The role of IgE-receptors in IgE-dependent airway smooth muscle cell remodelling. *PLoS One*. 2013;8:e56015.
13. Sattler C, García G, Humbert M. Novel targets of omalizumab in asthma. *Curr Opin Pulm Med*. 2017;23:56-61.

Eduardo Laviña-Soriano*, Ana Ampuero-López y José Luis Izquierdo-Alonso

Servicio de Neumología, Hospital Universitario de Guadalajara, Guadalajara, España

* Autor para correspondencia.

Correo electrónico: jlizquierdo@sescam.org (E. Laviña-Soriano).

<https://doi.org/10.1016/j.arbres.2017.11.009>

0300-2896/

© 2017 SEPAR. Publicado por Elsevier España, S.L.U. Todos los derechos reservados.

Varón de 60 años de edad con enfermedad pulmonar obstructiva crónica y eosinofilia



A 60-Year-Old Male Smoker With Chronic Obstructive Pulmonary Disease and Hypereosinophilia

Estimado Director:

En la práctica clínica se sospecha el diagnóstico de eosinofilia pulmonar en pacientes con síntomas respiratorios (disnea, tos o sibilancias), infiltrados pulmonares migratorios en la radiografía del tórax y la demostración de eosinofilia en la sangre periférica o, preferentemente, en el pulmón^{1,2}. El síndrome hipereosinofílico (HES) es una entidad rara con diferentes variedades, una de las más excepcionales es la mieloproliferativa. Presentamos el caso de un HES mieloproliferativo con FIP1L1/PDGFRα diagnosticado de eosinofilia pulmonar.

Varón de 60 años de edad fumador de 50 paq/año visto en neumología por empeoramiento de su tos y expectoración habituales, sin otra clínica asociada en los 2 meses previos. El paciente había sido diagnosticado 2 años antes de EPOC grado II (volumen espiratorio forzado en primer segundo [FEV₁] 79%) con buen control clínico tras el abandono del hábito tabáquico y tratamiento con fluticasona/salmeterol 25/250 mcg.

En la exploración física no se apreciaron adenopatías, la auscultación objetivó algún roncus con una frecuencia respiratoria de

16 rpm y cardíaca rítmica a 90 latidos por minuto. El resto de la exploración fue normal.

Se solicitó análisis de sangre donde destacó una leucocitosis de 12.590 células/mm con eosinófilos 8.560 (61%). El resto del hemograma, coagulación y bioquímica fueron normales. Las pruebas de función respiratoria: FEV₁ 2,610 l (87%), capacidad vital forzada (FVC) 4,090 l (109%), FEV₁/FVC 63,78%. El test broncodilatador y la provocación con metacolina fueron negativas. La radiografía de tórax evidenció signos radiológicos de EPOC. La TC de tórax y abdomen mostró enfisema centroacinar y paraseptal con micronódulos en los lóbulos pulmonares superiores, lóbulo medio y lóbulo lingular, así mismo engrosamiento al nivel de la vejiga con sospecha de malignidad (fig. 1). El ecocardiograma fue normal. Tras estos hallazgos el paciente fue visto por el servicio de urología con diagnóstico posterior de carcinoma urotelial, estableciendo tratamiento específico. La elevada cifra de eosinófilos en sangre llevó a plantear un diagnóstico diferencial minucioso. Se solicitaron pruebas para parásitos, helmintos (*Ascaris lumbricoides*, *Taenia solium*, hidatidosis, *Toxocara canis*, *Leishmania*), hongos y coprocultivo, siendo todas negativas. Además, la serología para virus de hepatitis A, B y C, virus de la inmunodeficiencia humana, estudio de *Mycobacterium* y *Bordetella* fueron negativos. Ante estos hallazgos se practicó una fibrobroncoscopia obteniendo muestras de broncoaspirado, lavado broncoalveolar (BAL) y biopsia transbronquial (BTB). El broncoaspirado fue negativo para células malignas. El recuento celular del BAL fue: linfocitos 6%, polimorfonucleares