

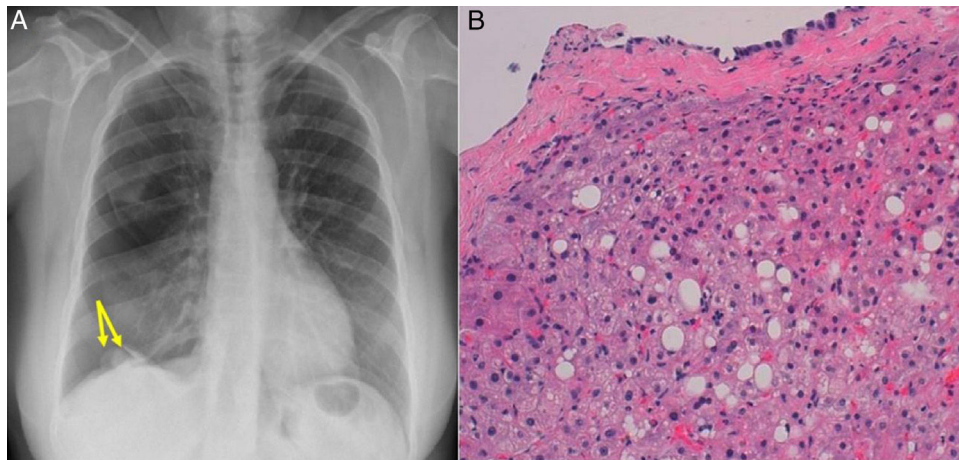
Imagen clínica

## Tejido hepático ectópico intratorácico

### Ectopic Intrathoracic Liver Tissue

Carmen María Rodríguez Gómez\*, Xavier Baldó Padró y Matilde Rubio Garay

Servicio de Cirugía Torácica, Hospital Josep Trueta, Girona, España



**Figura 1.** A) La radiografía de tórax muestra 2 nodulaciones supradiagmáticas izquierdas (flechas). B) Presencia de tejido hepático con leve esteatosis, inmerso en un tejido fibroconectivo tapizado por celularidad mesotelial (pleura parietal diafragmática) (H&E  $\times 20$ ).

Presentamos el caso de una paciente de 46 años que en el contexto de un segundo episodio de neumotórax espontáneo derecho se observan en la radiografía de tórax, 2 nódulos supradiagmáticos derechos (fig. 1A). Durante la toroscopia para la resección de la ampolla apical se biopsian dichos nódulos no friables que se hallan situados en el centro tendinoso del hemidiafragma derecho, de aspecto blanquecino, bien delimitados, recubiertos por pleura parietal diafragmática y de un tamaño inferior a los 2 cm. Los hallazgos anatomopatológicos corresponden a tejido hepático con leve esteatosis, inmerso en un tejido fibroconectivo tapizado por celularidad mesotelial de pleura parietal diafragmática (fig. 1B).

El tejido hepático ectópico tiene una incidencia inferior al 0,5% y se presenta como un hallazgo casual a modo de nódulos pleurales o subpleurales de pequeño tamaño en una radiografía de tórax

realizada por otro motivo. Precisa de confirmación histopatológica para su diagnóstico definitivo.

El tejido hepático ectópico se comporta como un tejido hepático normal y, por tanto, puede verse afectado por los virus de la hepatitis, sufrir degeneración grasa, cirrosis, hemosiderosis o implantes metastásicos<sup>1</sup>, sin embargo la ausencia de un sistema vascular y ductal completo, le hace más propenso a desarrollar un carcinoma hepatocelular<sup>2</sup>.

#### Bibliografía

1. Antoniou D, Soutis M, Karentzou O. Cystic mesenchymal hamartoma arising in intrathoracic heterotopic liver: A case report. *J Pediatr Surg.* 2012;47:e49–51.
2. Huerta-Solís MA, Galicia-Ramos JM, Carrillo-Ruiz R. Hígado ectópico intratorácico izquierdo con cirrosis micro y macronodular. *Rev Mex Patol Clin.* 2010;57:143–7.

\* Autor para correspondencia.  
Correo electrónico: mia.2612@hotmail.com (C.M. Rodríguez Gómez).