

## Imagen clínica

### Traqueobroncopatía osteocondroplásica, un hallazgo casual



### Tracheobronchopathia Osteochondroplastica. A Chance Finding

Luis Alfonso Sota Yoldi<sup>a,\*</sup>, Roberto Fernández Mellado<sup>b</sup> y Laura Vigil Vigil<sup>c</sup>

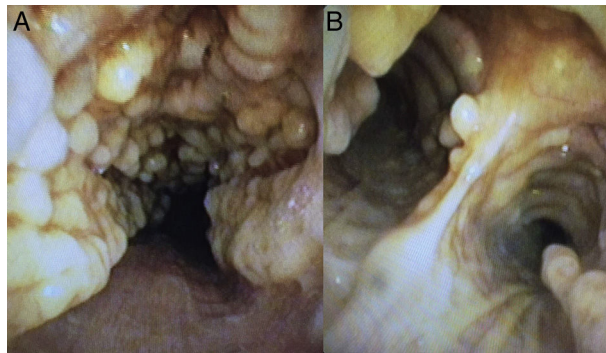
<sup>a</sup> Servicio de Neumología, Fundación Hospital de Jove, Gijón, Asturias, España

<sup>b</sup> Servicio de Neumología, Hospital El Bierzo, Ponferrada, León, España

<sup>c</sup> Servicio de Neumología, Hospital Universitario de Cabueñes, Gijón, Asturias, España

Mujer de 78 años de edad a la que se detecta un nódulo pulmonar de 18 mm en el lóbulo superior derecho como hallazgo casual en un TAC de tórax realizado para estudio de una posible miastenia gravis. La paciente no presenta ningún síntoma respiratorio. Se realiza una broncoscopia en la que se visualiza una importante afectación nodular e irregular de la pared anterolateral de la tráquea y bronquios principales, de consistencia pétreo y que respeta por completo la pars membranosa (fig. 1). Ante estos característicos hallazgos se le diagnostica de traqueobroncopatía osteocondroplásica.

La traqueobroncopatía osteocondroplásica es una enfermedad benigna, rara y de causa desconocida que afecta a la tráquea y a los bronquios principales en menor medida. Se debe a la formación de nódulos submucosos de origen cartilaginoso u óseo que se proyectan sobre la luz de la vía aérea respetando la pared posterior<sup>2</sup>. Para el diagnóstico es suficiente con visualizar en la broncoscopia estas alteraciones sin precisar un análisis histológico<sup>1,2</sup>. No obstante, si se realizan biopsias se observa hueso o calcificación de la submucosa. El curso de la enfermedad es benigno y lento y no suele presentar complicaciones.



**Figura 1.** Imagen de broncoscopia a nivel traqueal (A) y de carina principal (B) donde observamos protusiones cartilaginosas irregulares hacia la luz que respetan completamente la pars membranosa.

## Bibliografía

1. Devaraja K, Sagar P, Chirom AS. Tracheobronchopathia osteochondroplastica: awareness is the key for diagnosis and management. *BMJ Case Rep.* 2017. <http://dx.doi.org/10.1136/bcr-2017-220567>.
2. Barros Casas D, Fernández-Bussy S, Folch E, Flandes Aldeyturriaga J, Majid A. Non-malignant central airway obstruction. *Arch Bronconeumol.* 2014;50:345–54.

\* Autor para correspondencia.

Correo electrónico: lsotayol@hotmail.com (L.A. Sota Yoldi).