

($p=0.792$). Residual volume was 0.9313 g (0.9270; 0.9382) and 1.4087 g (1.3845; 1.4416) for ISO-NEB[®] and for RespirgardII[®].

In vivo, all volunteers (23.5 ± 1.3 years) had spirometric values in the normal range. Cu max was similar between devices with 3.5% (3.1; 3.6) and 3.6% of ND (2.2; 4.2), ($p=0.893$) for ISO-NEB[®] and RespirgardII[®], respectively. Urine volume was 1.37 L (0.80; 1.72) and 1.30 L (0.75; 2.10) for ISO-NEB[®] and RespirgardII[®], respectively ($p=0.686$). Elimination constant (K_e) of the drug following nebulization was similar for both devices (0.159 (0.078; 0.208) vs 0.130 (0.085; 0.162) for ISO-NEB[®] and for RespirgardII[®], respectively ($p=0.225$)). There was no significant difference in RF, Vt and VE. Our results were in the range of previous studies even if the comparison is difficult because there were no data for ISO-NEB[®] and the previous studies on RespirgardII[®] presented many differences in protocols and measurements techniques.^{6,9,12,13} We used the most frequent dosage reported in the previous studies and in the manufacturer's recommendations (300 mg pentamidine in 6 mL sterile water).^{1,2,7,9} The airflow rate (8 L min⁻¹) to produce aerosolized pentamidine was in the range of the rate described in previous studies about RespirgardII[®] (about 6–10 L min⁻¹ for RespirgardII[®]) or recommended by the manufacturer for ISO-NEB[®] (from 5 to 9 L min⁻¹). The total amount of drug reaching the lungs was similar and lower than 5% of ND for both devices. Our results are in line with those obtained with pentamidine in prior studies (2–6.74% of ND).^{4,6,9,12} Some methodological conditions need to be discussed. In vitro, we used the residual gravimetric technique even though it was not validated for pentamidine. However previous studies validated this process for different drugs.¹⁴ In vivo, we used amikacin sulfate because pentamidine has not been previously considered as a valid pharmacological marker of pulmonary deposition.^{11,15} For a methodological consideration, we recruited only male subjects because it is easier for a man to collect his urine without loss and to prevent potential fetal risk ototoxicity in pregnant female subjects. Finally, we did not measure the particle sizes for both nebulizers, but according to previous studies and manufacturer's data we can consider that they were similar (1–2 μm). It is important to notice that the two nebulizers are in the same price range. In conclusion, this in vitro and in vivo study demonstrated that ISO-NEB[®] and RespirgardII[®] have similar properties in the conditions study. Further clinical studies are needed to confirm that ISO-NEB[®] is a valuable alternative to the reference nebulizer recommended by guidelines for pentamidine delivery. Altogether these data suggest that the performance of both devices is similar in the conditions of this in vitro and in vivo study.

Bibliografía

1. Pyrgos V, Shoham S, Roilides E, Walsh TJ. Pneumocystis pneumonia in children. Paediatr Respir Rev. 2009;10:192–8.
2. Thomas CF Jr, Limper AH. Pneumocystis pneumonia. N Engl J Med. 2004;350:2487–98.
3. Oudry M, Chaumuzeau JP, Diot P, Dubus JC. [Use of pentamidine nebulization in children]. Rev Malad Respir. 2012;29:656–63.

4. O'Doherty M, Thomas S, Page C, Bradbeer C, Nunan T, Bateman N. Pulmonary deposition of nebulised pentamidine isethionate: effect of nebuliser type, dose, and volume of fill. Thorax. 1990;45:460–4.
5. Boe J, Dennis JH, O'Driscoll BR, Bauer TT, Carone M, Dautzenberg B, et al. European Respiratory Society Guidelines on the use of nebulizers. Eur Respir J. 2001;18:228–42.
6. Ilowitz JS, Baskin MI, Sheetz MS, Abd AG. Delivered dose and regional distribution of aerosolized pentamidine using different delivery systems. Chest. 1991;99:1139–44.
7. Peron N, Le Guen P, Andrieu V, Bardot S, Ravilly S, Oudry M, et al. [Inhalation therapy: inhaled generics, inhaled antidotes, the future of anti-infectives and the indications of inhaled pentamidine. GAT aerosolstorming, Paris 2012]. Rev Malad Respir. 2013;30:832–42.
8. Hess DR. Nebulizers: principles and performance. Respir Care. 2000;45:609–22.
9. Kim CS, Garcia L, Wanner A. Actual pentamidine dose delivered by Respirgard II nebulizer. Eur Respir J. 1995;8:2178–81.
10. Miller MR, Hankinson J, Brusasco V, Burgos F, Casaburi R, Coates A, et al. Standardisation of spirometry. Eur Respir J. 2005;26:319–38.
11. Dequin PF, Faurisson F, Lemarie E, Delatour F, Marchand S, Valat C, et al. Urinary excretion reflects lung deposition of aminoglycoside aerosols in cystic fibrosis. Eur Respir J. 2001;18:316–22.
12. Ferretti PP, Versari A, Gafa SI, Becquemin MH, Barchi E, Serafini D, et al. Pulmonary deposition of aerosolised pentamidine using a new nebuliser: efficiency measurements in vitro and in vivo. Eur J Nuclear Med. 1994;21:399–406.
13. Saldone GC, Fuhrer J, Steigbigel RT, McPeck M. Factors determining pulmonary deposition of aerosolized pentamidine in patients with human immunodeficiency virus infection. Am Rev Respir Dis. 1991;143:727–37.
14. Vecellio None L, Grimbert D, Bordenave J, Benoit G, Furet Y, Fauroux B, et al. Residual gravimetric method to measure nebulizer output. J Aerosol Med. 2004;17:63–71.
15. Reyhler G, Leal T, Roeseler J, Thys F, Delvau N, Liistro G. Effect of continuous positive airway pressure combined to nebulization on lung deposition measured by urinary excretion of amikacin. Respir Med. 2007;101:2051–5.

Nicolas Audag^{a,b,*}, Giuseppe Liistro^{b,c},
Dimitri Van der Linden^d, Françoise Smets^e,
Teresinha Leal^f, Gregory Reyhler^{a,b,c}

^a Service de Médecine Physique et Réadaptation, Cliniques universitaires Saint-Luc, Brussels, Belgium

^b Institut de Recherche Expérimentale et Clinique (IREC), Pôle de Pneumologie, ORL & Dermatologie, Université Catholique de Louvain, Brussels, Belgium

^c Service de Pneumologie, Cliniques universitaires Saint-Luc, Brussels, Belgium

^d Pediatric Infectious Diseases, Cliniques universitaires Saint-Luc, Brussels, Belgium

^e Pediatric Gastroenterology and Hepatology Department, Cliniques universitaires Saint-Luc, Brussels, Belgium

^f Louvain Centre for Toxicology and Applied Pharmacology (LTAP), Institut de Recherche Expérimentale et Clinique (IREC), Brussels, Belgium

* Corresponding author.

E-mail address: nicolas.audag@uclouvain.be (N. Audag).

<http://dx.doi.org/10.1016/j.arbres.2017.05.001>
0300-2896/

© 2017 SEPAR. Published by Elsevier España, S.L.U. All rights reserved.

Mycobacterium xenopi y carcinoma pulmonar de células escamosas



Mycobacterium xenopi and squamous cell carcinoma of the lung

Estimado Director:

Las micobacterias no tuberculosas (MNT) o micobacterias atípicas son bacterias aerobias del género *Mycobacterium*, de potencial patógeno conocido desde los años cincuenta¹. La pandemia del

sida, el incremento progresivo de los estados de inmunosupresión y el perfeccionamiento de las técnicas microbiológicas, hacen que el aislamiento de estos microorganismos sea más común en nuestros días².

Mycobacterium xenopi (*M. xenopi*) es una MNT relacionada con el agua que se encuentra fundamentalmente en América del Norte, sudeste de Gran Bretaña y norte de Francia³, y que se demostró por primera vez en pacientes inmunodeprimidos. El principal factor de riesgo para la enfermedad son las enfermedades pulmonares crónicas, en las que el microorganismo puede colonizar las vías

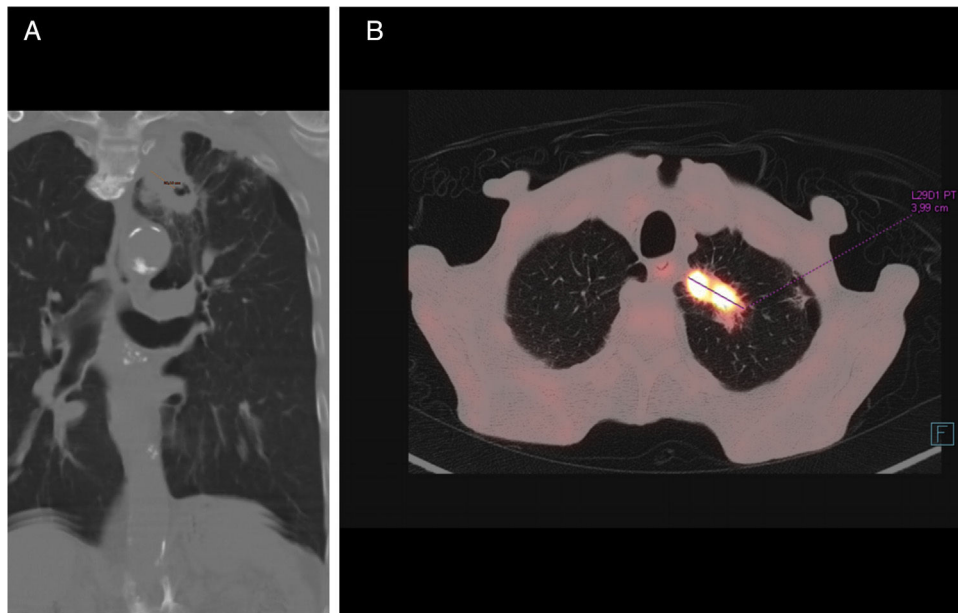


Figura 1. A) TC coronal con ventana de pulmón: masa cavitada con pared gruesa irregular de 18 mm en lóbulo superior izquierdo que se continúa hacia el mediastino. B) PET-TC axial: la masa muestra alta captación de fluorodesoxiglucosa, con un valor estándar de captación (*standard uptake value*) de 28,38 unidades.

respiratorias⁴. Se han publicado casos de infección por micobacteria en pacientes con diagnóstico de neoplasia⁵, pero son excepcionales los casos publicados por *M. xenopi*. Según la bibliografía consultada en los buscadores habituales, Medline y Pubmed, para artículos en castellano (palabras clave: *Mycobacterium xenopi* y *lung cancer*) no hemos encontrado referencias sobre el particular. Presentamos un caso de infección por *M. xenopi* en un paciente con EPOC grave y diagnóstico de carcinoma de células escamosas.

Varón de 73 años de edad, fumador activo y diagnosticado de EPOC grave en 2006. Consultó por astenia, dolor epigástrico, pérdida de peso y tos productiva sin fiebre. El único hallazgo relevante en la exploración física era un deficiente estado de nutrición. Analíticamente destacaba anemia normocítica normocrómica (hemoglobina 10,8 g/dl), con VSG de 46 mm y ferritina de 9,4 ng/ml (valor normal: 30-400 ng/ml). La radiografía de tórax reveló un infiltrado en el lóbulo superior izquierdo (LSI), granulomas dispersos y atrapamiento aéreo bilateral. El estudio endoscópico digestivo mostró esofagitis por *Candida*, duodenitis erosiva con test de la ureasa negativo y divertículos en colon. En 3 muestras de esputo se observaron bacilos ácido-alcohol resistentes, motivo por el cual se inició tratamiento con isoniacida, rifampicina, pirazinamida y etambutol, además de hierro oral y fluconazol. El cultivo de los 3 esputos en medio de Löwenstein evidenció crecimiento de *M. xenopi*, lo que motivó un cambio de la terapia antimicrobiana, iniciándose tratamiento con claritromicina, rifampicina y etambutol.

La TC de tórax (fig. 1) confirmó la existencia de una lesión sólida de bordes espiculados con cavitación central en el LSI, de 40 × 35 mm, con una pared de 18 mm de grosor, en contigüidad con otra lesión paramediastínica de 3 cm, así como signos de enfisema y múltiples granulomas calcificados. En la broncoscopia no había lesiones endoluminales ni alteraciones de la mucosa. La PET-TC confirmó una masa hipermetabólica en el vértice pulmonar izquierdo que impresionaba de neoplasia pulmonar maligna. La biopsia transbronquial fue diagnóstica de carcinoma de células escamosas.

Las infecciones por *M. xenopi* suelen manifestarse con sintomatología inespecífica como disnea, tos o pérdida de peso⁶, y afectan principalmente a varones con EPOC^{7,8}. Las alteraciones radiológicas son diversas y tienden a persistir. Es frecuente la presencia de

lesiones cavitadas en lóbulos superiores, masas, nódulos miliares y adenopatías mediastínicas o hiliares⁹. Woodring y Fried¹⁰ encontraron que la mayoría de cavidades con un grosor superior a 15 mm se correspondía, como en nuestro caso, con neoplasias. Hasta donde hemos podido conocer se han publicado 3 casos de infección por *M. xenopi* asociado a cáncer de pulmón: adenocarcinoma¹¹, células grandes⁵ y epidermoide¹², en ninguno de los cuales el diagnóstico de las 2 entidades fue simultáneo, como en el que presentamos.

El diagnóstico de estas enfermedades exige el crecimiento de la micobacteria en 3 cultivos de esputo, así como una compatibilidad clínica y radiológica¹³. Se desconoce la asociación y duración óptima del tratamiento para las infecciones pulmonares por *M. xenopi*. Según los criterios actuales de infección por MNT (ATS/IDSA 2007)⁸ se recomienda la asociación de rifampicina, etambutol y claritromicina —o moxifloxacino, por su baja concentración inhibitoria frente a micobacterias¹⁴— durante al menos 12 meses.

Aunque la infección por *M. xenopi* es excepcional, creemos que el presente caso ilustra la conveniencia de descartar una infección por MNT ante la coexistencia de síntomas o signos inespecíficos como la pérdida de peso o la anemia en pacientes con EPOC y neoplasia pulmonar.

Bibliografía

1. Banks J, Hunter AM, Campbell IA, Jenkins PA, Smith AP. Pulmonary infection with *Mycobacterium xenopi*: Review of treatment and response. *Thorax*. 1984;39:376-82.
2. Donnabella V, Salazar-Schicchi J, Bonk S, Hanna B, Rom WN. Increasing incidence of *Mycobacterium xenopi* at Bellevue hospital: An emerging pathogen or a product of improved laboratory methods? *Chest*. 2000;118:1365-70.
3. Prevots DR, Marras TK. Epidemiology of human pulmonary infection with nontuberculous mycobacteria. A review. *Clin Chest Med*. 2015;36:13-34.
4. Sexton P, Harrison AC. Susceptibility to nontuberculous mycobacterial lung disease. *Eur Respir J*. 2008;31:1322-33.
5. Lande L, Peterson DD, Gogoi R, Daum G, Stamper K, Kwiat R, et al. Association between pulmonary *Mycobacterium avium* complex infection and lung cancer. *J Thorac Oncol*. 2012;7:1345-51.
6. Mencarini J, Cresci C, Simonetti MT, Truppa C, Camiciottoli G, Frilli ML, et al. Non-tuberculous mycobacteria: Epidemiological pattern in a reference laboratory and risk factors associated with pulmonary disease. *Epidemiol Infect*. 2017;145:515-22.
7. Piersimoni C, Scarparo C. Pulmonary infections associated with non-tuberculous mycobacteria in immunocompetent patients. *Lancet Infect Dis*. 2008;8:323-34.

8. Stout JE, Koh WJ, Yew WW. Update on pulmonary disease due to nontuberculous mycobacteria. *Int J Infect Dis.* 2016;45:123-34.
9. Carrillo MC, Patsios D, Wagnetz U, Jamieson F, Marras TK. Comparison of the spectrum of radiologic and clinical manifestations of pulmonary disease caused by *Mycobacterium avium* complex and *Mycobacterium xenopi*. *Can Assoc Radiol J.* 2014;65:207-13.
10. Woodring JH, Fried AM. Significance of wall thickness in solitary cavities of the lung: A follow-up study. *Am J Roentgenol.* 1983;140:473-4.
11. Souilamas R, Danel C, Chauffour X, Riquet M. Lung cancer occurring with *Mycobacterium xenopi* and *Aspergillus*. *Eur J Cardiothorac Surg.* 2001;20:211-3.
12. Doshi VK, Kulkarni SR, Kham NM, Kapitan KS. A Case of lung cancer originating from cavitary *Mycobacterium xenopi* infection. *Respir Care.* 2015;60:56-8.
13. Griffith DE, Aksamit T, Brown-Elliott BA, Catanzaro A, Daley C, Gordin F, et al., ATS Mycobacterial Diseases Subcommittee; American Thoracic Society; Infectious Disease Society of America. An official ATS/IDSA statement: Diagnosis, treatment, and prevention of nontuberculous mycobacterial diseases. *Am J Respir Crit Care Med.* 2007;175:367-416.
14. Dauendorffer JN, Laurain C, Weber M, Dailloux M. In vitro sensitivity of *Mycobacterium xenopi* to five antibiotics. *Pathol Biol.* 2002;50:691-4.

Miguel Martín Asenjo^{a,*}, Javier Miguel Martín Guerra^a,
María Rosa López Pedreira^b y José María Prieto de Paula^a

^a Servicio de Medicina Interna, Hospital Clínico Universitario de Valladolid, Valladolid, España

^b Servicio de Radiodiagnóstico, Hospital Clínico Universitario de Valladolid, Valladolid, España

* Autor para correspondencia.

Correo electrónico: miguel.martin.asenjo@gmail.com
(M. Martín Asenjo).

<http://dx.doi.org/10.1016/j.arbres.2017.05.009>

0300-2896/

© 2017 SEPAR. Publicado por Elsevier España, S.L.U. Todos los derechos reservados.

Déficit de alfa-1-antitripsina asociado a alelos nulos



Alpha-1-Antitrypsin Deficiency Associated With Null Alleles

Estimado Director:

El déficit de alfa-1 antitripsina (DAAT) es un trastorno autosómico codominante que predispone al desarrollo temprano de enfermedad pulmonar obstructiva crónica (EPOC) y/o patología hepática. Se considera que una concentración plasmática de alfa-1 antitripsina (ATT) por debajo de 50 mg/dl representa una deficiencia relevante y es causada por la herencia de 2 alelos de deficiencia grave del gen SERPINA1¹. El 95% de los casos clínicos relacionados con dicho déficit están asociados al genotipo PI*ZZ, siendo el 5% restante correspondiente a los genotipos PI*SZ, PI*MZ o a combinaciones de PI*S o PI*Z con otros alelos deficitarios o nulos extremadamente raros. Estos alelos raros representan el 4,6% de las variantes deletéreas anotadas en el Registro Español de Pacientes con Déficit de AAT, siendo las variantes nulas muy poco frecuentes². Si bien en las 2 últimas décadas se han descubierto alrededor de 25 variantes nulas, existe escasa información acerca de su impacto clínico³⁻⁹. Presentamos el caso de 2 pacientes remitidos a la consulta de neumología con diagnóstico de DAAT en relación con el alelo PI*Q0amersfoort y PI*Q0cardiff.

El primer caso es un mujer de 47 años de edad, natural de la antigua Yugoslavia, con antecedentes personales de tabaquismo y un índice paquetes-año de 15, que es remitida a la consulta de neumología por disnea a moderados esfuerzos (mMRC 2) de un año de evolución. Las pruebas funcionales respiratorias fueron las siguientes: FEV1/FVC 0,5; FEV1 1,80 l (55%); FVC 3,40 l (77%); DLCO 53%; KCO 52%. La TAC de alta resolución describía la presencia de enfisema centrolobulillar de predominio en ambos lóbulos inferiores. El hemograma, niveles de IgA, IgM, IgG, IgE y de transaminasas se encontraban dentro de la normalidad. La medida de AAT plasmática por nefelometría fue de 18 mg/dl, por lo que se propuso hacer estudio genético dirigido a alelos deficitarios S y Z mediante PCR a tiempo real (sondas FRET, LightCycler 2.0, TIB MOLBIOL) que detectó la presencia de un alelo PI*Z en heterocigosis, siendo descartado la presencia de alelos PI*S. Ante la discordancia entre el genotipo obtenido y los niveles plasmáticos de AAT, se decide realizar el estudio molecular de todas las regiones

exónicas codificantes y de las zonas intrónicas flanqueantes del gen SERPINA1 mediante secuenciación Sanger (BigDye™ Terminator v3.1 Cycle Sequencing, Thermo Fisher Scientific). En dicho estudio, además de la variante PI*Z anteriormente descrita, se detectó la presencia en heterocigosis del alelo PI*Q0amersfoort (fig. 1).

El segundo caso es un varón de 42 años de edad y sin antecedentes personales de interés, que es remitido a nuestra consulta por historia familiar de DAAT. Presenta un déficit grave de AAT (41 mg/dl) siendo detectado el alelo PI*Z en heterocigosis. El estudio molecular del gen SERPINA1 reveló un genotipo Z/Q0cardiff (fig. 1). El paciente no mostraba síntomas respiratorios o de enfermedad hepática. Las pruebas funcionales respiratorias se encontraban dentro de límites normales: FEV1/FVC 0,79; FEV1 4,82 l (109%); FVC 5,60 l (112%); DLCO 109%; KCO 106%. La radiografía de tórax y la analítica general no mostraban datos relevantes.

La AAT es una antiproteasa producida principalmente por los hepatocitos, la cual se opone a la actividad de la elastasa de los neutrófilos y cuya concentración plasmática oscila entre 120-200 mg/dl¹. Si bien el alelo deficitario más frecuente y que conduce a niveles de ATT plásticos muy bajos (en torno al 10-15% del nivel normal) es la mutación Z (p.Glu342Lys), en las mutaciones denominadas nulas los niveles de AAT sérica son extremadamente bajos o indetectables³⁻⁹, encontrándose implicados en este desenlace una amplia gama de mecanismos moleculares entre los que se encuentran errores en la síntesis proteica o degradación postraducción^{6,10-12}. Por ello, los genotipos constituidos por alelos nulos en homocigosis o acompañados de otros alelos deficientes del gen SERPINA1 conllevan un riesgo particularmente alto de presentar enfisema pulmonar de inicio muy temprano, incluso antes de lo que podría originarse en el genotipo ZZ¹³.

En lo referente al PI*Q0amersfoort la escasa literatura encontrada apunta a que, tanto las formas heterocigotas como homocigotas, desarrollan EPOC a una temprana edad de forma similar a nuestra paciente, sin describirse afectación hepática alguna^{7,8}. Dicha mutación provoca un codón de parada en la posición 184 de la proteína dando lugar a un déficit grave al asociarse con otras variantes deficitarias como PI*Z. De forma similar a otros alelos nulos, la variante PI*Q0amersfoort no produce afectación hepática al no polimerizarse la proteína a nivel del hígado como ocurre en mutaciones por cambio de aminoácido, en