

Imagen clínica

Bronquitis plástica en un paciente con silicosis



Plastic bronchitis in a patient with silicosis

José Jesús Blanco Pérez^{a,b,*}, Victoria Arnalich Montiel^{a,b} y José Luis Guerra Vales^{a,b}

^a Servicio de Neumología, Hospital Alvaro Cunqueiro, EOXI, Vigo, Pontevedra, España

^b IRIDIS Group (Investigation in Rheumatology and Immuno-Mediated Diseases) del Instituto de Investigación Biomédica de Vigo, Ourense y Pontevedra, Vigo, Pontevedra, España

Varón de 49 años con silicosis complicada y antecedentes de tuberculosis pulmonar. Presenta limitación obstructiva al flujo aéreo sin tabaquismo. Consulta por episodios de disnea intensa coincidiendo con expectoración de secreciones espesas sanguinolentas con apariencia de árbol bronquial (fig. 1), que se repiten varios días a la semana. La fibrobroncoscopia no mostró hallazgos relevantes y el estudio anatomopatológico del molde bronquial objetivó material mucoso y fibrinoinflamatorio con abundantes histiocitos.

La bronquitis plástica (BP) es una rara enfermedad pulmonar caracterizada por la formación y expectoración de moldes bronquiales que provocan obstrucción de la luz bronquial¹. Se describe como complicación de anomalías linfáticas primarias y en pacientes con enfermedad cardíaca congénita (después de la operación de Fontan), infecciones respiratorias, fibrosis quística, EPOC y aspergilosis broncopulmonar alérgica¹. Presentamos el caso de una BP asociada a silicosis. El tratamiento es controvertido, las opciones terapéuticas se basan en casos aislados, destacando la dornasa alfa, macrólidos a baja dosis, suero salino hipertónico y acetilcisteína nebulizados. Existen casos de respuesta a la inhalación de fibrinolíticos y heparina nebulizada^{1,2}. En el caso que presentamos los episodios de expulsión de tapones han disminuido notablemente con prednisona (15 mg/día) y heparina sódica nebulizada (5.000 UI/12 h).

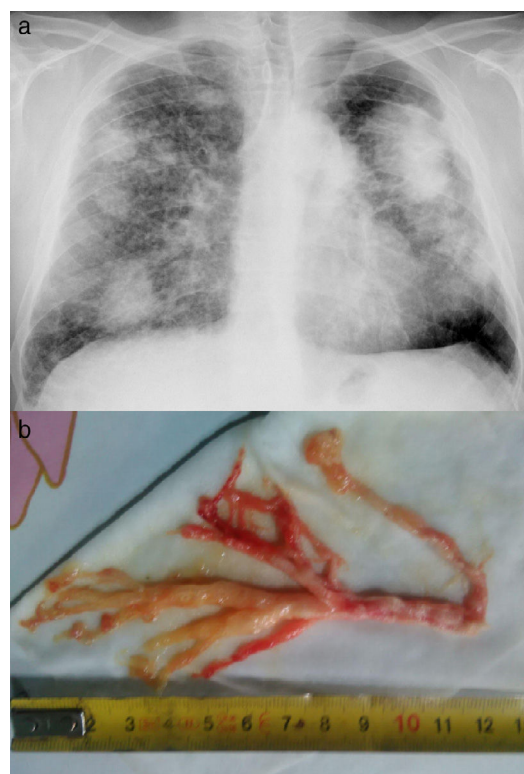


Figura 1. a) Patrón intersticial con conglomerados bilaterales; b) Molde bronquial expectorado.

Bibliografía

1. Rubin BK. Plastic bronchitis. *Clin Chest Med.* 2016;37:405–8.
2. Eberlein MH, Drummond MB, Haponik EF. Plastic bronchitis: A management challenge. *Am J Med Sci.* 2008;335:163–9.

* Autor para correspondencia.
Correo electrónico: josejesus.blanco.perez@sergas.es (J.J. Blanco Pérez).