

concepto de valor¹⁰. En medicina, el valor se debe definir en función del paciente, ya que lo que importa son los resultados sobre su salud. No obstante, en la práctica clínica, lo importante es definir y manejar los factores que determinan el éxito terapéutico en la EPOC. Es necesario personalizar las estrategias terapéuticas¹¹ y es importante que se cumplan 4 condiciones. La primera es la necesidad de hacer una evaluación multidimensional y acorde a la gravedad de la enfermedad y a su actividad, riesgo futuro e impacto en el paciente, incluido su bienestar; esto permite definir características clínicas tratables y evaluar el riesgo futuro, lo que mejora la focalización de los tratamientos de cada paciente individual^{12,13}. La segunda es la necesidad de evaluar las perspectivas y las creencias del paciente respecto al tratamiento y a la enfermedad¹⁴. En tercer lugar, es importante prescribir un tratamiento correcto y basado en la evidencia, teniendo en cuenta los factores pulmonares, extrapulmonares y de estilo de vida, y la perspectiva del paciente. Por último, es necesario monitorizar el tratamiento, evaluar y mejorar el cumplimiento terapéutico, mantener una técnica de inhalación correcta y supervisar el bienestar del paciente.

En lugar de evaluar el éxito terapéutico basándonos únicamente en el nivel de control alcanzado, deberíamos evaluarlo de una forma más completa, que englobe el estado de salud del paciente en relación con la EPOC y los cambios o el mantenimiento de un cierto nivel de calidad de vida, de acuerdo a unos objetivos terapéuticos previamente establecidos. La selección del instrumento o el conjunto de instrumentos a utilizar se debería debatir en otro artículo¹⁵.

Bibliografía

- Guimarães M, Bugalho A, Oliveira S, Moita J, Marques A. COPD control: Can a consensus be found? *Rev Port Pneumol*. 2016;22:167-76.
- Miravittles M. Towards a patient-oriented treatment of COPD. *Rev Port Pneumol*. 2016;22:73-4.
- Global initiative for asthma. Global strategy for asthma management and prevention (Revised 2016).
- Taylor D, Bateman E, Boulet LP, Boushey H, Busse W, Casale T, et al. A new perspective on concepts of asthma severity and control. *Eur Respir J*. 2008;32:545-54.
- van der Molen T, Willemse B, Schokker S, ten Hacken N, Postma D, Juniper E. Development, validity and responsiveness of the Clinical COPD Questionnaire. *Health Qual Life Outcomes*. 2003;1:13.
- Reda A, Kotz D, Kocks J, Wesseling G, van Schayck C. Reliability and validity of the clinical COPD questionnaire and chronic respiratory questionnaire. *Respir Med*. 2010;104:1675-82.
- van der Molen T, Pieters W, Bellamy D, Taylor R. Measuring the success of treatment for chronic obstructive pulmonary disease-patient, physician and healthcare payer perspectives. *Respir Med*. 2002;96 Suppl C:S17-21.
- Langer D, Demeyer H, Troosters T, Gosselink R. The importance of physical activity. *Eur Respir Monogr*. 2015;69:224-39.
- Waschki B, Kirstem A, Holz O, Muller K, Meyer T, Watz H, et al. Physical activity is the strongest predictor of all-cause mortality in patients with COPD: A prospective cohort study. *Chest*. 2011;140:331-42.
- Kerr D. Oral presentation at 2016 ASCO Annual Meeting.
- Roche N. Adding biological markers to COPD categorization schemes: A way towards more personalized care. *Eur Respir J*. 2016;47:1601-5.
- Agusti A, Bel E, Thomas M, Vogelmeier C, Brusselle G, Holgate S, et al. Treatable traits: Toward precision medicine of chronic airway diseases. *Eur Respir J*. 2016;43:410-9.
- Jones R, Price D, Chavannes N, Lee A, Hyland M, Ställberg B, et al., UNLOCK Group of the IPCR. Multi-component assessment of chronic obstructive pulmonary disease: An evaluation of the ADO and DOSE indices and the global obstructive lung disease categories in international primary care data sets. *NPJ Prim Care Respir Med*. 2016;26:16010.
- Horne R, Chapman S, Parham R, Freemantle N, Forbes A, Cooper V. Understanding patients' adherence-related beliefs about medicines prescribed for long-term conditions: A meta-analytic review of the necessity-concerns framework. *Plos One*. 2013;8:e80633.
- Cave A, Atkinson L, Tsiligianni I, Kaplan A. Assessment of COPD wellness tools for use in primary care: An IPCR initiative. *Int J Chron Obstruct Pulmon Dis*. 2012;7:447-56.

Antonio Duarte Araújo^{a,b,c,*}, Venceslau Hespanhol^d
y Jaime Correia-de-Sousa^{b,c,e}

^a Respiratory Department, H. S.ª Oliveira, Guimarães, Portugal

^b Life and Health Sciences Research Institute (ICVS), School of Medicine, University of Minho, Braga, Portugal

^c ICVS/3B's, PT Government Associate Laboratory, Braga/Guimarães, Portugal

^d Department of Pneumology, Centro Hospitalar de S. João, Faculty of Medicine (FMUP), University of Porto, Porto, Portugal

^e Community Health, School of Medicine, University of Minho, Braga, Portugal

* Autor para correspondencia.

Correo electrónico: duartearaujodr@sapo.pt (A. Duarte Araújo).

<http://dx.doi.org/10.1016/j.arbres.2016.11.024>

0300-2896/

© 2016 SEPAR. Publicado por Elsevier España, S.L.U. Todos los derechos reservados.

Mucormicosis pulmonar en paciente joven con inicio de diabetes mellitus



Pulmonary Mucormycosis at Onset of Diabetes in a Young Patient

Sr. Director:

La mucormicosis es una infección por hongos filamentosos con diversas formas de presentación: rinocerebral, pulmonar, renal, cutánea y gastrointestinal. La especie *Rhizopus oryzae* es el organismo más frecuentemente aislado, responsable del 70% de los casos¹. Los factores de riesgo para padecerla incluyen: enfermedades hematológicas, diabetes mellitus con mal control metabólico, trasplante de órganos sólidos o hematopoyéticos, neutropenia, traumatismos, sobrecarga férrica y quemaduras severas. Existe controversia sobre si el uso crónico de corticoides predispone o no a desarrollar mucormicosis. Por otra parte, en los últimos años hemos asistido a un aumento de su incidencia debido al envejecimiento de la población, lo cual conlleva un incremento de los factores de riesgo antes mencionados^{2,3}.

Presentamos el caso clínico de una mujer de 29 años, fumadora de 10 paquetes-años y con inicio reciente de diabetes mellitus tipo 1 (cetoacidosis la semana anterior al inicio del cuadro). Consultó por disnea, fiebre de 38 °C, dolor en costado derecho, tos y expectoración herrumbrosa de horas de evolución. La auscultación reveló la presencia de crepitantes en base derecha. La analítica mostró leucocitosis importante (30.100/ μ l) y PCR elevada (224 mg/l). En la radiografía de tórax se objetivó condensación del lóbulo inferior derecho. Fue diagnosticada de neumonía adquirida en la comunidad y se inició antibioterapia empírica. La tomografía computarizada (TC) de tórax mostró en el lóbulo inferior derecho una condensación del parénquima pulmonar con formación de una lesión hipodensa con burbujas aéreas en su interior y pared gruesa, con unos diámetros axiales máximos de 6,1 x 4,2 cm, compatible con absceso (fig. 1A). Durante su ingreso en planta presentó varios episodios de hemoptisis, por lo que se realizó fibrobroncoscopia que mostró una estenosis total del bronquio basal anterior (B8) y parcial del basal-lateral (B9) derechos por tejido necrótico sobre tejido sólido. Ante la ausencia de mejoría clínica se realizó una nueva TC torácica que reveló, además de la condensación necrosante, una dilatación aneurismática de la salida de la arteria segmentaria

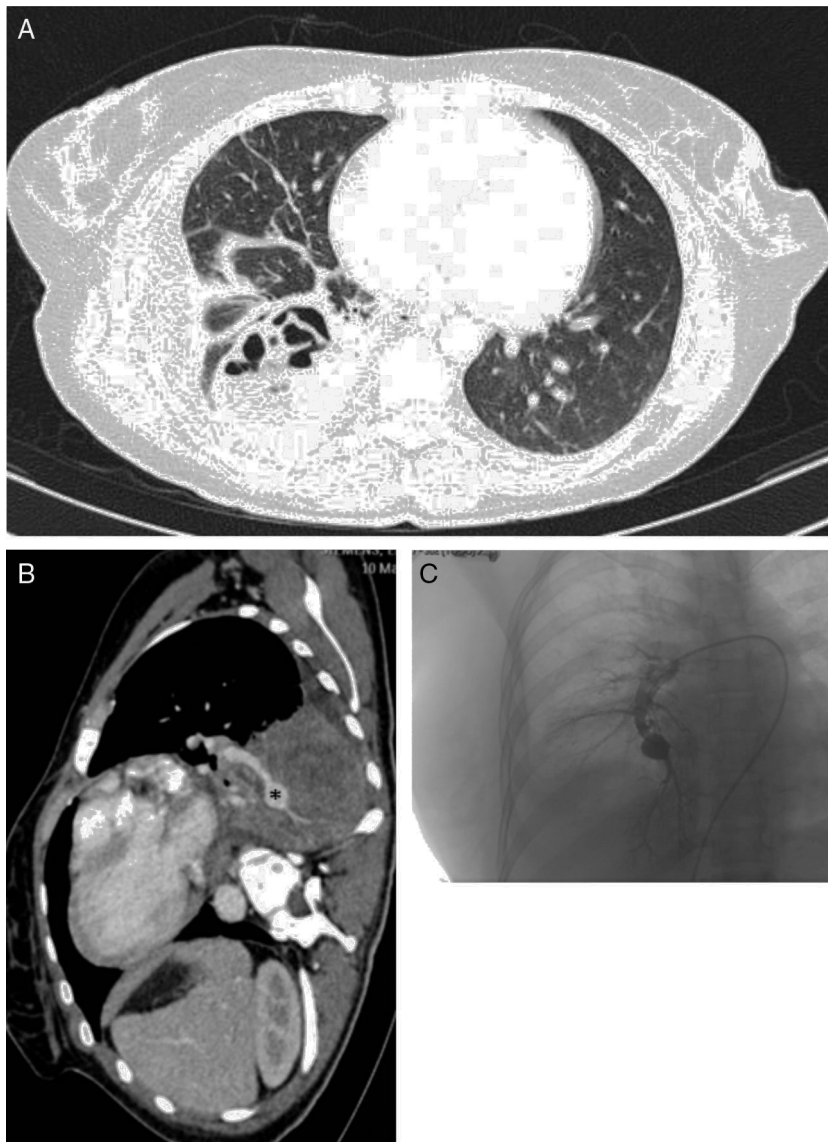


Figura 1. A) TC de tórax con contraste (ventana parénquima), que muestra un absceso pulmonar con relación a la neumonía necrosante del lóbulo inferior derecho. B) Corte sagital de la TC de tórax (ventana mediastino), que objetiva un aneurisma micótico dependiente de la rama segmentaria infero-medial (asterisco). C) Arteriografía pulmonar realizada antes de la embolización del aneurisma.

del segmento 10 derecho, compatible con aneurisma micótico de 1,4 cm de longitud y 5 cm de calibre (fig. 1B). Se realizó una arteriografía (fig. 1C) que confirmó el diagnóstico y se embolizó el aneurisma con éxito, empleándose tapón Amplatzer® tipo 2 de 14 mm, con control de la hemoptisis y posterior embolización con coils de 10 mm y Amplatzer® de 8 mm en el inicio del aneurisma y rama troncular inferior derecha. La biopsia bronquial tomada durante la broncoscopia mostró la presencia de hifas compatibles con mucormicosis, por lo que se inició tratamiento con anfotericina-liposomal y caspofungina. Desde ese momento experimentó una evidente, aunque lenta mejoría clínica. Se realizó lobectomía inferior derecha mediante toracotomía posterolateral con hallazgo de adherencias pleurales por toda la superficie pulmonar, sobre todo del lóbulo inferior derecho a diafragma, presentando un postoperatorio sin complicaciones y una recuperación favorable hasta la curación.

Una característica determinante de la mucormicosis pulmonar es que progresa rápidamente, presentando una marcada capacidad angioinvasiva. El tejido invadido se necrosa y acaba infartándose

por ocupación de las propias hifas. Ello se traduce en la capacidad de formar neumonías cavitadas. Además, puede llegar a estructuras adyacentes como el mediastino, el corazón o el torrente sanguíneo (fungemia). La hemoptisis es una complicación frecuente y puede ser masiva. El diagnóstico de mucormicosis pulmonar es complejo, ya que la forma de presentación es similar a la de una neumonía adquirida en la comunidad: los síntomas más frecuentes son fiebre, dolor de características pleuríticas y tos con expectoración purulenta. Las pruebas de imagen son inespecíficas, ya que no hay signos característicos que las diferencien de otros procesos. La identificación del microorganismo en el tejido es necesario para el diagnóstico de seguridad de infección fúngica invasiva. El cultivo permite la confirmación de la especie. Puede utilizarse el aspirado bronquioalveolar (BAL) en pacientes inmunodeprimidos, si bien su resultado positivo en caso de hongos es únicamente orientativo. En cambio, se considera altamente sugestivo si pueden verse hifas en la microscopia óptica. El tratamiento médico de elección es la anfotericina B liposomal intravenosa a dosis de 5 mg/kg día y debe continuarse hasta la resolución clínico-radiológica del proceso. Es

destacable la resistencia a voriconazol por parte de estos organismos. Hay que retirar el tejido necrótico existente, bien mediante desbridamiento bien mediante lobectomía, para que la terapia antifúngica sea eficaz y llegue a los tejidos bien perfundidos^{4,5}. La mucormicosis es una enfermedad emergente que tenemos que tener presente en la práctica clínica diaria, y ahí es donde radica el interés de nuestro caso: una neumonía necrosante en paciente con factores predisponentes, presencia de hemoptisis y observación de áreas necróticas en mucosa bronquial, son datos claves que pueden orientar al diagnóstico de infección fúngica invasiva.

Bibliografía

1. Ibrahim AS, Spellberg B, Walsh TJ, Kontoyiannis DP. Pathogenesis of mucormycosis. *Clin Infect Dis*. 2012;54 Suppl 1:S16-22.
2. Petrikos G, Skiada A, Lortholary O, Reoilides E, Walsh TJ, Kontoyiannis DP. Epidemiology and clinical manifestations of mucormycosis. *Clin Infect Dis*. 2012;54 Suppl 1:S23-34.
3. Kauffman CA, Malani AN. Zygomycosis: An emerging fungal infection with new options for management. *Curr Infect Dis Rep*. 2007;9:435-40.
4. Greenberg RN, Scott LJ, Vaughn HH, Ribes JA. Zygomycosis (mucormycosis): Emerging clinical importance and new treatments. *Curr Opin Infect Dis*. 2004;17:517-25.

5. Kontoyiannis DP, Lewis RE. How I treat mucormycosis. *Blood*. 2011;118:1216-24.

Javier Espíldora-Hernández^{a,*}, Carmen Pérez-López^a, Manuel Abarca-Costalago^a y Enrique Nuño-Álvarez^b

^a Servicio de Medicina Interna, Hospital Universitario Virgen de la Victoria, Málaga, España

^b Servicio de Enfermedades Infecciosas, Hospital Universitario Virgen de la Victoria, Málaga, España

* Autor para correspondencia.

Correo electrónico: javiviespil@hotmail.com

(J. Espíldora-Hernández).

<http://dx.doi.org/10.1016/j.arbres.2016.11.010>

0300-2896/

© 2016 SEPAR. Publicado por Elsevier España, S.L.U. Todos los derechos reservados.