

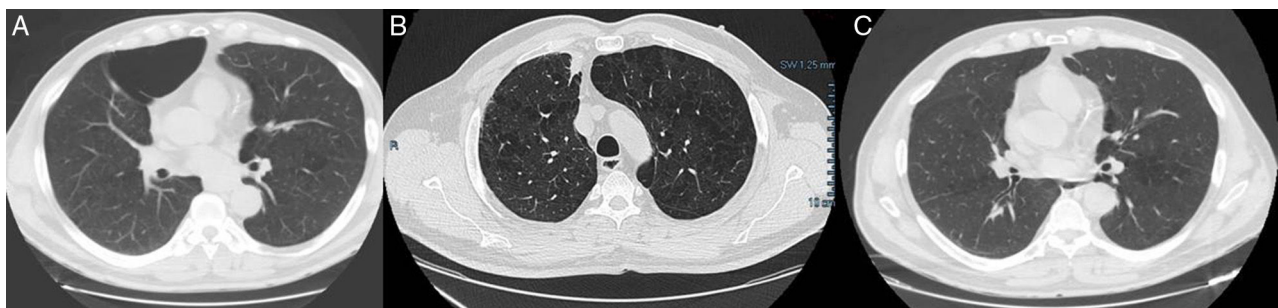

Figura 1. Imágenes de la TC donde se objetiva gran bulla en LSD (A), nódulo pulmonar espiculado en LSD y la desaparición de la gran bulla a ese nivel (B), e imagen tras resección quirúrgica del nódulo pulmonar donde se sigue observando la ausencia de la gran bulla enfisematosa pulmonar (C).

Como ya hemos mencionado, la evolución natural de las bullas es el crecimiento progresivo, llegando a formar incluso bullas gigantes que provocan el colapso del parénquima adyacente². El tratamiento de elección es la cirugía, que ha demostrado mejorar la disnea, el intercambio gaseoso, la función pulmonar y la capacidad de ejercicio³. Existen contados casos de regresión espontánea de una bulla enfisematosa, el primero de ellos probablemente sea el de Douglas y Grant en 1957⁴. La mayoría de las veces, el proceso viene precedido por una clínica compatible con una infección respiratoria que se manifiesta con tos, expectoración, y suele apreciarse una condensación parenquimatosa periampollosa y un nivel hidroaéreo dentro de la bulla. La resolución radiológica de los niveles hidroaéreos suele ser muy lenta, con una media superior a los 70 días, sin que el uso de antibióticos influya en el tiempo de resolución, por lo que no se recomienda su utilización sistemática en los pacientes asintomáticos⁵⁻⁷. El mecanismo por el cual se produce este proceso es desconocido, aunque la mayor parte de los autores sugieren que se debe a una obstrucción del bronquio por exudado e inflamación, con posterior reabsorción del contenido hidroaéreo⁸, o bien a un proceso inflamatorio dentro de la bulla con sellado de la misma². A pesar de que en la mayoría de los casos se ha descrito una mejoría de la función pulmonar⁹, es posible que esto no suceda, como describen Wahbi y Arnold en 1996¹⁰, y tal como ocurre en nuestro paciente, pudiendo estar relacionado con el tamaño de la bulla.

En nuestro caso, el mecanismo subyacente de la resolución de la bulla no queda claro, no habiéndose evidenciado en ningún momento signos inflamatorios en la TC realizada, ni en radiografías de tórax previas, lo que convierte en inusual este caso debido a que se trata de una regresión totalmente asintomática y en ausencia de una infección o un tumor. El hallazgo del hemangioma cavernoso fue incidental, y no pensamos que tenga ninguna relación con la desaparición de la bulla.

Bibliografía

- Bradshaw DA, Murray KM, Amundson DE. Spontaneous regression of a giant pulmonary bulla. *Thorax*. 1996;51:549-50.
- Santolaria López MÁ, Roche Roche P, Costán Galicia J, Suárez Pinilla FJ, Pérez Trullén A, Anoro Abenzoza L. Autobullectomía bilateral. *Rev Patol Respir*. 2011;14:19-22.
- Palla A, Desideri M, Rossi G, Bardi G, Mazzantini D, Mussi A, et al. Elective surgery for giant bullous emphysema: A 5-year clinical and functional follow up. *Chest*. 2005;128:2043-50.
- Douglas AC, Grant IW. Spontaneous closure of large pulmonary bullae. A report of three cases. *Br J Tuberc Dis Chest*. 1957;51:335-8.
- Satoh H, Suyana T, Yamashita YT, Ohtsuka M, Sekizawa K. Spontaneous regression of multiple emphysematous bullae. *Can Respir J*. 1999;6:458-60.
- Vella-Boucaud J, Chouabe S, Bourin F, Nardi J, Perotin JM, Lebargy F, et al. Post-infectious autobullectomy. *Rev Mal Respir*. 2014;31:859-63.
- Chandra D, Rose SR, Carter RB, Musher DM, Hamill RJ. Fluid containing emphysematous bullae: A spectrum of illness. *Eur Respir J*. 2008;32:303-6.
- Goodman RB, Lakshminarayan S. Images in clinical medicine. Inflammatory autobullectomy. *N Engl J Med*. 1996;334:1372-3.
- Bonay M, Debray MP. Rapid improvement in pulmonary function after inflammatory autobullectomy. *Eur J Intern Med*. 2008;19:99-100.
- Wahbi ZK, Arnold AG. Spontaneous closure of a large emphysematous bulla. *Respir Med*. 1995;89:377-9.

Cristina Benito Bernáldez* y Virginia Almadana Pacheco

Servicio de Neumología, Hospital Universitario Virgen Macarena, Sevilla, España

* Autor para correspondencia.

Correo electrónico: cristina.be.be@hotmail.com

(C. Benito Bernáldez).

<http://dx.doi.org/10.1016/j.arbres.2016.09.001>

0300-2896/

© 2016 SEPAR. Publicado por Elsevier España, S.L.U. Todos los derechos reservados.

Embolia aérea intraventricular como complicación de una punción biopsia pulmonar guiada por tomografía computarizada



Intraventricular Air Embolism Complicating Computed Tomography-Guided Pulmonary Aspiration Biopsy

Sr. Director:

La punción biopsia pulmonar guiada por tomografía computarizada (TC) es una herramienta muy utilizada para el diagnóstico histopatológico de lesiones pulmonares¹. Si bien son raras, no es

infrecuente observar complicaciones de este procedimiento como neumotórax, hemotórax, hemoptisis y/o hematoma pulmonar.

Presentamos el caso de un paciente que presentó un neumotórax y una embolia aérea dentro del ventrículo izquierdo, secundaria a una punción diagnóstica de un nódulo pulmonar.

Paciente varón de 67 años con antecedente de carcinoma colorrectal perforado, que requirió una cirugía de urgencia, seguida de tratamiento con quimioterapia y radioterapia. En la TC de estadificación, se evidencia nódulo pulmonar de 11 mm en contacto con vena pulmonar inferior. Bajo anestesia general se realiza la punción biopsia con aguja fina, evidenciando la presencia de neumotórax y embolia aérea en el ventrículo izquierdo, en el mismo

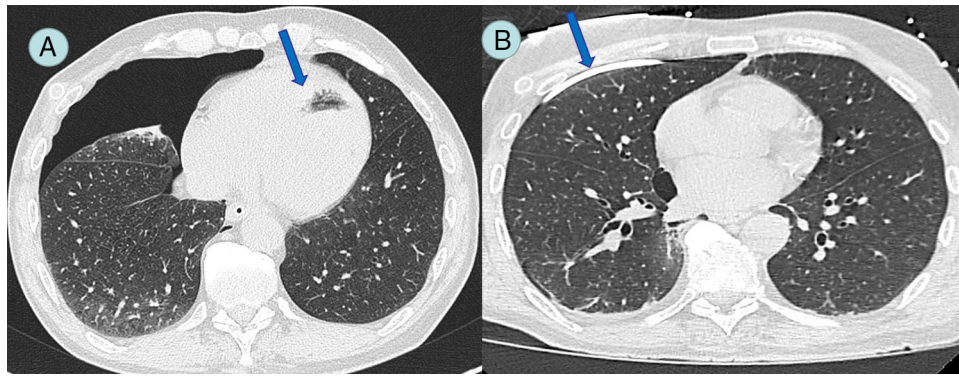


Figura 1. A) Neumotórax derecho asociado a embolia aérea dentro de ventrículo izquierdo (flecha). B) Catéter de drenaje en espacio pleural (flecha) con resolución del neumotórax derecho y de la embolia aérea.

momento del procedimiento. El paciente permaneció asintomático en el momento de la complicación, siendo esta un hallazgo tomográfico. Se decide la colocación de un tubo de avenamiento pleural, constatando en ese momento la reexpansión pulmonar (fig. 1). Se realizó un ecocardiograma transtorácico que descartó la presencia de complicaciones coronarias y/o ventriculares. Se mantuvo una conducta expectante, realizando estudios de ecocardiografía y monitorización hemodinámica, los cuales permanecieron dentro de los parámetros de normalidad. Se realizó una TC de control a las 48 h, que evidenció la reabsorción del aire intracardiaco. El paciente evolucionó sin complicaciones y recibió el alta hospitalaria el cuarto día posterior al procedimiento.

Las punciones guiadas bajo la TC son procedimientos seguros con una incidencia de complicaciones del 10-25% según las distintas series, siendo el neumotórax la complicación más frecuente. La embolia aérea intracardiaca es una complicación extremadamente rara y potencialmente fatal, con escasos reportes en la literatura².

Reportamos un caso de un paciente que presentó un neumotórax asociado con embolia aérea intracardiaca, lo cual representa una rareza en la literatura, hasta el momento. La cercanía de la lesión con la vena pulmonar inferior, con la consiguiente producción de embolia aérea intracardiaca es un mecanismo conocido de producción de este tipo de complicaciones³. La realización de procedimientos bajo anestesia general y la ventilación positiva en la vía aérea podrían favorecer esta complicación.

Como alternativas terapéuticas, la utilización de cámara hiperbárica es discutida o no está disponible en todos los centros.

La administración de oxígeno al 100% y colocar al paciente en posición de Trendelenburg junto a la monitorización hemodinámica intensiva, han demostrado ser un tratamiento seguro para el manejo de las complicaciones^{4,5}.

Bibliografía

1. Boskovic T, Stanic J, Pena-Karan S, Zarogoulidis P, Drevelegas K, Katsikogiannis N, et al. Pneumothorax after transthoracic needle biopsy of lung lesions under CT guidance. *J Thorac Dis.* 2014;6 Suppl 1:S99-107.
2. Chakravarti R, Singh V, Isaac R, John MJ. Fatal paradoxical pulmonary air embolism complicating percutaneous computed tomography-guided needle biopsy of the lung. *Australas Radiol.* 2004;48:204-6.
3. Mansour A, AbdelRaouf S, Qandeel M, Swaidan M. Acute coronary artery air embolism following CT-guided lung biopsy. *Cardiovasc Intervent Radiol.* 2005;28:131.
4. Hiraki T, Fujiwara H, Sakurai J, Iguchi T, Gohara H, Tajiri N, et al. Nonfatal systemic air embolism complicating percutaneous CT-guided transthoracic needle biopsy: Four cases from a single institution. *Chest.* 2007;132:684-90.
5. Maddali MM, Thomas E, Malik MM. Air embolism during fontan operation. *Ann Card Anaesth.* 2014;17:229-31.

Agustin Dietrich^{a,*}, Analía Vargas^b, David E. Smith^a y Alberto Domenech^c

^a Sector de Cirugía Torácica y Trasplante Pulmonar, Hospital Italiano de Buenos Aires, Buenos Aires, Argentina

^b Intervencionismo y Diagnóstico por Imágenes, Hospital Italiano de Buenos Aires, Buenos Aires, Argentina

^c Servicio de Cirugía Cardiovascular Hospital Italiano de Buenos Aires, Buenos Aires, Argentina

* Autor para correspondencia.

Correo electrónico: Agustin.dietrich@hospitalitaliano.org.ar (A. Dietrich).

<http://dx.doi.org/10.1016/j.arbres.2016.09.002>
0300-2896/

© 2016 SEPAR. Publicado por Elsevier España, S.L.U. Todos los derechos reservados.

Bronquiolitis constrictiva tras trasplante de progenitores hematopoyéticos: importancia de la tomografía computarizada espiratoria



Bronchiolitis obliterans following hematopoietic stem cell transplantation: Importance of expiratory computed tomography

Sr. Director:

La bronquiolitis constrictiva (BC) secundaria al trasplante de progenitores hematopoyéticos (TPH) es una complicación grave,

potencialmente mortal, que aparece generalmente en el contexto de una enfermedad injerto contra huésped (EICH)^{1,2}. La presentación clínica de la BC post-TPH es inespecífica, y no hay consenso universal sobre los criterios diagnósticos de esta entidad, aunque las pruebas de imagen, especialmente la tomografía computarizada (TC), dinámica en inspiración (TCi) y en espiración (TCE), tienen un valor diagnóstico creciente en la detección de esta complicación^{3,4}.

Presentamos el caso de una mujer de 44 años con antecedentes de una leucemia mieloide aguda, tratada con TPH de donante no emparentado 6 meses antes, que consultó por disnea y tos seca. Como complicación del TPH, la paciente presentó una viremia transitoria por citomegalovirus y una EICH cutánea grado III,