

9. Wilcox BE, Ryu JH, Kalra S. Exacerbation of preexisting interstitial lung disease after oxaliplatin therapy: A report of three cases. *Respir Med.* 2008;102:273-9.

Cristina Sánchez Cendra*, Ignacio Juez Martel
y David Gutierrez Abad

Servicio de Oncología Médica, Hospital Universitario de Fuenlabrada,
Fuenlabrada, Madrid, España

* Autor para correspondencia.

Correo electrónico: csanchez@salud.madrid.org (C. Sánchez Cendra).

<http://dx.doi.org/10.1016/j.arbres.2016.08.010>

0300-2896/

© 2016 SEPAR. Publicado por Elsevier España, S.L.U. Todos los derechos reservados.

Afectación adenopática mediastínica por sarcoma de Ewing



Involvement of Mediastinal Lymph Nodes by Ewing's Sarcoma

Sr. Director:

Presentamos el caso de un varón de 20 años de edad, con antecedentes de sarcoma de Ewing humeral izquierdo, diagnosticado a los 15 años, y en seguimiento por oncología médica desde entonces. Tras el diagnóstico recibió quimioterapia neoadyuvante según esquema VAC/ifosfamida-VP-16 \times 5 ciclos, con posterior realización de cirugía radical con resultado anatomopatológico de respuesta patológica completa. El paciente completa de forma adyuvante 12 ciclos con el mismo esquema y pasa a revisiones periódicas. Tras 2 años de periodo libre de enfermedad se diagnostica de probable recidiva pleuro-pulmonar por PET-TAC, describiéndose focos hipermetabólicos en cisura mayor de pulmón derecho y a nivel adenopático subcarinal e hilar derecho, si bien estas últimas se describían como de probable naturaleza inflamatoria inespecífica, y recomendándose control estrecho por prueba de imagen. Sin alergias medicamentosas conocidas. Sin hábitos tóxicos ni exposiciones ocupacionales. Estudiante; sin antecedentes familiares de interés. Acude a consulta externa de servicio de neumología derivado desde al servicio de oncología médica por presencia de adenopatías mediastínicas sospechosas de recidiva

tumoral en PET-TAC. Clínicamente presenta cierta astenia, sin otra sintomatología acompañante. Examen físico dentro de la normalidad. Las pruebas de laboratorio revelaron una bioquímica, hemograma y coagulación estrictamente normales. Se realizó tomografía axial computarizada de tórax, abdomen y pelvis, por parte de oncología médica, evidenciándose conglomerado adenopático en el espacio subcarinal, y adenopatías hiliares bilaterales, sin otros hallazgos a nivel de tórax, abdomen ni pelvis. A la vista de los anteriores hallazgos, se solicitó PET-TAC que destacó la presencia de focos hipermetabólicos sobre pulmón derecho y adenopatías subcarinales e hilio pulmonar derecho, con aumento de intensidad metabólica respecto a PET-TAC previo de revisión (fig. 1). Se realizó ecobroncoscopia bajo sedación profunda controlada por anestesiista, objetivándose a nivel subcarinal adenopatía de 12 mm, con forma redondeada, bordes bien delimitados, ecoestructura homogénea y ausencia de estructura hilar central ni signos de necrosis, que se puncionó con citopatólogo *in situ* en sala de exploración en 3 ocasiones, con obtención de material adecuado para realización de estudios posteriores, llegándose al diagnóstico anatomopatológico de metástasis de sarcoma de Ewing. Tras el diagnóstico, el paciente recibió 4 ciclos de quimioterapia según esquema ciclofosfamida-topotecán, con buena tolerancia y respuesta metabólica completa, y posteriormente se realizó trasplante autólogo de sangre periférica (TASPE), con persistencia de respuesta metabólica completa en revisiones posteriores.

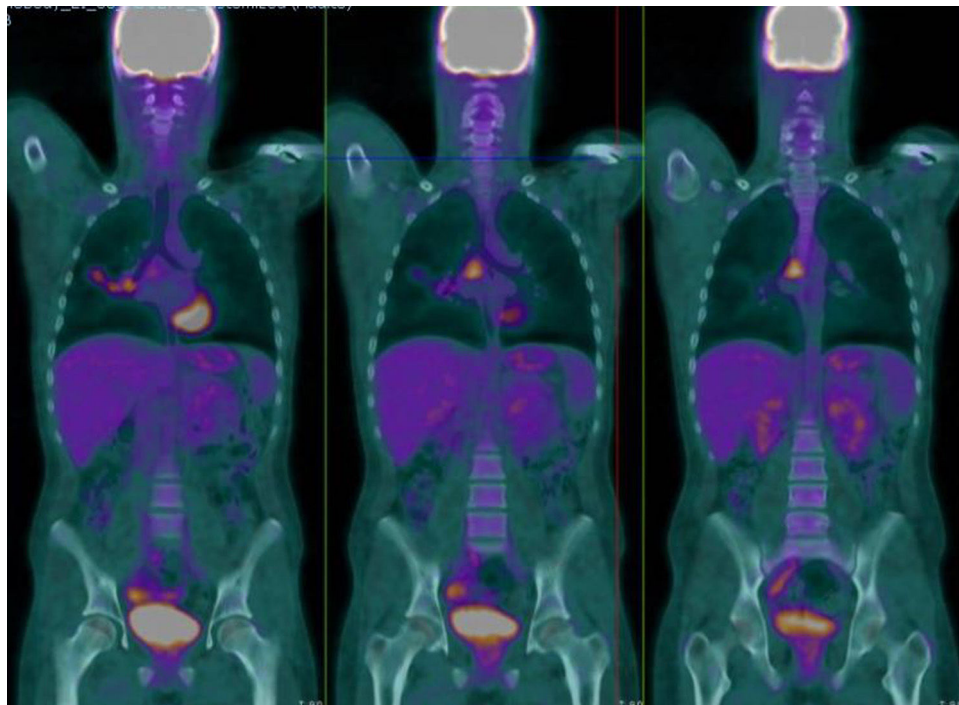


Figura 1. Focos hipermetabólicos sobre adenopatías subcarinales e hilio pulmonar derecho.

El sarcoma de Ewing es el segundo tumor óseo maligno más frecuente en la edad pediátrica. Aproximadamente el 90% de los casos se da en la segunda década de la vida, con un pico de edad de 13 años, y es extremadamente raro en menores de 5 años, tiene una mayor prevalencia masculina con una relación 1,5-2:1. La forma de presentación clínica habitual es dolor y tumefacción de la región afectada, que pueden acompañarse de masa palpable¹. Ocasionalmente (más común cuando existe enfermedad metastásica) asocian manifestaciones sistémicas como fiebre, astenia, pérdida de peso, leucocitosis, anemia y aumento de la velocidad de sedimentación, que pueden conducir a un diagnóstico erróneo de osteomielitis aguda². Las localizaciones más frecuentes son: las diáfisis de los huesos largos y la pelvis (70-75% de los casos), también presenta especial predilección por la escápula, y menor por las costillas y vértebras; aunque puede afectar a cualquier hueso. Un 15-20% de los pacientes presentan metástasis pulmonares al diagnóstico, en su progresión también puede presentar metástasis óseas y adenopáticas³. La quimioterapia estándar actual para el sarcoma de Ewing incluye entre 4 y 6 ciclos de vincristina, doxorubicina (adriamicina) y ciclofosfamida, alternando con ifosfamida y etopósido (VDC/IE)⁴.

El pronóstico del sarcoma de Ewing está determinado por diferentes parámetros, que constituyen el índice pronóstico: edad > 18 años, localización extraósea, tamaño mayor o igual a 8 cm, metástasis a distancia (20%), histología *posttherapy* I, IIA o IIB, traslocación EWS-FLI1 tipo 2 y niveles elevados de LDH, confieren mal pronóstico. En nuestro caso, el paciente presentaba datos de mal pronóstico (como la presencia de metástasis a distancia de localización mediastínica, confirmada citológicamente mediante EBUS y pleuropulmonar evidenciada por PET-TAC, sin embargo, la estrategia terapéutica multidisciplinar óptima ha hecho que el paciente se haya beneficiado de un correcto tratamiento⁵. El diagnóstico de los casos de sarcoma de Ewing con afectación pulmonar descritos en la literatura se realiza, en la inmensa mayoría de los

casos, por biopsia transtorácica de lesiones pulmonares accesibles, siendo fundamental el adecuado abordaje de lesiones mediastínicas mediante ecobroncoscopia, de ahí el interés del presente caso, al ser una técnica mínimamente invasiva, de alta rentabilidad diagnóstica y permitiéndonos establecer un diagnóstico diferencial con otras entidades.

Bibliografía

1. Imamura F, Funakoshi T, Nakamura S, Mano M, Kodama K, Horai T. Primary primitive neuroectodermal tumor of the lung: Report of two cases. *Lung Cancer*. 2000;27:55-60.
2. Takahashi D, Nagayama J, Nagatoshi Y, Inagaki J, Nishiyama K, Yokoyama R, et al. Primary Ewing's sarcoma family tumors of the lung a case report and review of the literature. *Jpn J Clin Oncol*. 2007;37:874-7.
3. Gyorke T, Zajic T, Lange A, Schafer O, Moser E, Mako E, et al. Impact of FDG PET for staging of Ewing sarcomas and primitive neuroectodermal tumours. *Nucl Med Commun*. 2006;27:17-24.
4. Rodríguez-Galindo C, Spunt SL, Pappo AS. Treatment of Ewing sarcoma family of tumors: Current status and outlook for the future. *Med Pediatr Oncol*. 2003;40:276-87.
5. Iwamoto Y. Diagnosis and treatment of Ewing's sarcoma. *Jpn J Clin Oncol*. 2007;37:79-89.

Alberto Caballero Vázquez*, Paula García Flores y Ángela Herrera Chilla

Unidad de Gestión Clínica de Neumología, Complejo Hospitalario Universitario de Granada, Granada, España

* Autor para correspondencia.

Correo electrónico: albertocaballerovarez@yahoo.es (A. Caballero Vázquez).

<http://dx.doi.org/10.1016/j.arbres.2016.08.003>

0300-2896/

© 2016 SEPAR. Publicado por Elsevier España, S.L.U. Todos los derechos reservados.

Neumonitis por radiación secundaria a radioembolización hepática con itrio-90



Radiation pneumonitis following hepatic yttrium-90 radioembolization

Sr. Director:

La radioembolización hepática es una técnica reconocida para el tratamiento del hepatocarcinoma (HCC) y de las metástasis hepáticas mediante la administración de itrio-90 (I-90)¹. La neumonitis por radiación secundaria a esta terapia es un evento infrecuente que sucede en menos del 1% de los casos^{2,3}. Presentamos un caso de probable toxicidad pulmonar por radioembolización hepática con I-90, y explicamos la fisiopatología subyacente.

Un varón de 73 años con antecedentes de cirrosis alcohólica, HCC irreseccable y ex fumador, consultó por disnea de esfuerzo progresiva de un mes de evolución. Dos meses previos a la consulta había recibido una radioembolización hepática con microesferas de resina con I-90, con una dosis calculada de radiación pulmonar de 10 Gy. Previo al tratamiento, el centellograma pulmonar posterior a la inyección de macroagregados de albúmina marcada con tecnecio-99m (MAA-^{99m}Tc) en la arteria hepática, había evidenciado una fracción de *shunt* pulmonar del 10%. Al examen físico presentaba taquipnea, crepitantes bilaterales a la auscultación pulmonar y una saturación periférica de oxígeno del 88%, sin signos de insuficiencia cardiaca. La tomografía computarizada torácica evidenció un patrón de «crazy paving» y una

sobreelevación del hemidiafragma derecho (fig. 1A). Se planteó la necesidad de realizar una broncoscopia diagnóstica, a la que el paciente se negó. Dando relevancia al antecedente de radioembolización y de *shunt* hepato-pulmonar se estableció el diagnóstico presuntivo de neumonitis por radioembolización. Se realizó tratamiento con 20 mg/día de prednisona durante 2 meses, evolucionando con mejoría clínica progresiva y resolución de las alteraciones tomográficas (fig. 1B).

La neumonitis por radiación secundaria a la radioembolización hepática con microesferas con I-90 ha sido previamente descrita. En la fisiopatología está implicada la presencia de un *shunt* entre la circulación arterial hepática y la circulación pulmonar. Este *shunt* está asociado a ciertos tumores hepáticos que inducen la generación de comunicaciones vasculares anómalas. La probabilidad de presentar dicha complicación es proporcional a la magnitud del *shunt* hepato-pulmonar², por lo que es imprescindible el cálculo del mismo. Este se realiza durante la angiografía de planificación del tratamiento, administrando un trazador radioactivo (MAA-^{99m}Tc) en la arteria hepática, y luego adquiriendo un centellograma pulmonar cuantitativo. La fracción del *shunt* se calcula como la relación entre la dosis administrada y la registrada en el centellograma pulmonar. Si la misma es mayor o igual al 20%, o se predice una exposición pulmonar mayor a 30 Gy en dosis única o 50 Gy en dosis acumulada, la radioembolización esta contraindicada^{4,5}.

La presentación clínica se acompaña de tos, disnea y fiebre. Los hallazgos tomográficos se presentan entre 1-2 meses después de la terapia, con infiltrados en vidrio esmerilado y engrosamiento