



SEPAR habla

## Diagnóstico y tratamiento de la hemoptisis



Rosa Cordovilla<sup>a,\*</sup>, Elena Bollo de Miguel<sup>b</sup>, Ana Nuñez Ares<sup>c</sup>, Francisco Javier Cosano Povedano<sup>d</sup>, Inmaculada Herráez Ortega<sup>e</sup> y Rafael Jiménez Merchán<sup>f</sup>

<sup>a</sup> Servicio de Neumología, Complejo Asistencial Universitario de Salamanca, Salamanca, España

<sup>b</sup> Servicio de Neumología, Complejo Asistencial Universitario de León, León, España

<sup>c</sup> Servicio de Neumología, Complejo Hospitalario Universitario de Albacete, Albacete, España

<sup>d</sup> Servicio de Neumología, Hospital Universitario Reina Sofía, Córdoba, España

<sup>e</sup> Servicio de Radiología, Complejo Asistencial Universitario de León, León, España

<sup>f</sup> Servicio de Cirugía Torácica, Hospital Universitario Virgen Macarena, Sevilla, España

### INFORMACIÓN DEL ARTÍCULO

*Historia del artículo:*

On-line el 9 de febrero de 2016

*Palabras clave:*

Hemoptisis  
Radiología intervencionista  
Broncoscopia  
Hemoptisis amenazante

### R E S U M E N

La hemoptisis es la expectoración de sangre proveniente del árbol traqueobronquial. Las enfermedades que más frecuentemente la originan son las bronquiectasias, la bronquitis crónica y el carcinoma broncogénico. Las arterias bronquiales son el origen de la mayoría de las hemoptisis. Ante un paciente con sospecha de hemoptisis se debe confirmar su existencia, establecer su gravedad, localizar el origen y determinar su causa. La radiografía de tórax posteroanterior y lateral es la primera prueba de imagen que debe realizarse, aunque la existencia de una radiografía de tórax normal no excluye la posibilidad de malignidad u otra patología de base. Debe realizarse TC multidetector (TCMD) de tórax en todos los pacientes con hemoptisis franca, en los que presentan esputo hemoptoico y sospecha de bronquiectasias o factores de riesgo de carcinoma broncogénico, y en los que tienen radiografía de tórax patológica. La angio-TCMD ha sustituido a la arteriografía como método diagnóstico de las arterias que son fuente de sangrado en las hemoptisis. La angio-TCMD es una técnica de imagen no invasiva que identifica correctamente la presencia, el origen, el número y el trayecto de las arterias sistémicas torácicas, bronquiales y no bronquiales, y de las arterias pulmonares que pueden ser fuente del sangrado. El tratamiento más seguro y eficaz para detener el sangrado en la mayoría de los casos de hemoptisis masiva o recurrente es la embolización endovascular. La embolización está indicada en todos los pacientes con hemoptisis amenazante o recurrente en los que se detectan arterias patológicas en la angio-TCMD. La broncoscopia flexible juega un papel primordial en el diagnóstico de la hemoptisis, tanto de la expectoración hemoptoica como de la hemoptisis franca. Puede ser realizada rápidamente en la cama del paciente (UCI) y, además de su utilidad en el control inmediato de la hemorragia, tiene una alta rentabilidad en la localización del sangrado. La broncoscopia flexible es el procedimiento inicial de elección en pacientes con hemoptisis amenazante e inestabilidad hemodinámica, donde el control de la hemorragia es vital. La cirugía en estos casos tiene una tasa de mortalidad muy alta, por lo que la indicación actual de cirugía en la hemoptisis amenazante está reservada para aquellas situaciones en las que la causa de la misma sea tributaria de tratamiento quirúrgico y haya una localización concreta y fiable del origen de la hemorragia.

© 2016 SEPAR. Publicado por Elsevier España, S.L.U. Todos los derechos reservados.

### Diagnosis and Treatment of Hemoptysis

#### A B S T R A C T

Hemoptysis is the expectoration of blood from the tracheobronchial tree. It is commonly caused by bronchiectasis, chronic bronchitis, and lung cancer. The expectorated blood usually originates from the bronchial arteries. When hemoptysis is suspected, it must be confirmed and classified according to severity, and the origin and cause of the bleeding determined. Lateral and AP chest X-ray is the first study, although a normal chest X-ray does not rule out the possibility of malignancy or other underlying

*Keywords:*

Hemoptysis  
Interventional radiology  
Bronchoscopy  
Life-threatening hemoptysis

\* Autor para correspondencia.

Correo electrónico: [rcordovilla@usal.es](mailto:rcordovilla@usal.es) (R. Cordovilla).

pathology. Multidetector computed tomography (MDCT) must be performed in all patients with frank hemoptysis, hemoptoic sputum, suspicion of bronchiectasis or risk factors for lung cancer, and in those with signs of pathology on chest X-ray. MDCT angiography has replaced arteriography in identifying the arteries that are the source of bleeding. MDCT angiography is a non-invasive imaging technique that can pinpoint the presence, origin, number and course of the systemic thoracic (bronchial and non-bronchial) and pulmonary arterial sources of bleeding. Endovascular embolization is the safest and most effective method of managing bleeding in massive or recurrent hemoptysis. Embolization is indicated in all patients with life-threatening or recurrent hemoptysis in whom MDCT angiography shows artery disease. Flexible bronchoscopy plays a pivotal role in the diagnosis of hemoptysis in patients with hemoptoic sputum or frank hemoptysis. The procedure can be performed rapidly at the bedside (intensive care unit); it can be used for immediate control of bleeding, and is also effective in locating the source of the hemorrhage. Flexible bronchoscopy is the first-line procedure of choice in hemodynamically unstable patients with life-threatening hemoptysis, in whom control of bleeding is of vital importance. In these cases, surgery is associated with an extremely high mortality rate, and is currently only indicated when bleeding is secondary to surgery and its source can be accurately and reliably located.

© 2016 SEPAR. Published by Elsevier España, S.L.U. All rights reserved.

## Introducción

Desde la publicación de la Normativa SEPAR<sup>1</sup> sobre el manejo de la hemoptisis amenazante en el año 1994 se han producido importantes cambios en las técnicas diagnósticas y terapéuticas que hacen necesario actualizar las recomendaciones dirigidas al diagnóstico y tratamiento, no solo de la hemoptisis amenazante, sino también en otras situaciones de menor riesgo pero de similar importancia. Los avances conseguidos en estos últimos años en el campo de la radiología torácica y las técnicas broncoscópicas, así como el manejo multidisciplinar, han supuesto una sustancial mejora en el pronóstico de los pacientes con hemoptisis.

Ante un paciente con hemoptisis es necesaria una correcta evaluación clínica y una actuación protocolizada para determinar los procedimientos diagnósticos y terapéuticos más adecuados. En esta normativa SEPAR se desarrollan la definición, la clasificación y etiología, el diagnóstico (evaluación inicial, broncoscopia y radiología), el tratamiento (medidas generales, broncoscopia terapéutica, embolización arterial y cirugía) y el manejo en situaciones especiales, como la hemoptisis amenazante. La hemoptisis amenazante constituye una de las urgencias más temidas por los neumólogos, ya que su presentación aguda y su elevado riesgo limitan la realización de estudios prospectivos, tanto diagnósticos como terapéuticos, por lo que la calidad de la evidencia científica dirigida a establecer las recomendaciones para su manejo es generalmente baja.

Se ha adoptado el sistema GRADE<sup>2</sup> para graduar la fuerza de las recomendaciones establecida a partir de la relación entre los beneficios esperables y los riesgos para el paciente (fuerte 1, débil 2); la calidad de la evidencia científica se define como alta (A), moderada (B), baja (C) o muy baja (D).

## Definición y etiología

La hemoptisis es la expectoración de sangre proveniente del árbol traqueobronquial. Puede deberse a múltiples causas e incluye la tinción del esputo con estrías de sangre (expectoración hemoptoica), la hemoptisis franca (emisión únicamente de sangre) y la hemoptisis masiva (expectoración de sangre fresca en cantidades importantes).

La definición de hemoptisis masiva varía ampliamente en la literatura, con valores que oscilan entre un volumen de sangre expectorada de 100 a 600 ml en un tiempo también variable. A esta variabilidad en la definición se añade que la cantidad de la hemoptisis es difícil de cuantificar, ya que suele sobrestimarse por parte de los pacientes, pero puede también subestimarse, ya que parte de la sangre puede quedar retenida en el árbol traqueobronquial.

Por tanto, es preferible utilizar el término de hemoptisis amenazante, definida como aquella que supone un riesgo para la vida del paciente; este riesgo viene determinado por el volumen total del sangrado, la velocidad del mismo y la reserva cardiopulmonar del paciente<sup>1</sup>. Como indicadores de riesgo hay que considerar la cuantía de la hemoptisis (superior a 100 ml) y la presencia de obstrucción de la vía aérea, insuficiencia respiratoria o inestabilidad hemodinámica<sup>3</sup>.

## Origen vascular de la hemoptisis

La sangre llega al pulmón procedente de 2 sistemas: las arterias pulmonares y las arterias bronquiales. Las arterias pulmonares son un sistema de baja presión por el que circula todo el gasto cardíaco, y son las responsables del intercambio gaseoso. Las arterias bronquiales forman parte de la circulación sistémica, tienen mayor presión y mucho menor flujo; de ellas depende la irrigación de los bronquios y la pleura visceral. A pesar de su menor contribución al flujo sanguíneo pulmonar, las arterias bronquiales son el origen de la mayoría de las hemoptisis, aunque también puede proceder de arterias sistémicas no bronquiales. En un porcentaje mucho menor el sangrado se origina en las arterias pulmonares y en la microcirculación pulmonar<sup>4</sup>.

Los vasos de la red bronquial causantes de hemorragia suelen ser vasos neoformados, generalmente secundarios a una enfermedad inflamatoria (bronquiectasias, absceso pulmonar, tuberculosis). Las paredes de estos vasos están rodeadas de fibra muscular lisa con capacidad de contraerse, tanto por medios físicos como farmacológicos. La embolización arterial es un método efectivo para eliminar esta neovascularización. Sin embargo, la red arterial pulmonar no es capaz de realizar un vasoespasmo tan potente como los vasos bronquiales, ya que sus paredes son delgadas y finas y no activas a la contracción. Por tanto, los medios físicos y farmacológicos tienen solamente un leve efecto sobre ellas. La causa más frecuente de su hemorragia es la ulceración de la pared del vaso causada por un proceso destructivo del parénquima pulmonar (neoplasia pulmonar, neumonía bacteriana necrosante, micetoma). En estos casos, el cese de la hemorragia suele ser debido al sellado temporal realizado por un coágulo cuya disolución o progresión del desgarro conduce a una recaída más grave<sup>5</sup>. Desafortunadamente, no siempre es factible la diferenciación de la red vascular origen de la hemorragia.

## Etiología de la hemoptisis

La enfermedad causante de la hemoptisis puede afectar a la vía aérea, al parénquima pulmonar o a los propios vasos pulmonares.

**Tabla 1**  
Etiología de la hemoptisis

<b>Patología de la vía aérea</b>
Enfermedades inflamatorias: bronquiectasias y bronquitis crónica
Neoplasias: carcinoma broncogénico, tumor carcinoide, metástasis endobronquiales
Fístulas entre árbol traqueobronquial y vasos sanguíneos (aneurismas de aorta torácica)
Cuerpos extraños, traumatismos
Enfermedad de Dieulafoy de los bronquios (presencia de una arteria bronquial anormal, contigua a la mucosa bronquial) <sup>6,8</sup>
<b>Patología del parénquima pulmonar</b>
Infecciones: neumonía, tuberculosis, absceso pulmonar, infecciones fúngicas (aspergiloma)
Enfermedades inflamatorias o inmunológicas (hemorragia alveolar difusa): síndrome de Goodpasture, lupus eritematoso sistémico (LES), poliangeítis granulomatosa (Wegener), poliarteritis microscópica
Coagulopatías: trombocitopenia, fármacos anticoagulantes o antiagregantes
Complicaciones de determinadas técnicas: biopsia pulmonar transbronquial, punción aspiración con aguja fina
Miscelánea: inhalación de cocaína, hemoptisis catamenial, fármacos antiangiogénicos (bevacizumab)
<b>Patología de los vasos pulmonares</b>
Mismas causas que la originada en el parénquima pulmonar
Patología intrínseca de los vasos pulmonares: embolismo pulmonar, malformaciones arteriovenosas, aneurismas y pseudoaneurismas <sup>9</sup>
Aumento de la presión capilar pulmonar: estenosis mitral, insuficiencia cardíaca izquierda
Iatrogénica: perforación de la arteria pulmonar por colocación de catéter de Swan-Ganz <sup>10</sup>

Globalmente la patología de la vía aérea es la causa más frecuente de hemoptisis. Aunque varían en función de la población estudiada, las enfermedades que más frecuentemente originan una hemoptisis son las bronquiectasias, la bronquitis crónica y el carcinoma broncogénico<sup>6,7</sup> (tabla 1).

En alrededor de un 20% de los casos de hemoptisis<sup>11,12</sup> y hasta un 42% en pacientes fumadores no es posible establecer un diagnóstico etiológico tras la realización de broncoscopia y tomografía computarizada (TC) de tórax<sup>6,7,11</sup>, y se considera que el paciente presenta una hemoptisis idiopática o criptogénica. Gran parte de estos pacientes son fumadores y la hemoptisis se debe generalmente a la inflamación de la pared bronquial producida por el tabaco, más que a una causa no establecida. La hemoptisis idiopática también se relaciona con inflamación bronquial crónica o aguda, bronquiectasias ocultas, tuberculosis inactiva, malformaciones pulmonares vasculares y trastornos de la coagulación<sup>12</sup>. Es de esperar que el uso sistemático de la TC conlleve un descenso en la prevalencia de hemoptisis de causa desconocida.

## Diagnóstico

### Evaluación inicial

Ante un paciente con sospecha de hemoptisis se debe confirmar su existencia, establecer su gravedad, localizar el origen y determinar la causa.

1. Confirmar que se trata de una hemoptisis: se basa en la observación directa del sangrado o en lo referido por el paciente. Hay que distinguirla del sangrado de la vía aérea superior y de la hematemesis, considerando los síntomas que la acompañan, el aspecto de la sangre y las posibles comorbilidades del paciente (tabla 2). Debe realizarse un examen de la cavidad oral y las fosas nasales y confirmar que el sangrado es subglótico, teniendo en cuenta que una epistaxis o gingivorragia ocurridas durante la noche pueden aparentar una falsa hemoptisis a la mañana siguiente. Aunque los datos clínicos suelen ser suficientes, puede ser precisa la realización de exploraciones endoscópicas como rinolaringoscopia, gastroscopia y/o broncoscopia para confirmar el origen.

**Tabla 2**  
Diagnóstico diferencial entre hemoptisis y hematemesis

	Hemoptisis	Hematemesis
Antecedentes	Enfermedad cardiorrespiratoria	Enfermedad gastrointestinal
Síntomas	Tos, disnea, dolor torácico	Náuseas, vómitos, melenas
Aspecto de la sangre	Roja brillante, espumosa	Marrón/negra, posos café
pH sangre emitida	Alcalino	Ácido
Otros componentes	Secreciones respiratorias	Restos de alimentos
Anemia	Rara salvo hemoptisis amenazante	Frecuente
Confirmación	Broncoscopia	Endoscopia digestiva alta

2. Valoración de la gravedad: es imprescindible la cuantificación del sangrado. Su intensidad puede ser muy variada: expectoración hemoptoica, hemoptisis franca, hemoptisis amenazante<sup>3,13</sup>.

3. Localización del origen y etiología: el origen de la hemoptisis se puede identificar durante los esfuerzos iniciales para controlar el sangrado o más tarde, durante una evaluación diagnóstica una vez que el paciente se haya estabilizado. Es importante identificar la causa de la hemoptisis incluso si la hemorragia ha cesado, porque va a determinar el tratamiento definitivo adecuado.

La historia clínica y la exploración física dirigidas (tabla 3) pueden proporcionar la información necesaria para obtener una orientación etiológica inicial, valorar la gravedad de la hemoptisis y decidir qué medidas diagnósticas y terapéuticas hay que realizar.

Las pruebas complementarias iniciales deben incluir (tabla 3):

1. Análítica con hemograma, coagulación y bioquímica.

2. Pulsioximetría o gasometría arterial: evalúan el impacto de la hemoptisis en la oxigenación y la ventilación.

**Tabla 3**  
Anamnesis y analítica general en el paciente con hemoptisis

<b>Antecedentes</b>	
Traumáticos	Manipulación diagnóstica sobre vía aérea/pulmón, traumatismo torácico, aspiración de cuerpo extraño
Inmovilización	
Contacto tóxicos	Tabaco, asbesto, productos químicos orgánicos
Fármacos	AINE, antiagregantes, anticoagulantes
Epidemiológicos	Viajes, contacto/riesgo tuberculosis, parásitos
Familiares	Coagulopatía, ETEV, hemoptisis, aneurismas cerebrales, epistaxis o hemorragia digestiva (THF)
<b>Comorbilidad</b>	
Patología respiratoria	Criterios de BC, tos, expectoración, broncorrea, EPOC, bronquiectasias, neumonía, hemoptisis previa, neoplasia
Otra patología	Cardiopatía, ETEV, inmunodepresión enfermedad renal, digestiva, hematológica, autoinmune o sistémica
<b>Analítica</b>	
Hemograma	Anemia, leucocitosis
Coagulación	Trombocitopenia, coagulopatía, dímero D
Gasometría arterial	Hipoxemia, hipercapnia
Bioquímica	Función hepática, función renal, marcadores tumorales, proBNP, ANAS, ENAS, ANCAS, anticuerpos anti membrana basal glomerular
Orina	Sedimento, proteinuria
Espuito	Citología, microbiología: Gram, Ziehl-Neelsen, cultivos habituales y Lowëstein-Jensen

AINE: antiinflamatorio no esteroideo; ANAS: *Antinuclear Antibody*; ANCAS: *Anti-neutrophil Cytoplasmic Antibody*; BC: bronquitis crónica; ENAS: *Extractable Nuclear Antigen Antibodies*; EPOC: enfermedad pulmonar obstructiva crónica; ETEV: enfermedad tromboembólica venosa; proBNP: *Brain Natriuretic Peptide*; THF: telangiectasia hereditaria familiar.

3. Espirometría: la hemoptisis activa se considera una contraindicación absoluta para la realización de una espirometría<sup>14</sup>. Una vez controlado el sangrado, la espirometría establece el estado funcional respiratorio del paciente, lo que es necesario si es candidato a intervención quirúrgica diferida (recomendación fuerte, 1C).
4. Electrocardiograma: especialmente si hay sospecha de cardiopatía o tromboembolismo pulmonar.
5. Ecocardiograma transtorácico: para detectar endocarditis, estenosis mitral, enfermedades cardíacas congénitas, signos de hipertensión pulmonar o presencia de shunts por malformaciones arteriovenosas.
6. Estudio citológico y microbiológico de esputo.
7. Mantoux en los pacientes con sospecha de tuberculosis, y hemocultivos o serologías si se sospecha patología infecciosa.

### Radiología

La radiografía de tórax posteroanterior y lateral es la primera prueba de imagen que debe realizarse en los pacientes con hemoptisis, aunque la información que proporciona es limitada<sup>15</sup> y puede ser normal en pacientes con bronquiectasias y patología maligna, 2 de las causas más frecuentes<sup>4,6</sup>.

Debe realizarse TC multidetector (TCMD) de tórax en todos los pacientes con hemoptisis franca, en los que presentan esputo hemoptoico y sospecha de bronquiectasias o factores de riesgo de carcinoma broncogénico (mayores de 40 años, con un consumo acumulado de tabaco mayor de 30 paquetes/año) y en los que tienen radiografía de tórax patológica. El tipo de TC es diferente en cada una de estas situaciones clínicas:

- Pacientes con esputo hemoptoico y sospecha de bronquiectasias: TC volumétrica de tórax de alta resolución (TCAR), sin contraste intravenoso.
- Pacientes con esputo hemoptoico y alto riesgo (fumadores, EPOC) o con radiografía de tórax patológica: TCMD con contraste intravenoso<sup>6,15</sup> (recomendación fuerte, 1A).
- Pacientes con hemoptisis amenazante y sangrado activo, susceptibles de tratamiento con embolización: angio-TCMD, desde la base del cuello hasta las arterias renales<sup>4</sup> (recomendación débil, 2C).

La angio-TCMD es una técnica de imagen no invasiva que identifica correctamente la presencia, el origen, el número y el trayecto de las arterias sistémicas torácicas, bronquiales y no bronquiales, y de las arterias pulmonares que pueden ser fuente del sangrado, de modo que localiza el lugar del sangrado, hasta en el 70-88% de los casos<sup>16,17</sup>. Permite obtener un mapa vascular muy preciso que facilita el procedimiento angiográfico de la embolización<sup>6,18</sup>; además, valora la causa del sangrado y su repercusión en el parénquima pulmonar y en la vía aérea<sup>4,18</sup>.

Las imágenes utilizadas para la identificación de las arterias sistémicas y pulmonares son las reconstrucciones finas axiales, las multiplanares de máxima intensidad de proyección y las volumétricas<sup>19,20</sup>. Las reconstrucciones de alta resolución del parénquima pulmonar sirven para valorar la causa del sangrado y su repercusión en el parénquima, y las multiplanares y volumétricas ayudan a evaluar la vía aérea<sup>9,21</sup>.

Las arterias bronquiales se consideran patológicas si tienen un diámetro  $\geq 2$  mm, son tortuosas y presentan un trayecto identificable desde su origen hasta el hilio pulmonar. La angio-TCMD detecta el 100% de las arterias bronquiales patológicas vistas en angiografía convencional y proporciona una visualización más precisa de las arterias bronquiales ectópicas<sup>9,18-21</sup>.

Las arterias sistémicas no bronquiales se consideran patológicas cuando tienen un diámetro  $\geq 2$  mm y son tortuosas; su

visualización en la grasa extrapleural, asociada a engrosamiento pleural  $\geq 3$  mm y alteraciones del parénquima pulmonar subyacente, indica que son responsables del sangrado en pacientes con hemoptisis amenazante. La angio-TCMD detecta el 62-97% de las arterias no bronquiales vistas en angiografía convencional<sup>4,18-21</sup>.

Las arterias pulmonares son fuente de sangrado en menos del 10% de los casos, y en la mitad de estos pacientes hay hipertrofia de las arterias bronquiales. En el tromboembolismo pulmonar crónico la fuente de la hemoptisis no es arterial pulmonar, sino la hipervascularización bronquial secundaria a la isquemia pulmonar<sup>22</sup>.

La causa de la hemoptisis (tumor, bronquiectasias, aspergiloma) se identifica en las reconstrucciones axiales de alta resolución; en ellas también se pueden detectar las áreas de sangrado en forma de opacidades en vidrio deslustrado y consolidaciones y la ocupación de las luces bronquiales por coágulos, con o sin atelectasias distales<sup>18</sup>.

La angio-TCMD ha sustituido a la arteriografía como método diagnóstico de las arterias que son fuente de sangrado en las hemoptisis<sup>22</sup>. Actualmente, la arteriografía se realiza únicamente como procedimiento previo a la embolización de las arterias patológicas detectadas con angio-TCMD<sup>21</sup> y si el sangrado persiste después de la broncoscopia; sin embargo, en los pacientes hemodinámicamente inestables se puede realizar directamente la arteriografía sin angio-TCMD previa.

Las técnicas de imagen tienen algunas limitaciones: pacientes inestables, pacientes con sangrado activo que requieren tratamiento endobronquial y pacientes con alteraciones radiológicas bilaterales en los que la localización radiológica del sangrado es un reto.

### Broncoscopia diagnóstica

La broncoscopia flexible juega un papel primordial en el diagnóstico de la hemoptisis, tanto de la expectoración hemoptoica como de la hemoptisis franca. Puede ser realizada rápidamente en la cama del paciente (UCI) y, además de su utilidad en el control inmediato de la hemorragia, tiene una alta rentabilidad en la localización del sangrado.

La broncoscopia tiene varios objetivos:

1. *Confirmación de la hemoptisis.*
2. *Localización del sangrado.* La broncoscopia flexible localiza el origen del mismo en el 73-93% de casos<sup>17,23</sup>. Se ha demostrado que es más probable localizar el sangrado activo cuando se realiza la broncoscopia durante la hemoptisis activa o en las 24-48 h siguientes a su cese, que cuando la broncoscopia es diferida en el tiempo, aunque la tasa de diagnósticos es similar en ambas opciones<sup>23-25</sup> (recomendación fuerte, 1C). En el caso de hemoptisis amenazante es recomendable realizar la broncoscopia lo antes posible si el paciente está inestable y una vez que el paciente se ha intubado<sup>13,26</sup>, ya que, además de controlar la vía aérea, permite extraer el broncoscopio en caso de empeoramiento de la oxigenación o de obstrucción del mismo por coágulos. La broncoscopia rígida no se suele utilizar para el diagnóstico y la evaluación inicial de la hemoptisis amenazante, dado que debe realizarse en el quirófano con anestesia general y no permite la visualización de la vía aérea distal como el broncoscopio flexible. La localización del origen de la hemoptisis requiere la visualización del sangrado activo, lo que determina con seguridad el bronquio o el área bronquial responsable. Lo más frecuente es que muestre restos hemáticos y coágulos. La localización de coágulos no garantiza con seguridad el origen del sangrado, aunque la mayor cantidad y la adherencia de los mismos en un bronquio determinado puede indicar, junto con las técnicas de imagen, el área responsable. Los restos hemáticos deben ser aspirados mediante pequeños lavados bronquiales repetidos, con el

fin de mejorar la permeabilidad y permitir el examen diagnóstico del territorio subyacente. Sin embargo, ante la existencia de coágulos frescos adheridos no se debe insistir en su retirada inmediata, dado el riesgo de nuevo sangrado. Posteriormente se puede repetir la exploración a fin de que la evolución en el tiempo permita su retirada con menor riesgo.

3. **Diagnóstico de la causa del sangrado.** La broncoscopia nos permite realizar una inspección endobronquial y comprobar el aspecto de la mucosa: red vascular capilar hipertrófica o malformada, áreas de engrosamiento mucoso inflamatorio o infiltrativo, estenosis bronquiales, tumores endobronquiales, antracosis o antracostenosis, broncolitos, etc. En muchas ocasiones los cambios son inespecíficos y, por tanto, no diagnósticos<sup>27</sup>.

Además del examen visual, la broncoscopia flexible permite la recogida de muestras para estudios citohistológicos y microbiológicos: broncoaspirado, lavado broncoalveolar ante la sospecha de hemorragia alveolar, y biopsias y/o cepillados bronquiales ante lesiones sospechosas de malignidad. En caso de lesiones muy vascularizadas, algunos autores recomiendan la instilación local previa a la toma de muestras de 1-2 ml de adrenalina diluida al 1:20.000, para disminuir el riesgo de nuevo sangrado, aunque la evidencia clínica es baja<sup>28</sup> (recomendación débil, 2C).

## Tratamiento de la hemoptisis

### Medidas generales

En una primera evaluación se debe estimar la gravedad del paciente y decidir su ubicación.

Los pacientes con expectoración hemoptoica generalmente no requieren hospitalización, salvo que la causa de la misma lo precise. El estudio etiológico puede realizarse de manera gradual, a la vez que se aplican las medidas de tratamiento etiológicas.

Los casos de hemoptisis franca habitualmente requieren ingreso. Se podría valorar el tratamiento ambulatorio en los pacientes con buen estado general y una sospecha etiológica que permita el seguimiento ambulatorio, siempre que la hemoptisis haya cesado. Se recomendarán, junto a las medidas generales y sintomáticas, tratamiento etiológico (antibióticos si existe sospecha de infección), reposo domiciliario y control ambulatorio en 24-48 h. Si no se aclara su origen, se recomienda mantener seguimiento clínico.

En la hemoptisis amenazante el manejo debe ser hospitalario, con observación estrecha en unidades de cuidados intensivos o neumología. Es fundamental establecer un diagnóstico rápido y preciso de la causa y el lugar del sangrado de forma simultánea, para facilitar su control. El tratamiento va dirigido a asegurar la permeabilidad de la vía aérea y la oxigenación, localizar y detener el sangrado, lograr la estabilidad hemodinámica e identificar y tratar la causa de la hemoptisis<sup>1,29-31</sup>.

El manejo hospitalario de la hemoptisis activa incluye una serie de medidas generales:

1. Reposo en cama en decúbito lateral del lado afecto con la intención de proteger la vía aérea y evitar la aspiración de sangre en el pulmón no afectado. Para ello es preciso localizar previamente el hemitórax origen del sangrado. Pueden orientar sobre la localización la presencia de síntomas o signos clínicos y los hallazgos en la radiografía de tórax.
2. Control de constantes clínicas (presión arterial, frecuencia cardíaca y respiratoria, saturación de oxígeno) y cuantificación de la hemoptisis.
3. Aporte de oxígeno suplementario si es preciso.
4. Control de la tos mediante la administración de antitusígenos, evitando las técnicas de fisioterapia respiratoria.

**Tabla 4**

Tratamiento con ácido tranexámico (Anchafibrin®)

Vía de administración	Dosis
Intravenosa: 500 mg (1 amp = 5 ml)	0,5-1 g, 2-3 veces al día (1 ml/min)
Oral: 500 mg (comprimidos)	1-1,5 g, 2-3 veces al día

5. Tratamiento antibiótico empírico, útil en las hemoptisis asociadas a infección respiratoria y, en general, para prevenir complicaciones posteriores.
6. Dieta absoluta para evitar una broncoaspiración y permitir la realización de pruebas urgentes como broncoscopia, TC o arteriografía.
7. Disponibilidad de una reserva de sangre y establecimiento de acceso venoso de gran calibre para hidratación y, si es preciso, transfusión de concentrados de hemafíes.
8. Agentes antifibrinolíticos (ácido aminocaproico, ácido tranexámico [AT]): actúan inhibiendo el proceso de disolución del coágulo con la consiguiente reducción de la hemorragia. Una revisión Cochrane<sup>32</sup> identifica 2 ensayos clínicos que evalúan el uso de AT (Anchafibrin®) por vía oral y por vía intravenosa. No hay evidencia suficiente para su recomendación, aunque pruebas limitadas indican que puede reducir la duración de la hemorragia. Sin embargo, un artículo<sup>33</sup> de revisión de las series de pacientes publicadas concluye que, aunque no se puede dar una recomendación con evidencia fuerte, el AT puede reducir tanto la duración como el volumen de sangrado, con bajo riesgo de enfermedad tromboembólica a corto plazo (recomendación débil, 2B) (tabla 4).
9. El ácido aminocaproico (Caproamin®) se ha utilizado en series aisladas de casos, sobre todo en el tratamiento intracavitario de los aspergilomas<sup>34,35</sup>. No existen estudios aleatorizados controlados que midan su eficacia.

### Protección de la vía aérea

En caso de imposibilidad de que el paciente pueda eliminar la sangre del árbol traqueobronquial o exista insuficiencia respiratoria grave, es necesario aplicar medidas de protección de la vía aérea y realizar la intubación orotraqueal con un tubo grueso (8-9 mm) que facilite la broncoscopia diagnóstica e intervencionista. Además, para el control de la hemorragia puede ser preciso el bloqueo bronquial del pulmón origen del sangrado y así preservar la ventilación del pulmón sano<sup>25,36</sup>. Para ello se puede realizar el bloqueo con el propio tubo orotraqueal. Esto es posible en sangrados del árbol bronquial derecho, ya que se puede intubar de forma selectiva el bronquio principal izquierdo con la ayuda del broncoscopio, de forma que el balón neumático del tubo aísla por completo el pulmón izquierdo.

Existen otros sistemas de bloqueo bronquial:

1. Bloqueadores bronquiales que prolonga el propio tubo como el Torque Control Blocker Univent®.
2. Bloqueadores bronquiales independientes que se colocan a través de un tubo convencional:
  - a) Catéter con balón hinchable tipo Fogarty (n.º 7 o superior).
  - b) Catéter Arndt Endobronchial Blocker®, que se introduce fijado transitoriamente al extremo del broncoscopio para transportarlo hasta su ubicación (n.º 7-9).
  - c) EZ-Blocker®, con forma de Y en su extremo distal para facilitar el anclaje en la carina traqueal y 2 balones que pueden ser insuflados indistintamente.
  - d) Cohen Flexitip Endobronchial®, catéter-balón curvado en su extremo distal para facilitar su ubicación.
3. Tubo Broncoflex®, con un catéter en su exterior por el que se puede introducir un catéter de Fogarty o similar y un sistema

de fijación externa. Su ventaja es que preserva en su totalidad el calibre interno del tubo y facilita la ubicación del balón en cualquiera de los bronquios principales.

4. Bloqueo unipulmonar a través de intubación selectiva con un tubo de doble luz. Este sistema es menos recomendable porque impide la introducción de fibrobronoscopios estándar y su anclaje es más dificultoso por la mala visibilidad en el sangrado activo.

### Broncoscopia terapéutica

La broncoscopia terapéutica se indica para combatir una situación de riesgo, generalmente en el contexto de una hemoptisis amenazante.

La broncoscopia flexible es el procedimiento inicial de elección en pacientes con hemoptisis amenazante e inestabilidad hemodinámica donde el control de la hemorragia es vital. La broncoscopia flexible tiene la ventaja respecto a la TC o a la broncoscopia rígida de que se puede realizar en el lugar más idóneo para la atención del paciente.

Sin embargo, el broncoscopio rígido complementado con el broncoscopio flexible es el procedimiento más completo y seguro en la hemoptisis amenazante<sup>36,37</sup> (recomendación fuerte, 1 C), ya que permite:

1. Ventilar al paciente de forma adecuada.
2. Asegurar la permeabilidad de la vía aérea mediante la aspiración de los restos hemáticos con sondas de gran calibre.
3. Realizar hemostasia directa sobre áreas sangrantes, presionando con la pared externa del extremo distal del broncoscopio rígido o mediante la aplicación de vasoconstrictores o terapias coagulantes endobronquiales.
4. Trabajar con el broncoscopio flexible para acceder al árbol bronquial distal.

A pesar de sus ventajas, la broncoscopia flexible sigue siendo la herramienta más utilizada en estos casos ya que la broncoscopia rígida es menos accesible, debido a la escasez de broncoscopistas adiestrados en ella y a la necesidad de quirófano urgente.

Una vez identificado el origen del sangrado, y si la importancia del episodio no requiere el bloqueo de todo un árbol bronquial, se pueden aplicar medidas locales. Su eficacia no es taxativa y no han sido evaluadas en ensayos clínicos:

1. Bloqueo bronquial con el broncoscopio flexible y aspiración mantenida para colapsar y cohibir la hemorragia.
2. Bloqueo bronquial selectivo con balón a través del canal de trabajo del broncoscopio:
  - a) Catéter con balón hinchable tipo Fogarty del n.º 5 (Fr.)<sup>38</sup> o similares (balón de oclusión Olympus B5-2C® y B7-2C®).
  - b) Catéteres de mayor longitud como el catéter balón Olympus Multi-3V Plus B-V232P-A®, que permiten extraer el broncoscopio sin desubicar el balón.
3. Bloqueo bronquial selectivo utilizando el broncoscopio de guía sin ocupar el canal de trabajo. Se introduce una guía a través del canal de trabajo hasta el bronquio elegido y, tras retirar el broncoscopio, se coloca un catéter-balón a través de la guía. Aunque este procedimiento es más complicado, permite dejar ubicado el catéter-balón y retirar el broncoscopio<sup>39</sup>.

El balón puede mantenerse insuflado hasta 24-48 h para permitir la formación del coágulo, aunque puede mantenerse en la vía aérea hasta varios días. Para prevenir la isquemia mucosa es necesario desinflarlo periódicamente, al menos 3 veces al día<sup>38</sup>, siempre bajo visión endoscópica a fin de reinsuflarlo

inmediatamente si persiste el sangrado. Si el paciente no vuelve a sangrar después de varias horas, se retira el catéter-balón.

4. Lavados del bronquio con suero salino frío (4 °C) mediante alícuotas de 50 ml hasta la supresión del sangrado, sin sobrepasar los 500 ml de volumen total<sup>40</sup>. El mecanismo de acción es mediante vasoconstricción local, aunque no hay estudios controlados que demuestren su eficacia<sup>24</sup> (recomendación débil, 2C).
5. Instilación de fármacos hemostáticos:
  - a) Vasoconstrictores: adrenalina diluida a 1:20.000 y aplicada por el canal de trabajo de 1 en 1 ml. Su efecto no se ha comparado en ensayos controlados y solo la experiencia clínica avala su uso. Para minimizar sus efectos cardiovasculares en pacientes de riesgo se ha sugerido su sustitución por algunos derivados de la hormona antidiurética, como terlipresina u ornipresina, aunque de forma más bien anecdótica<sup>41,42</sup> (recomendación débil, 2C).
  - b) Ácido tranexámico, sin diluir sobre el foco sangrante, con una dosis inicial de 500 mg<sup>43,44</sup> (recomendación débil, 2C).
  - c) Fibrinógeno-trombina (Tissucol®). Se ha utilizado en 2 series de casos de hemoptisis en los que habían fracasado otros procedimientos endoscópicos previos<sup>45</sup> (recomendación débil, 2C).
  - d) Los hemostáticos tópicos no son útiles en hemoptisis muy cuantiosas, ya que la sangre realiza un efecto de «lavado» sobre los mismos y contrarresta su eficacia.
6. Otros sistemas de bloqueo bronquial: malla de celulosa oxidada regenerada (Surgicel®) o tapones de silicona (spigot de Watanabe). Se han utilizado con éxito en series de casos<sup>46,47</sup>.
7. En casos de lesión tumoral accesible, endoscópicamente visible y causante del sangrado, se pueden aplicar sobre la misma diversas terapias coagulantes:
  - a) Fotocoagulación con láser (Nd:YAG, Nd:YAP, láser de diodos): la eficacia en detener la hemorragia oscila entre el 60 y el 74%, aunque se consigue su reducción hasta en el 94% de casos<sup>48,49</sup>. Si el sangrado es abundante, los resultados no son tan favorables<sup>50</sup> (recomendación fuerte, 1C).
  - b) Electrocoagulación con plasma de argón. En una serie de pacientes con lesiones endobronquiales responsables de sangrado activo el plasma de argón detuvo la hemorragia de forma inmediata en el 100% de los casos<sup>51</sup>. Es útil siempre que se pueda inhibir la tos y el sangrado no sea muy abundante (recomendación débil, 1C) (figs. 1 y 2).

### Embolización

El tratamiento más seguro y eficaz para detener el sangrado en la mayoría de los casos de hemoptisis masiva o recurrente es la embolización endovascular; muchas veces es definitiva y en otras sirve para estabilizar al paciente antes de la cirugía. La embolización está indicada en todos los pacientes con hemoptisis amenazante o recurrente en los que se detectan arterias patológicas en la angio-TCMD; debe ser realizada por radiólogos intervencionistas expertos y con gran conocimiento de los fallos potenciales del procedimiento, en una sala dedicada a radiología vascular intervencionista y con equipo de sustracción digital<sup>21</sup> (recomendación fuerte, 1B).

Las arterias bronquiales son las más frecuentemente embolizadas; los criterios angiográficos para considerar que las arterias sistémicas, tanto bronquiales como no bronquiales, son fuente de sangrado y deben ser embolizadas son: arterias tortuosas y dilatadas, hipervascularidad o neovascularidad peribronquial, shunts de arterias sistémicas a arterias o venas pulmonares, extravasación de contraste y aneurisma de arteria bronquial<sup>4,18-21</sup>.

El catéter se introduce selectivamente en la arteria patológica vía transfemorale con técnica de Seldinger. El material utilizado para la oclusión de las pequeñas arterias distales es muy variado, típicamente partículas calibradas de alcohol polivinílico no reabsorbibles

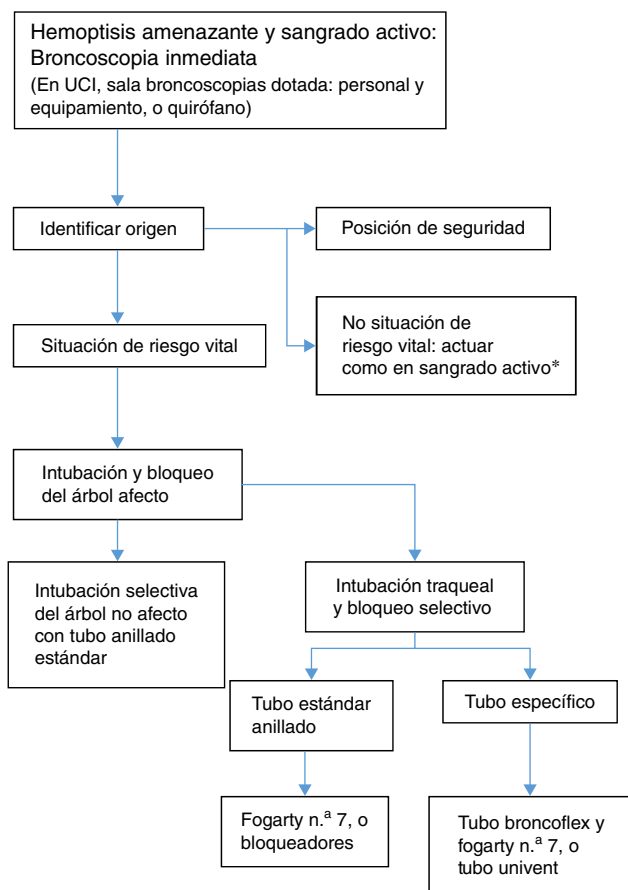


Figura 1. Algoritmo de broncoscopia en la hemoptisis amenazante.

o microesferas de polímero acrílico recubiertas de gelatina<sup>52</sup>. Las espirales (*coils*) y otros materiales metálicos se reservan para el tratamiento de los aneurismas de la arteria pulmonar y las malformaciones arteriovenosas; no se suelen usar como tratamiento único en la embolización de las arterias bronquiales porque causan oclusión arterial proximal y pueden obstaculizar la reembolización en caso de hemoptisis recurrente<sup>21</sup>.

La complicación más grave de la embolización de las arterias bronquiales es la isquemia medular por la oclusión inadvertida de una arteria espinal, especialmente de la de Adamkiewicz cuando se origina de la aorta torácica entre los niveles T5 a T8<sup>53</sup>. El riesgo de esta complicación disminuye con la embolización supraseductiva de la arteria bronquial con microcatéter<sup>54</sup>.

Para un buen control de la hemoptisis es imprescindible la embolización de todas las arterias patológicas (recomendación fuerte, 1B). La recurrencia de la hemoptisis aparece en el 10-55% de los pacientes, debida a embolización incompleta, ausencia de embolización de todas las arterias que sangran, recanalización del vaso embolizado o aparición de revascularización por circulación colateral secundaria a la progresión de la enfermedad subyacente<sup>21,52</sup>. La mayor frecuencia de fracasos ocurre en casos de micetomas<sup>55</sup>.

#### Tratamiento quirúrgico

Históricamente, la resección quirúrgica pulmonar era la única opción disponible para el tratamiento de la hemoptisis amenazante localizada que no respondía al tratamiento médico. No obstante, la tasa de mortalidad de la cirugía realizada en situación de urgencia es alta, y oscila entre el 25 y el 50%<sup>55,56</sup>. Las difíciles condiciones en las

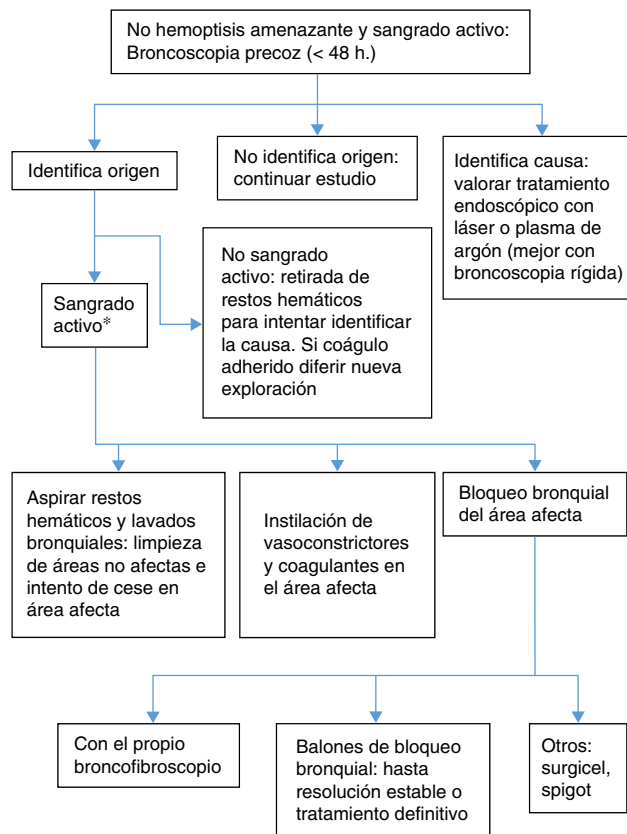


Figura 2. Algoritmo de broncoscopia en la hemoptisis no amenazante.

que se realiza esta cirugía durante una hemorragia activa y masiva, así como la frecuente necesidad de realizar una neumonectomía, son factores conocidos que incrementan el riesgo de complicaciones postoperatorias (fundamentalmente fístula broncopleural y empiema) y la mortalidad.

La indicación actual de cirugía en la hemoptisis amenazante está reservada para aquellas situaciones en las que la causa de la misma sea tributaria de tratamiento quirúrgico y haya una localización concreta y fiable del origen de la hemorragia (recomendación fuerte, 1B)<sup>57</sup>.

En la mayoría de las ocasiones el origen de la hemoptisis proviene de las arterias bronquiales; en este caso la cirugía puede llevarse a cabo de forma urgente, si la resección se realiza durante una hemorragia activa no controlable; programada, si se efectúa durante el mismo ingreso hospitalario y previamente se ha controlado la hemorragia, y planificada (dentro de los 6 meses del alta hospitalaria), en los pacientes con sospecha de alto riesgo de recurrencia de la hemoptisis<sup>56</sup>. La tasa de complicaciones y mortalidad es mucho más elevada cuando la resección quirúrgica es realizada durante la hemorragia activa, disminuyendo notablemente en aquellos pacientes en los que se consigue su control mediante embolización arterial y medidas de soporte que permitan diferir la cirugía<sup>5,56,58,59</sup> (recomendación fuerte, 1B).

La ausencia de hemorragia traqueobronquial permite una intervención quirúrgica más segura, con una mejor delimitación de la enfermedad, lo que favorece la resección pulmonar más económica. La limpieza del árbol bronquial mediante broncoscopia flexible o rígida contribuye a la recuperación del parénquima y la vascularización pulmonar, facilitando de esta manera la cirugía.

Aunque la resección pulmonar no se plantea como tratamiento inicial de la hemoptisis de origen vascular, hay situaciones en las que la cirugía de urgencia es la única alternativa posible, como la imposibilidad de realizar una embolización efectiva, la recurrencia

del sangrado dentro de las primeras 72 h a pesar de haber completado el procedimiento y aquellos pacientes con una historia reciente de hemoptisis amenazante, previamente embolizados.

La intervención quirúrgica debe realizarse también con carácter urgente en los casos en que se sospecha una hemorragia de las arterias pulmonares<sup>5</sup>, producida generalmente por la ulceración de la pared del vaso causada por un proceso destructivo del pulmón (neoplasia pulmonar, neumonía necrosante, micetoma pulmonar).

Solo hay un estudio realizado a nivel multicéntrico que examine los resultados de la resección quirúrgica en la hemoptisis catalogada como urgente<sup>60</sup>. Aun con las limitaciones que supone recoger los datos de un registro nacional (*Nationwide Inpatient Sample*) es significativo que, de una serie cercana al medio millón de ingresos con este diagnóstico, menos del 1% fueran intervenidos quirúrgicamente. La mortalidad global en este grupo fue del 8,1%, más baja que la referida en la literatura, incluyendo las series más modernas<sup>56,59,60</sup>, pero significativamente mayor que en pacientes sometidos a una lobectomía o neumonectomía programada por cualquier otra causa.

## Situaciones especiales

### *Hemoptisis con radiografía de tórax normal*

La existencia de una radiografía de tórax normal en el contexto de una hemoptisis no excluye la posibilidad de malignidad u otra patología de base<sup>4,12,16,61</sup>. La probabilidad de malignidad en pacientes con hemoptisis y radiografía de tórax normal es baja, pero puede alcanzar hasta el 10% en pacientes con edad superior a 40 años y con historia de tabaquismo<sup>62</sup>, incluso en pacientes con hemoptisis leve<sup>63</sup>, lo que va a favor de la realización de estudios complementarios, tal como recomienda el *National Lung Screening Trial* (NLST)<sup>64</sup> (recomendación fuerte, 1A). La broncoscopia puede detectar una lesión endobronquial en el 5% de los pacientes con hemoptisis leve y radiografía de tórax normal<sup>65</sup>, y la TCAR detecta bronquiectasias hasta en el 70% de los casos de hemoptisis grave y radiografía de tórax normal<sup>17</sup>. Por lo tanto, en función del tipo de hemoptisis, será necesaria la realización de diferentes pruebas complementarias.

1. *Expectoración hemoptoica*: si no hay factores de riesgo para cáncer, solo se realizarán pruebas complementarias si hay recurrencia de la hemoptisis o aumenta la cantidad de sangrado<sup>65</sup>. En el caso de pacientes con hemoptisis recurrente, el primer paso es la realización de una TC de tórax (TCAR o TCMD). Hay varios motivos que justifican la realización de la TC antes que la broncoscopia: la broncoscopia puede no diagnosticar bronquiectasias y tumores de pequeño tamaño, la TC puede ser diagnóstica en casos de bronquiectasias y malformaciones arteriovenosas en los que la broncoscopia se hace innecesaria; por último, la TC puede ser útil para seleccionar la técnica endoscópica más rentable para el diagnóstico (broncoscopia flexible o ecobroncoscopia)<sup>6,17,66,67</sup> (recomendación fuerte, 1B).
2. *Hemoptisis franca*: si no hay causa conocida es necesaria la realización de una broncoscopia, sobre todo en pacientes con factores de riesgo para malignidad. Sin embargo, dependiendo de la estabilidad del paciente puede ser recomendable realizar primero una TC de tórax. Tanto la TC como la broncoscopia tienen ventajas dependiendo de la situación clínica, por lo que son estudios complementarios<sup>16,66</sup>. La TC es mejor para el diagnóstico en caso de bronquiectasias o neoplasia, mientras que la broncoscopia es mejor para detectar pequeñas anomalías en la mucosa, como en el caso de la bronquitis aguda o el sarcoma de Kaposi<sup>67,68</sup> (recomendación fuerte, 1B). La broncoscopia tiene la ventaja adicional de obtener muestras para el diagnóstico anatomopatológico<sup>67</sup>.

La utilización de forma combinada de la broncoscopia y la TCMD aumenta la rentabilidad diagnóstica del origen del sangrado<sup>17</sup>.

Si el paciente presenta una TC normal, la broncoscopia puede conseguir el diagnóstico de la causa del sangrado hasta en el 16% de los casos, que se incrementa hasta el 37% si además se tiene en cuenta la historia clínica<sup>62</sup>. Si la broncoscopia es negativa, se considera que el paciente presenta una hemoptisis criptogénica. Una combinación de TC y broncoscopia negativa tiene muy baja probabilidad de malignidad (1%) tras un seguimiento de 6 meses<sup>69</sup>. Solo es aconsejable la realización de una TCMD de seguimiento varias semanas o meses después del episodio agudo de hemoptisis para valorar la evolución de las alteraciones parenquimatosas que pueden ocultar lesiones intracavitarias como micetomas o detectar pequeñas lesiones malignas inicialmente enmascaradas por la hemorragia endobronquial o parenquimatosa<sup>4,63,69</sup>.

### *Hemoptisis amenazante*

Ya se ha comentado previamente en los diferentes epígrafes de esta normativa el manejo y las pautas de actuación ante la existencia de una hemoptisis amenazante. A modo de resumen, hay que destacar la importancia de identificar la causa, generalmente mientras se realiza el control de la hemorragia, pero incluso cuando el sangrado haya cesado, ya que de esta dependerá la elección del tratamiento definitivo.

La angio-TCMD es la primera prueba diagnóstica en los pacientes con hemoptisis amenazante y sangrado activo, excepto en los pacientes en los que es necesario controlar la hemorragia y asegurar la vía aérea, donde la broncoscopia sería la primera prueba a realizar (recomendación débil, 2C). En este caso, si la broncoscopia no es diagnóstica, el siguiente paso es una angio-TCMD con el fin de identificar la causa y también las arterias que son el origen del sangrado como procedimiento previo a la embolización. En pacientes hemodinámicamente inestables, donde urge el tratamiento, se puede realizar directamente una arteriografía, la cual es útil tanto para el diagnóstico como para el tratamiento (embolización) (fig. 3).

Algunos procedimientos pueden haber sido realizados para el control del sangrado y en una evaluación diagnóstica posterior puede ser necesaria su repetición, ya que la visualización del sangrado y la sensibilidad diagnóstica durante la fase aguda no son buenas<sup>4</sup>.

### *Hemoptisis en pacientes con cáncer de pulmón*

La hemoptisis aparece en el 7-10% de los pacientes con cáncer de pulmón, y es más frecuente en pacientes con lesiones centrales de la vía aérea que en lesiones periféricas del parénquima pulmonar. La causa del sangrado se debe a varios mecanismos: neovascularización, exfoliación de la superficie del tumor y exposición de los vasos subyacentes, necrosis tumoral, traumatismo por la tos, procedimientos iatrogénicos (broncoscopia) y formación de fístulas desde los vasos a la vía aérea.

La hemoptisis leve no suele requerir ningún procedimiento broncoscópico, pero las hemoptisis de mayor cuantía pueden precisar tratamientos endoscópicos, embolización o incluso cirugía.

La hemoptisis amenazante en los pacientes con cáncer de pulmón tiene un pronóstico mucho peor que por otras causas. La mortalidad varía entre el 59 y el 100% de los pacientes. La cirugía en estos casos no suele ser una alternativa debido a que son generalmente pacientes con enfermedad avanzada y, por lo tanto, no candidatos a la resección.

La realización de la broncoscopia tiene fines diagnósticos y terapéuticos. Si no se observa una causa directa del sangrado, lo que suele ocurrir en los tumores periféricos, el manejo broncoscópico consiste en el enclavamiento del broncoscopio e instilación de



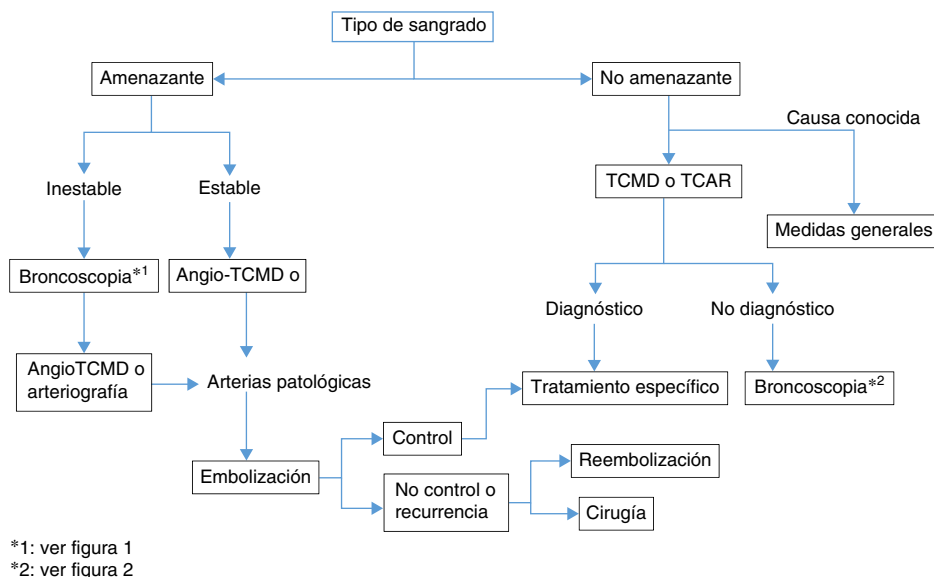


Figura 3. Algoritmo de manejo de la hemoptisis.

suero salino frío en el bronquio de donde procede la hemorragia, así como el resto de las medidas ya comentadas previamente. Si estas medidas no son útiles, se procede a la embolización de las arterias bronquiales<sup>70,71</sup>. Si en la broncoscopia se observan lesiones responsables del sangrado se puede realizar tratamiento con láser-YAG o argón-plasma. El electrocauterio de contacto podría ser también eficaz, pero solo se ha utilizado de forma anecdótica y no hay datos como para recomendar su uso<sup>57</sup> (recomendación fuerte, 1C).

Cuando la hemoptisis en los pacientes con cáncer de pulmón no es amenazante y el tumor es reseable, el mejor tratamiento es la resección quirúrgica, siempre que el paciente sea operable. Si el tumor no es reseable, se puede realizar tratamiento con radioterapia externa, tanto si la causa es un tumor endobronquial o un tumor periférico<sup>57,72</sup> (recomendación fuerte, 1C). La braquiterapia endobronquial puede ser útil en casos de lesiones endoluminales si no existe ulceración de la mucosa tumoral, ya que esta contraindica la braquiterapia<sup>73</sup>. Sin embargo, no hay estudios suficientes que avalen su uso en el control del sangrado de pacientes con cáncer de pulmón. La mayoría de los estudios están dirigidos a tratamiento paliativo de los síntomas, entre los que se incluye la hemoptisis, pero la heterogeneidad de los pacientes impide extraer conclusiones<sup>74</sup>.

## Bibliografía

- Roig Cutillas J, Llorente Fernández JL, Ortega Morales FJ, Orriols Martínez R, Segarra Medrano A. Manejo de la hemoptisis amenazante. Arch Bronconeumol. 1997;33:31–40.
- Schünemann HJ, Jaeschke R, Cook D, Bria WF, el-Solh AA, Ernst A, et al. An official ATS statement: Grading the quality of evidence and strength of recommendations in ATS Guidelines and recommendations. Am J Crit Care Med. 2006;174:605–14.
- Ibrahim WH. Massive haemoptysis: The definition should be revised. Eur Respir J. 2008;32:1131.
- Bruzzi JF, Rémy-Jardin M, Delhay D, Teisseire A, Khalil CH, Rémy J. Multidetector row CT of hemoptysis. Radiographics. 2006;26:3–22.
- Jougon J, Ballester M, Delcambre F, Bride TM, Valat P, Gómez F, et al. Massive hemoptysis what place for medical and surgical treatment. Eur J Cardiothorac Surg. 2002;22:345–51.
- Ketai LH, Mohammed TL, Kirsch J, Kanne JP, Chung JH, Donnelly EF, et al. ACR Appropriateness criteria hemoptysis. J Thorac Imaging. 2014;29:W19–22.
- Abdulmalak C, Cottenet J, Beltramo G, Georges M, Camus P, Bonniaud P, et al. Haemoptysis in adults: A 5-year study using the French nationwide hospital administrative database. Eur Respir J. 2015;46:503–11.
- Kolb T, Gilbert C, Fishman EK, Terry P, Pearse D, Feller-Kopman D, et al. Dieulafoy's disease of the bronchus. Am J Respir Crit Care Med. 2012;186:1191.
- Khalil A, Parrot A, Nedelcu C, Fartoukh M, Marsault C, Carette MF. Severe hemoptysis of pulmonary arterial origin: Signs and role of multidetector row CT angiography. Chest. 2008;133:212–9.
- Nellaiyappan M, Omar HR, Justiz R, Sprenger C, Camporesi EM, Mangar D. Pulmonary artery pseudoaneurysm after Swan-Ganz catheterization: A case presentation and review of literature. Eur Heart J Acute Cardiovasc Care. 2014;3:281–8.
- Savale L, Parrot A, Khalil A, Antoine M, Théodore J, Carette MF, et al. Cryptogenic hemoptysis: From a benign to a life-threatening pathologic vascular condition. Am J Respir Crit Care Med. 2007;175:1181–5.
- Herth F, Ernst A, Becker HD. Long-term outcome and lung cancer incidence in patients with hemoptysis of unknown origin. Chest. 2001;120:1592–4.
- Jean-Baptiste E. Clinical assessment and management of massive hemoptysis. Crit Care Med. 2000;28:1642–7.
- García-Río F, Calle M, Burgos F, Casan P, del Campo F, Galdiz JB, et al. Normativa SEPAR Espirometría. Arch Bronconeumol. 2013;49:388–401.
- Pallardó Y, Revert AJ. Manejo radiológico de la hemoptisis. En: Del Cura JL, Pedraza S, Gayete A, editores. Radiología esencial. 1.ª ed Madrid: Médica Panamericana; 2009. p. 210–9.
- Khalil A, Soussan M, Mangiapan G, Fartoukh M, Parrot A, Carette MF. Utility of high-resolution chest CT scan in the emergency management of haemoptysis in the intensive care unit: Severity, localization and aetiology. Br J Radiol. 2007;80:21–5.
- Revel MP, Fournier LS, Hennebicque AS, Cuenod CA, Meyer G, Reynaud P, et al. Can CT replace bronchoscopy in the detection of the site and cause of bleeding in patients with large or massive hemoptysis. Am J Roentgenol. 2002;179:1217–24.
- Chalumeau-Lemoine L, Khalil A, Prigent H, Carette MF, Fartoukh M, Parrot A. Impact of multidetector CT-angiography on the emergency management of severe hemoptysis. Eur J Radiol. 2013;82:e742–7.
- Rémy-Jardin M, Bouaziz N, Dumont Ph, Brillet PY, Bruzzi J, Rémy J. Bronchial and nonbronchial systemic arteries at multidetector row CT angiography: Comparison with conventional angiography. Radiology. 2004;233:741–9.
- Spinu C, Castañer E, Gallardo X, Andreu M, Alguersuari A. La tomografía computarizada multidetector en la hemoptisis amenazante. Radiología. 2013;55:483–98.
- Chun JY, Morgan R, Belli AM. Radiological management of hemoptysis: A comprehensive review of diagnostic imaging and bronchial arterial embolization. Cardiovasc Intervent Radiol. 2010;33:240–50.
- Mori H, Ohno Y, Tsuge Y, Kawasaki M, Ito F, Endo J, et al. Use of multidetector row CT to evaluate the need for bronchial arterial embolization in hemoptysis patients. Respiration. 2010;80:24–31.
- Hsiao EI, Kirsch CM, Kagawa FT, Wehner JH, Jensen WA, Baxter RB. Utility of fiberoptic bronchoscopy before bronchial artery embolization for massive hemoptysis. Am J Roentgenol. 2001;177:861–7.
- Cahill BC, Ingbar DH. Massive hemoptysis. Assessment and management. Clin Chest Med. 1994;15:147–67.
- Müller NL. Hemoptysis: High-resolution CT vs bronchoscopy. Chest. 1994;105:982–3.
- Dweik R, Stoller JK. Role of bronchoscopy in massive hemoptysis. Clin Chest. 1999;20:89–105.
- Patel SR, Stoller JK. The role of bronchoscopy in hemoptysis. En: Wang KP, Mehta AC, editores. Flexible Bronchoscopy. Cambridge, Massachusetts: Blackwell Science; 1995. p. 298–321.

28. Prakash UBS, Freitag L. Hemoptysis and bronchoscopy-induced hemorrhage. En: Prakash UBS, editor. *Bronchoscopy*. New York: Raven Press; 1994. p. 227–49.
29. Johnson JL. Manifestations of hemoptysis. How to manage minor, moderate, and massive bleeding. *Postgrad Med*. 2002;112:101–13.
30. Caballero P, Alvarez-Sala JL. Hemoptisis amenazante. *Rev Clin Esp*. 2001;201:111–2.
31. Corder R. Hemoptysis. *Emerg Med Clin North Am*. 2003;21:421–35.
32. Prutsky G, Domecq J, Salazar CA, Accinelli R. Antifibrinolytic therapy to reduce haemoptysis from any cause. *Cochrane Database Syst Rev*. 2012;4:CD008711.
33. Moen CA, Burrell A, Dunning J. Does tranexamic acid stop haemoptysis. *Interact CardioVasc Thorac Surg*. 2013;17:991–4.
34. Shapiro MJ, Albelda SM, Mayoock RL, McLean GK. Severe hemoptysis associated with pulmonary aspergilloma. Percutaneous intracavitary treatment. *Chest*. 1988;94:1225–31.
35. Ortiz de Saracho J, Pérez-Rodríguez E, Zapatero J, Sánchez J, Navío P, Flores J. Therapeutic alternatives in complicated nonsurgical pulmonary aspergillomas. *Arch Bronconeumol*. 1995;31:83–5.
36. Lordan JL, Gascoigne A, Corris PA. The pulmonary physician in critical care. Illustrative case 7: Assessment and management of massive hemoptysis. *Thorax*. 2003;58:814–9.
37. Sakr L, Dutau H. Massive hemoptysis: An update on the role of bronchoscopy in diagnosis and management. *Respiration*. 2010;80:38–58.
38. Freitag L, Tekolf E, Stamatis G, Montag M, Greschuchna D. Three years experience with a new balloon catheter for the management of haemoptysis. *Eur Respir J*. 1994;7:2033–7.
39. Kato R, Sawafuji M, Kawamura M, Kikuchi K, Kobayashi K. Massive hemoptysis successfully treated by modified bronchoscopic balloon tamponade technique. *Chest*. 1996;109:842–3.
40. Conlan AA, Hurwitz SS, Krige L, Nicolaou N, Pool R. Massive hemoptysis. Review of 123 cases. *J Thorac Cardiovasc Surg*. 1983;85:120–4.
41. Sharkey AJ, Brennen MD, O'Neill MP, Black GW. A comparative study of the haemostatic properties and cardiovascular effects of adrenaline and oripressin in children using enflurane anesthesia. *Acta Anaesthesiol Scand*. 1982;26:368–70.
42. Tuller C, Tuller D, Tamm M, Brutsche MH. Hemodynamic effects of endobronchial application of oripressin versus terlipressin. *Respiration*. 2004;71:397–401.
43. Solomonov A, Fruchter O, Zuckerman T, Brenner B, Yigla M. Pulmonary hemorrhage. A novel mode of therapy. *Respir Med*. 2009;103:1196–200.
44. Márquez-Martín E, González Vergara D, Martín-Juan J, Romero Flacón A, López-Campos JL, Rodríguez-Panadero F. Endobronchial administration of tranexamic acid for controlling pulmonary bleeding. A pilot study. *J Bronchol Intervent Pulmonol*. 2010;17:122–5.
45. De Gracia J, de la Rosa D, Catalán E, Álvarez A, Bravo C, Morell F. Use of endoscopic fibrinogen-thrombin in the treatment of severe hemoptysis. *Respir Med*. 2003;97:790–5.
46. Valipour A, Kreuzer A, Koller H, Loessler W, Burghuber OC. Bronchoscopy-guided topical hemostatic tamponade therapy for the management of life-threatening hemoptysis. *Chest*. 2005;127:2113–8.
47. Dutau H, Palot A, Haas A, Decamps I, Durieux D. Endobronchial embolization with a silicone spigot as temporary treatment for massive hemoptysis: A new bronchoscopic approach of the disease. *Respiration*. 2006;73:830–2.
48. Han CC, Prasetyo D, Wright GM. Endobronchial palliation using Nd:YAG laser is associated with improved survival when combined with multimodal adjuvant treatments. *J Thorac Oncol*. 2007;2:59–64.
49. Hetzel MR, Smith SG. Endoscopic palliation of tracheobronchial malignancies. *Thorax*. 1991;46:325–33.
50. Shankar S, George PJ, Hetzel MR, Goldstraw P. Elective resection of tumours of the trachea and main carina after endoscopic laser therapy. *Thorax*. 1990;45:493–5.
51. Morice RC, Ece T, Ece F, Keus L. Endobronchial argon plasma coagulation for treatment of haemoptysis and neoplastic airway obstruction. *Chest*. 2001;119:781–7.
52. Poyanli A, Acunas B, Rozanes I, Guven K, Yilmaz S, Salmaslioglu A, et al. Endovascular therapy in the management of moderate and massive haemoptysis. *Br J Radiol*. 2007;80:331–6.
53. Larici AR, Franchi P, Occhipinti M, Contegiacomo A, del Ciello A, Calandriello L, et al. Diagnosis and management of hemoptysis. *Diagn Interv Radiol*. 2014;20:299–309.
54. Chun JY, Belli AM. Immediate and long-term outcomes of bronchial and non-bronchial systemic artery embolisation for the management of haemoptysis. *Eur Radiol*. 2010;20:558–65.
55. Knott-Craig CJ, Oosthuizen JG, Rossouw G, Joubert JR, Barnard PM. Management and prognosis of massive hemoptysis. Recent experience with 120 patients. *J Thorac Cardiovasc Surg*. 1993;105:394–7.
56. Andréjak C, Parrot A, Bazelly B, Ancel PY, Djibré M, Khalil A, et al. Surgical lung resection for severe hemoptysis. *Ann Thorac Surg*. 2009;88:1556–65.
57. Simoff MJ, Lally B, Slade MG, Goldberg WC, Lee P, Michaud GC, et al. Symptom management in patients with lung cancer. Diagnosis and management of lung cancer, 3rd ed: American College of Chest Physicians. Evidence-based clinical practice guidelines. *Chest*. 2013;143:e455S–97S.
58. Shigemura N, Wan IY, Yu SC, Wong RH, Hsin MK, Thung HK, et al. Multidisciplinary management of life-threatening massive hemoptysis: A ten years experience. *Ann Thorac Surg*. 2009;87:849–53.
59. Alexander GR. A retrospective review comparing the treatment outcomes of emergency lung resection for massive haemoptysis with and without preoperative bronchial artery embolization. *Eur J Cardiothorac Surg*. 2014;45:251–5.
60. Paul S, Andrews W, Nasar A, Port JL, Lee PC, Stiles BM, et al. Prevalence and outcomes of anatomic lung resections for hemoptysis: An analysis of the Nationwide Inpatient Sample database. *Ann Thorac Surg*. 2013;96:391–8.
61. Lee YJ, Lee SM, Park JS, Yim JJ, Yang SC, Kim YW, et al. The clinical implications of bronchoscopy in hemoptysis patients with no explainable lesions in computed tomography. *Respir Med*. 2012;106:413–9.
62. Thirumaran M, Sundar R, Sutcliffe IM, Currie DC. Is investigation of patients with haemoptysis and normal chest radiograph justified. *Thorax*. 2009;64:854–6.
63. O'Neil KM, Lazarus AA. Hemoptysis Indications for bronchoscopy. *Arch Intern Med*. 1991;151:171–4.
64. National Lung Screening Trial Research Team Church TR, Black WC, Aberle DR, Berg CD, Clingan KL, Duan F, et al. Results of initial low-dose computed tomographic screening for lung cancer. *N Engl J Med*. 2013;368:1980–91.
65. Pramanik B. Hemoptysis with diagnostic dilemma. *Expert Rev Respir Med*. 2013;7:91–7.
66. Tak S, Ahluwalia G, Sharma SK, Mukhopadhyaya S, Guleria R, Pande JN. Hemoptysis in patients with a normal chest radiograph: Bronchoscopy-CT correlation. *Australas Radiol*. 1999;43:451–5.
67. McGuinness G, Beacher JR, Harkin TJ, Garay SM, Rom WM, Naidich DP. Hemoptysis: Prospective high-resolution CT/bronchoscopic correlation. *Chest*. 1994;105:1155–62.
68. Set PA, Flower CD, Smith IE, Chan AP, Twentyman OP, Shneerson JM. Hemoptysis: Comparative study of the role of CT and fiberoptic bronchoscopy. *Radiology*. 1993;189:677–80.
69. Colice GL. Detecting lung cancer as a cause of hemoptysis in patients with a normal chest radiograph: Bronchoscopy vs CT. *Chest*. 1997;111:877–84.
70. García-Olivé I, Sanz-Santos J, Centeno C, Andreo F, Muñoz-Ferrer A, Serra P, et al. Results of bronchial artery embolization for the treatment of hemoptysis caused by neoplasm. *J Vasc Interv Radiol*. 2014;25:221–8.
71. Razazi K, Parrot A, Khalil A, Djibre M, Gouinant V, Assouad J, et al. Severe haemoptysis in patients with nonsmall cell lung carcinoma. *Eur Respir J*. 2015;45:756–64.
72. Rodrigues G, Videtic G, Sur R, Bezjak A, Bradley J, Hahn CA, et al. Palliative thoracic radiotherapy in lung cancer: An American Society for Radiation Oncology evidence-based clinical practice guideline. *Pract Radiat Oncol*. 2011;1:60–71.
73. Tabbá M. Brachytherapy. En: Ernst A, Herth F, editores. *Principles and Practice of Interventional Pulmonology*. New York: Springer Science+Business Media; 2013.
74. Cardona AF, Reveiz L, Ospina EG. Palliative endobronchial brachytherapy for non-small cell lung cancer. *Cochrane Database Syst Rev*. 2008:CD004284.