



Nota clínica

Enfermedad pulmonar relacionada con IgG4 - Tres casos no tratados con resultado benigno



Erik Baltaxe^{a,*}, Tiberiu Shulimzon^a, Sivan Lieberman^b, Judith Rozenman^{b,c}, Marina Perelman^d y Michael J. Segel^{a,c}

^a Institute of Pulmonary Diseases, Chaim Sheba Medical Center, Ramat Gan, Israel

^b Department of Diagnostic Imaging, Chaim Sheba Medical Center, Ramat Gan, Israel

^c Sackler Faculty of Medicine, Tel Aviv University, Tel Aviv, Israel

^d Institute of Pathology, Chaim Sheba Medical Center, Ramat Gan, Israel

INFORMACIÓN DEL ARTÍCULO

Historia del artículo:

Recibido el 29 de marzo de 2015

Aceptado el 23 de julio de 2015

On-line el 9 de octubre de 2015

Palabras clave:

Inmunoglobulina G4

Enfermedad pulmonar

Terapia inmunosupresora

Keywords:

Immunoglobulin G4

Lung disease

Immunosuppressive therapy

RESUMEN

La enfermedad relacionada con IgG4 es una condición fibroinflamatoria en la cual los distintos órganos afectados comparten similitudes patológicas. Recientemente se ha caracterizado clínica y radiológicamente esta enfermedad en órganos torácicos. La mayoría de los casos descritos abogan por un tratamiento precoz con terapia inmunosupresora y observan una respuesta rápida y favorable. Describimos 3 casos de enfermedad pulmonar relacionada con IgG4 que no recibieron tratamiento farmacológico y que tuvieron una respuesta clínica y radiológica favorable o estable durante el seguimiento. La terapia inmunosupresora puede no ser necesaria en algunos casos de enfermedad pulmonar relacionada con IgG4.

© 2015 SEPAR. Publicado por Elsevier España, S.L.U. Todos los derechos reservados.

IgG4-Related Lung Disease - Three Untreated Cases with a Benign Outcome

ABSTRACT

IgG4-related disease is a fibroinflammatory disease in which the organs involved share similar pathological findings. Chest disease has been recently clinically and radiologically characterized. Most reports advocate prompt immunosuppressive therapy and describe a fast and good response. We report 3 cases of untreated IgG4-related lung disease that on follow-up have been clinically asymptomatic and radiologically stable or improved. In some cases of IgG4-related lung disease immunosuppressive therapy may not be warranted.

© 2015 SEPAR. Published by Elsevier España, S.L.U. All rights reserved.

Introducción

La enfermedad pulmonar relacionada con IgG4 (IgG4-RLD, por sus siglas en inglés) es parte de un espectro de enfermedades inflamatorias que comparten características patológicas similares y una concentración de IgG4 en suero elevada¹. Los hallazgos patológicos incluyen infiltrados linfoplasmocitarios densos, fibrosis de patrón estoriforme y flebitis obliterante¹.

La afectación torácica en la IgG4-RLD puede incluir al parénquima pulmonar, las vías respiratorias, el mediastino y la pleura². La

mayoría de los casos descritos abogan por la terapia inmunosupresora y describen una respuesta rápida y satisfactoria a esta. Se han publicado casos de algunos pacientes con mala respuesta al tratamiento o respuesta parcial³. Presentamos 3 casos de IgG4-RLD que no recibieron tratamiento y que, durante el seguimiento, mejoraron o permanecieron clínicamente asintomáticos y radiológicamente estables.

Presentación de los casos

Caso 1

Una mujer de 44 años no fumadora acudió con tos y disnea. La exploración física fue normal y no presentaba fiebre. En su

* Autor para correspondencia.

Correo electrónico: erik.baltaxe@sheba.health.gov.il (E. Baltaxe).

analítica destacó una PCR elevada (122 mg/l). En las pruebas de función pulmonar se determinó una espirometría normal (FEV_1 94% y FVC 96% del valor predicho), volúmenes pulmonares normales (TLC 102% y FRC 119% del valor predicho) y DLCO disminuida (68% del valor teórico). Las pruebas de imagen torácica revelaron enfermedad bilateral del espacio aéreo y nódulos peribroncovasculares (fig. 1 a y b). La biopsia con aguja gruesa mostró intersticio pulmonar engrosado, infiltrado linfoplasmocitario denso, vasos sanguíneos fibróticos y de 30 a 40 células plasmáticas IgG4+ por campo de gran aumento. El nivel de IgG4 en suero era de 573 mg/dl (rango normal: 3-201 mg/dl). En la visita de seguimiento (18 meses desde el diagnóstico), los síntomas pulmonares se habían resuelto espontáneamente y los hallazgos radiológicos habían experimentado un retroceso parcial (fig. 1 c). Los resultados de la espirometría, los volúmenes pulmonares y la DLCO no cambiaron. Varios meses después del alta, se diagnosticó dacrioadenitis al referir la paciente problemas de ojo seco.

Caso 2

Un hombre no fumador de 21 años acudió con tos productiva y dolor torácico pleurítico. El examen físico fue normal y la analítica mostró una leucocitosis leve (12.570/ul). La espirometría reveló obstrucción moderada reversible (FEV_1 68% y FVC 81% del valor predicho; VEF_1 con broncodilatador 85%). No se registró ningún dato de volúmenes pulmonares ni DLCO. La tomografía computarizada (TC) torácica mostró una masa espiculada de 3 cm en el lóbulo superior derecho. La biopsia de aspiración con aguja fina era compatible con un seudotumor inflamatorio; por tanto, se llevó a cabo una lobectomía. El análisis anatomopatológico reveló una masa fibrótica con infiltración linfoplasmocitaria y sin flebitis obliterante, con un recuento de hasta 40 células plasmáticas IgG4+ por campo de gran aumento. La concentración de IgG4 en suero era de 416 mg/dl. En la visita de seguimiento (11 meses tras el diagnóstico), el paciente estaba asintomático y la espirometría no presentó cambios significativos. La TC torácica un año tras la lobectomía no mostró lesiones nuevas.

Caso 3

Un hombre no fumador de 58 años se presentó con engrosamiento pleural (hallazgo casual en TC). El estudio con PET-TC mostró fibrosis retroperitoneal, panculitis mesentérica y aortitis. La FEV_1 era del 85% y la FVC del 82% del valor predicho. El resultado de volúmenes pulmonares fue TLC 79% y FRC el 84% del valor predicho; la DLCO fue del 75% del valor predicho. La biopsia con aguja gruesa mostró pleura paucicelular densamente fibrótica y un pequeño fragmento de parénquima pulmonar adyacente con infiltrado linfoplasmocitario. No se hallaron células plasmáticas IgG4+ y no se identificaron cuerpos de asbesto o partículas de sílice. El nivel sérico de IgG4 era de 177 mg/dl. Dos años después del diagnóstico el paciente permanecía asintomático y la TC de tórax no mostró ningún cambio.

Discusión

Presentamos 3 casos de IgG4-RLD que no recibieron terapia inmunosupresora y a los que se realizó visita de seguimiento de 11 a 24 meses tras el diagnóstico. Dos casos (el 1 y el 2) presentaban síntomas respiratorios iniciales que se resolvieron posteriormente. Uno de ellos (caso 1) mostró una mejoría radiológica espontánea, mientras que los otros 2 casos permanecieron radiológicamente estables. Hasta donde sabemos, estos son los primeros casos de IgG4-RLD descritos que mejoraron o permanecieron estables sin tratamiento.

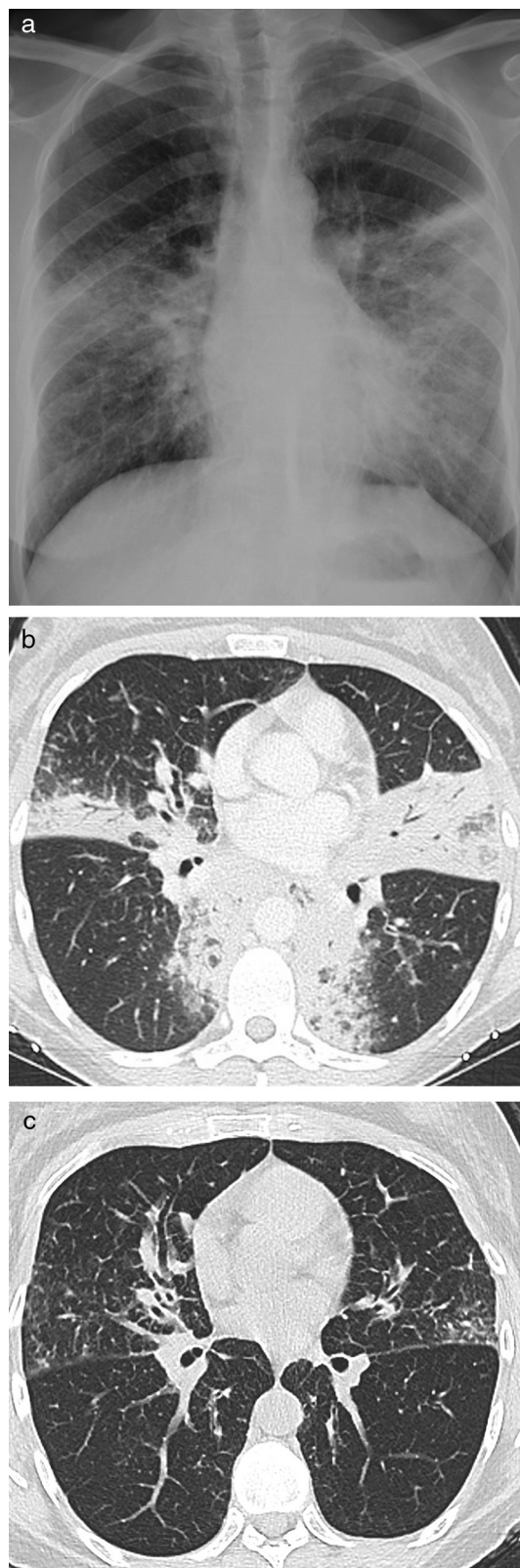


Figura 1. a) Radiografía de tórax y b) tomografía computarizada del caso 1 en el momento del diagnóstico. c) Tomografía computarizada de tórax del caso 1 transcurridos 18 meses desde el diagnóstico.

La sarcoidosis es un diagnóstico diferencial importante. Ambas enfermedades son de naturaleza sistémica y la presentación clínica varía de acuerdo con el órgano u órganos afectados. La presencia histológica de granulomas de células epitelioides descarta el

Tabla 1
Criterios diagnósticos de la enfermedad pulmonar relacionada con IgG4

	Altamente indicativa de enfermedad relacionada con IgG4	Enfermedad relacionada con IgG4 probable
Características anatomopatológicas ^a	≥ 2	1
Células plasmáticas IgG4+ por CGA. Biopsia quirúrgica de pulmón	> 50	> 50
Células plasmáticas IgG4+ por CGA. Biopsia de pulmón con aguja	> 20	> 20
Células plasmáticas IgG4+ por CGA. Pleura	> 50	> 50
Otros criterios		1) IgG4 en suero > 135 mg/dl 2) Afectación de otros órganos ^b

Adaptada de Deshpande et al.¹

^a Infiltrado linfoplasmocitario denso; fibrosis, por lo general de patrón estoriforme; flebitis obliterante.

^b Demostrada mediante un examen radiológico o histopatológico.

diagnóstico de IgG4-RLD¹ y no se halló esa característica histológica en ninguno de nuestros pacientes.

El primer caso presentado puede ser clasificado como altamente indicativo de enfermedad (tabla 1)¹. Fue el que mostró las mejorías clínica y radiológica más llamativas. El tercer caso, clasificable como de enfermedad probable¹, también es notable debido a su extensión y a los cambios mayormente fibróticos.

Nuestros resultados contrastan con los de 3 pacientes chinos que presentaban enfermedad grave y que tuvieron mala respuesta a las dosis de prednisona habituales³. En esos casos se

propuso una correlación entre las lesiones de gran tamaño y la gravedad de la enfermedad. Nosotros no observamos tal relación, a pesar de que los hallazgos radiológicos en nuestros pacientes eran de una considerable extensión. Tal y como argumentó Raj⁴, todavía no se ha determinado ninguna asociación entre la gravedad de la enfermedad y el tipo o tamaño de las lesiones pulmonares.

Los serotipos HLA DRB1*0405 y DQB1*0401 se han asociado con una mayor susceptibilidad a la enfermedad y tasa de recaída en las poblaciones de Extremo Oriente con pancreatitis autoinmune. Estos serotipos no son frecuentes en las poblaciones europeas y de Oriente Medio⁵. Especulamos que las diferencias genéticas podrían explicar la distinta historia natural de la enfermedad.

En conclusión, proponemos que cada caso debe ser evaluado cuidadosamente antes de tomar una decisión con respecto a la necesidad de pautar inmunosupresión sistémica. En algunos casos, la conducta expectante puede estar justificada. Es necesario realizar más estudios genéticos para aclarar la posible susceptibilidad a desarrollar una enfermedad más agresiva.

Bibliografía

1. Deshpande V, Zen Y, Chan JK, Yi EE, Sato Y, Yoshino T, et al. Consensus statement on the pathology of IgG4-related disease. *Mod Pathol.* 2012;25:1181–92.
2. Ryu JH, Sekiguchi H, Yi ES. Pulmonary manifestations of immunoglobulin G4-related sclerosing disease. *Eur Respir J.* 2012;39:180–6.
3. Sun X, Peng M, Hou X, Feng R, Xu Z. Refractory IgG4-related lung disease with constitutional symptoms and severe inflammation. *Am J Respir Crit Care Med.* 2014;189:374–5.
4. Raj R. Reply: Refractory IgG4-related lung disease with constitutional symptoms and severe inflammation. *Am J Respir Crit Care Med.* 2014;189:375–6.
5. Solberg OD, Mack SJ, Lancaster AK, Single RM, Tsai Y, Sanchez-Mazas A, et al. Balancing selection and heterogeneity across the classical human leukocyte antigen loci: A meta-analytic review of 497 population studies. *Hum Immunol.* 2008;69:443–64.