

Disnea en paciente neumonectomizado



Dyspnea in a Pneumonectomized Patient

Sr. Director:

Presentamos el caso de un paciente de 72 años, exfumador y con enfermedad pulmonar obstructiva crónica moderada (FEV₁ posPBD 69%), intervenido mediante neumonectomía izquierda por carcinoma escamoso de pulmón con invasión de arteria pulmonar.

Consultó en urgencias de nuestro centro, 2 meses después, por disnea progresiva hasta resultar de mínimos esfuerzos, acentuada en ortostatismo y sedestación.

Semiológicamente, presentaba taquipnea, saturación capilar de oxígeno (SatO₂) del 88%, dímero D de 1.226 ng/ml y gasometría arterial con pH 7,42, pO₂ 65,1 mmHg, pCO₂ 31,2 mmHg y HCO₃ 20,1 mmol/l. La radiografía torácica mostraba cambios posquirúrgicos y la gammagrafía pulmonar/SPECT-TC no mostró imágenes de tromboembolismo pulmonar.

Debido al antecedente de cirugía pulmonar y la desaturación en ortostatismo se sospechó de síndrome de platipnea-ortodesoxia (SPO).

Se comprobó la SatO₂ en decúbito supino y sedestación, objetivándose descenso significativo de la hipoxemia en bipedestación (del 93 al 88% con cánulas nasales a 4l/min). Una ecografía cardíaca transtorácica (ETT) con suero agitado mostró existencia de *shunt* derecha-izquierda por presencia de foramen oval persistente (FOP), confirmándose dichos hallazgos mediante ecografía cardíaca transesofágica (ETE).

Se sometió al paciente a intervención quirúrgica cardíaca para cierre percutáneo del FOP, mediante el dispositivo Amplatzer® cribiforme (fig. 1), confirmándose con ETE la correcta colocación del dispositivo y la ausencia de *shunt* residual. El paciente presentó ausencia total de disnea y SatO₂ correctas en bipedestación en controles posteriores.

El SPO es un fenómeno infrecuente que consiste en la presencia de disnea en posición ortostática que se reduce al adoptar el decúbito (platipnea) y el aumento de la oxigenación sanguínea en dicha posición (ortodesoxia).

Las causas del SPO pueden dividirse en 3 grupos según si tienen origen cardíaco, pulmonar o por otras causas¹⁻³.

En el SPO cardíaco son necesarios 2 componentes: uno anatómico (común en todos los pacientes) y otro funcional. Como componente anatómico es indispensable la existencia de una comunicación intracardíaca que ocasione *shunt*. La comunicación más habitual en la población general y en afectados de SPO es el FOP. Generalmente, el FOP no produce enfermedad porque causa *shunt* izquierda-derecha, invirtiéndose esta dirección en presencia de algunas alteraciones funcionales.

Los factores funcionales más comunes son el aneurisma de aorta ascendente, las neumonectomías (más frecuentemente derechas) y lobectomías, las enfermedades del pericardio y/o miocardio y la enfermedad tricuspídea. Por el contrario, el descenso de flujo sanguíneo en decúbito, provocará la disminución del *shunt* y, por consiguiente, aumentará la SatO₂.

El diagnóstico del SPO requiere un elevado nivel de sospecha, siendo una correcta anamnesis vital para identificar la enfermedad.

La exploración más básica, aunque no exenta de importancia, es la comprobación de la SatO₂ en diferentes posiciones. El diagnóstico definitivo del SPO de origen cardíaco se obtiene por ETE con suero agitado, siendo menos frecuentes los falsos positivos que en las ETT. Ambos exámenes pueden resultar normales cuando se realizan en decúbito supino o al administrar suero agitado por la extremidad superior, pues en el FOP, el flujo preferencial se recibe por vena cava inferior⁴.

El tratamiento del SPO cardíaco consiste en el cierre del FOP con dispositivos Amplatzer®, lográndose la desaparición de los síntomas⁵ y la SatO₂ correctas en ortostatismo.

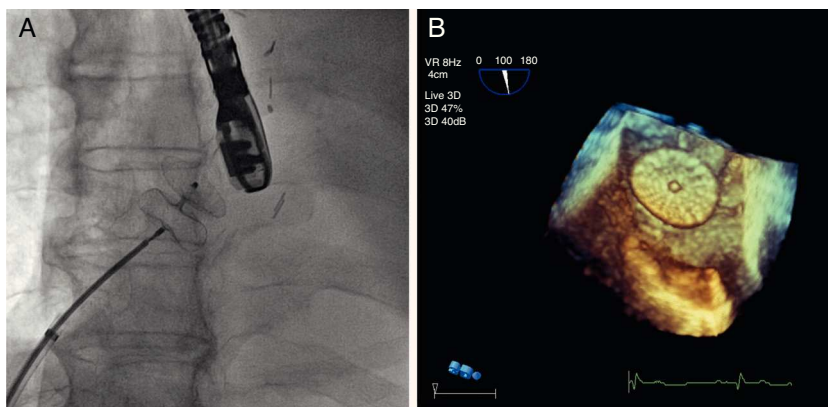


Figura 1. Imagen de escopia en sala de hemodinámica. Se visualiza dispositivo Amplatzer® cribiforme de 25 mm desplegado previo a su liberación a nivel del tabique interauricular (A). Imagen de ecocardiografía transesofágica en 3 dimensiones (3D). Observamos el dispositivo tras el cierre percutáneo del FOP (B).

Bibliografía

- Bellato V, Brusa S, Balazova J, Marescotti S, de Caria D, Bordone G. Platypnea-orthodeoxia syndrome in interatrial right to left shunt postpneumonec-tomy. *Minerva Anesthesiol.* 2008;74:271-5.
- López Gastón OD. Síndrome platipnea-ortodeoxia. *Medicina (B Aires).* 2005;65:268-72.
- Takase B, Tanaka Y, Hattori H, Ishihara M. Importance of platypnea orthodeoxia in the differential diagnosis of dyspnea. *Intern Med.* 2010;51:1651-2.
- Kuber P, Gibbs H, Garrahy P. Platypnoea-orthodeoxia syndrome. *Heart.* 2000;83:221-3.
- Welvaart WN, Becker A, Marcus JT, Vonk-Noordegraaf A, Oosterhuis JWA, Paul MA. Unusual treatment of patent foramen ovale after pneumonectomy. *Eur Respir J.* 2006;53:929-31.

Oriol Plans Galván^{a,*}, Ignasi Garcia-Olivé^b, Maria Sol Prats^b, Elena Ferrer Sistach^c, Eduard Fernández-Nofrerías^c y Juan Ruiz Manzano^b

^a Servicio de Medicina Intensiva y Crítica, Hospital Universitari Germans Trias i Pujol, Badalona, Barcelona, España

^b Servicio de Neumología, Hospital Universitari Germans Trias i Pujol, Badalona, Barcelona, España

^c Servicio de Cardiología, Hospital Universitari Germans Trias i Pujol, Badalona, Barcelona, España

* Autor para correspondencia.

Correo electrónico: oriolplans@hotmail.com

(O. Plans Galván).

<http://dx.doi.org/10.1016/j.arbres.2014.11.011>

Derrame pleural hemático en mujer de 17 años de edad



Hematic Pleural Effusion in Aa 17-Year-Old Woman

Sr. Director:

Paciente de 17 años de edad, con antecedentes de asma extrínseca con buen control, diagnosticada en noviembre de 2010 de lesión ocupante de espacio (LOE) frontal derecha compatible con endimoma anaplásico grado III de la OMS, siendo intervenida ese mismo mes con exéresis de la masa, y nueva intervención por recidiva local al mes. Realizó tratamiento radioterápico posteriormente durante 3 meses.

A los 5 meses del diagnóstico inicial es remitida a nuestra consulta de neumología por presentar disnea de una semana de evolución. En la exploración, presentaba semiología compatible con la presencia de derrame pleural en los 2 tercios inferiores de hemitórax izquierdo, por lo que se realizó toracocentesis diagnóstica, con resultado de líquido pleural compatible con exudado no complicado con ligero predominio mononuclear y glucosa muy descendida. El resultado de la anatomía patológica fue negativo. En los 6 días siguientes a la primera visita en consulta precisó 2 toracocentesis evacuadoras por aumento de la disnea, procediéndose a ingreso para estudio. Dada la evolución, planteamos al séptimo día de ingreso la realización de una toracoscopia médica diagnóstica y terapéutica, suspendiéndose ante el empeoramiento del estado general y difícil control de la disnea. La evolución clínica en las siguientes 24 h fue fatal, obligando al inicio de sedación y éxitus al octavo día de su ingreso por fallo respiratorio.

Se solicitó necropsia ante la ausencia de diagnóstico confirmatorio de derrame pleural izquierdo en paciente con los antecedentes referidos, observándose múltiples implantes pleurales (fig. 1). El diagnóstico definitivo fue de endimoma anaplásico (grado III de la OMS), con recidiva tumoral a nivel de lóbulo frontal cerebral y enfermedad metastásica extendida, principalmente a pleura y también a serosa peritoneal, tejido subcutáneo de calota y meninges.

El endimoma entra dentro de un grupo de tumores gliales poco frecuentes que asientan típicamente dentro o junto al revestimiento endimial del sistema ventricular. Representan el 3-9% de todos los tumores neuroepiteliales. Se distinguen 4 subtipos histológicos: clásico, anaplásico, mixopapilar y subendimoma^{1,2}. No presenta predominancia de sexo y la edad media del diagnóstico es a los 5 años. Entre las opciones terapéuticas, la más aceptada a día de hoy es la resección quirúrgica completa más radioterapia adyuvante, con la que se obtiene una supervivencia a los

5 años del 60-89% en comparación con una resección incompleta, que no alcanza el 50% (21-49%). También se han realizado tratamientos quimioterápicos, con buena respuesta inicial aunque no en todos los casos³. A pesar de los avances en técnicas diagnósticas y terapéuticas, el 50% de los casos presentan recurrencias o progresión de la enfermedad^{4,5}.

Las metástasis extra craneales en este tipo de tumores, suponen una entidad poco frecuente (0,5-0,98% de los casos)⁴. Metastatan principalmente a órganos linfoides y en vísceras (particularmente en el pulmón). En cuanto al tiempo transcurrido entre la aparición del tumor primario y la afectación metastásica, son necesarios 8 años aproximadamente. Esto no parece cumplirse en todos los casos.

En conclusión, el caso de nuestra paciente parece seguir igual patrón a los casos descritos en la literatura hasta el momento, aunque con menor tiempo transcurrido entre la aparición del tumor primario y la clínica respiratoria y, por tanto, con una muerte más prematura (a los 6 meses del diagnóstico). Se observó también una agresividad mayor a las descritas con metástasis tanto en región quirúrgica como a distancia, en tiempos de evolución muy cortos. Por lo que ante un caso de endimoma anaplásico grado III de la OMS, debemos tener en cuenta la afectación pleuropulmonar como una posible complicación incluso al poco tiempo de la aparición de la lesión intracraneal, como ocurrió en nuestro caso.

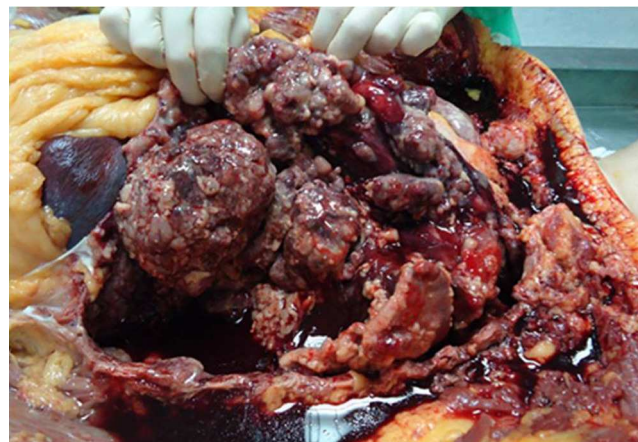

Figura 1. Visión durante la autopsia de la cavidad torácica: se observan múltiples implantes neoplásicos de aspecto nodular a nivel de pleura visceral, así como moderada cantidad de líquido pleural sero-hemático.