

SANATORIO NACIONAL DE ENFERMEDADES TORACICAS  
(ZARAGOZA)

Director: Doctor Francisco Tello

## Utilización de la gammagrafía en patología pulmonar

*Doctor Francisco Tello*

La valoración de la función pulmonar se realiza tanto en su vertiente ventilatoria como en su vertiente circulatoria. También por la valoración del tránsito de los gases a través de la membrana alveolo-capilar.

La valoración de la ventilación se estima globalmente por los datos espirográficos en cada uno de los dos pulmones, y separadamente, por medio de la broncoespirografía. Pero no podemos valorar su efectividad en las distintas zonas de cada pulmón. Lo más que podemos determinar es si está perturbada la homogeneidad de la ventilación, mediante el método del lavado con óxido nítrico. Con él podemos decir que existe una inhomogeneidad, pero no dónde está. Los datos radiográficos, broncográficos y clínicos permiten suponer, y a veces demostrar, dónde se encuentra la zona de perturbación, pero no siempre. La ventilación con aire manteniendo sustancias radiactivas sí puede poner en evidencia las zonas hipoventiladas.

La circulación sanguínea en el pulmón puede ser demostrada en sus troncos arte-

riales y venosos por el método angiográfico. Pero éste no pone de manifiesto la circulación capilar. Es posible que haya una importante perturbación circulatoria en una imagen angiográfica poco alterada. La perturbación de la circulación capilar cabe deducirla por la disminución en el consumo de oxígeno, teniendo en cuenta el perfil espirográfico. Realizándolo en una broncoespirometría, sabemos si sucede esto en uno de los dos pulmones o en los dos. Pero no en qué zonas ni tampoco en qué extensión. La perfusión del pulmón con material radiactivo lo pone de manifiesto topográficamente de un modo preciso. Cabe valorar su intensidad con bastante aproximación.

El proceso de difusión a través de la membrana alveolo-capilar puede ser valorado por medio del método del monóxido de carbono o por el método de las distintas concentraciones de oxígeno. Se intenta precisar actualmente utilizando la inhalación de isótopos radiactivos de corta y muy corta duración. Pero es algo que se encuentra todavía en sus comienzos.

## EXPLORACION CIRCULATORIA

Se puede recoger la presencia de trazadores radiactivos en el organismo animal de varios modos, según donde se quiera poner de manifiesto su presencia. Uno es el paso masivo de la sustancia radiactiva por zonas de extensión limitada, como son las venas cavas, corazón derecho, arteria pulmonar, corazón izquierdo y aorta, según va recogiénolas desde el sitio de la inyección intravenosa. Otro es la fijación electiva de los átomos radiactivos en un tejido u órgano. Como I-131 o el I-152 en el tiroides. También por la fijación preferente de las moléculas que soportan el átomo radiactivo en ciertos focos inflamatorios y neoplásicos. Bien es verdad que esta posibilidad es limitada, ya que la diferencia de fijación de las moléculas-soporte entre el tejido neoplásico inflamatorio y el tejido normal no suele ser muy marcada, lo suficiente para dar una clara imagen. Para obtener una imagen es necesario, por lo menos, que la fijación en un tejido sea cuatro o cinco veces mayor que en los tejidos circundantes. En general sólo se percibe cuando es diez veces mayor. Por último, en el pulmón se utiliza la detención en los capilares y precapilares de las moléculas soporte. Para ello se utilizan, como soporte de las sustancias radiactivas trazadoras, macromoléculas o agregados de proteínas de diámetro mayor de 10 micras. En general, de 50 micras. Por ello quedan detenidas en los capilares y precapilares. Se produce, pues, una embolia. La duración de esta embolia depende del tiempo que tarda en ser escindida o digerida la macromolécula. Esto depende de la rapidez de la acción fermentativa de la sangre. Suele empezar a los veinticinco minutos, y viene a durar de doce a treinta y seis horas. Muchas veces persisten las embolias por lo menos seis horas. De todos modos, la detección suele hacerse antes de los treinta minutos. Cuando las moléculas son escindidas, la sustancia radiactiva trazadora suele eliminarse por riñón, y las moléculas proteicas soporte se metabolizan en el hígado y bazo. Se inyectan sólo dos centímetros cúbicos de la suspensión de moléculas marcadas, que equivalen a dos miligramos de albúmina. Con ello se obtiene la embolia de un capilar por cada 1.000. Es perfectamente so-

portada, sin producir hiperpresión pulmonar arterial, como se ha demostrado con investigaciones en perros. En éstos se necesitan dosis trescientas o cuatrocientas veces mayores de las inyectadas al hombre para producir una hipertensión. En las ratas, la dosis letal es 5.000 veces mayor que la empleada normalmente en el hombre. La irradiación que sufren los pulmones en todo el organismo es de 200 micros curies, lo que equivale a la de un disparo radiográfico. Por ello no hay inconveniente en repetir la exploración.

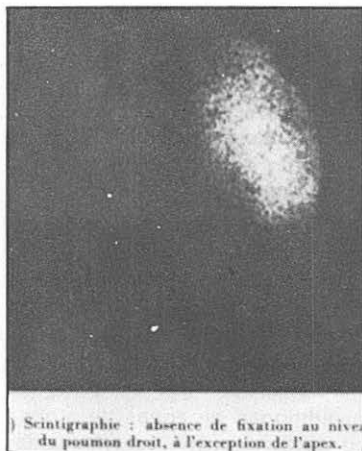Durante un tiempo, por lo menos, de cuatro horas se recoge la radiación de las zonas capilares embolizadas, a través de un detector que amplía la irradiación gamma y la inscribe sobre una placa fotográfica, o por impresión mecánica sobre un papel. Con ello se obtiene una serie de puntos. Son, naturalmente, menos numerosos en las partes periféricas de los pulmones y, por ello, también en los vértices.

La imagen que se obtiene mediante la gammagrafía refleja la radiación capilar. Como es lógico, resulta diferente de la imagen angiográfica, que evidencia los gruesos y medianos vasos arteriales y venosos, según el momento en que se obtiene la imagen. Por tanto, ambas técnicas dan imágenes diferentes pero complementarias. Y coincidentes en lo fundamental (figura 1).

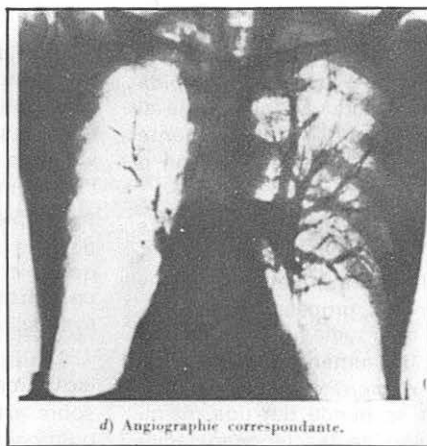
Las imágenes son poco precisas cuando se suman muchas de ellas, como en las zonas espesas, en el centro de los pulmones. En las zonas profundas, los tejidos interpuestos absorben una parte de la radiación. Las figuras 2 y 3 muestran imágenes gammagráficas normales.

Dada la mayor tolerancia y la mayor facilidad de inyección, a causa del volumen mucho menor inyectado, en todos los hospitales donde disponen de dispositivos escintigráficos tienden a utilizar la gammagrafía como técnica estándar para estudiar la circulación pulmonar funcional. Reservan la angiografía como una técnica complementaria.

La disminución de la circulación en una zona aparece en forma de fallo total de impresión o en forma de una clara disminución de las impresiones. Puede haber una falta total de fijación en una zona



Scintigraphie : absence de fixation au niveau du poumon droit, à l'exception de l'apex.



d) Angiographie correspondante.

Figura 1.—Comparación de imágenes angiográficas y gamma-gráficas en un caso de intenso enfisema (tomada de Molina y colaboradores. *Poumon et coeur*, 1967).

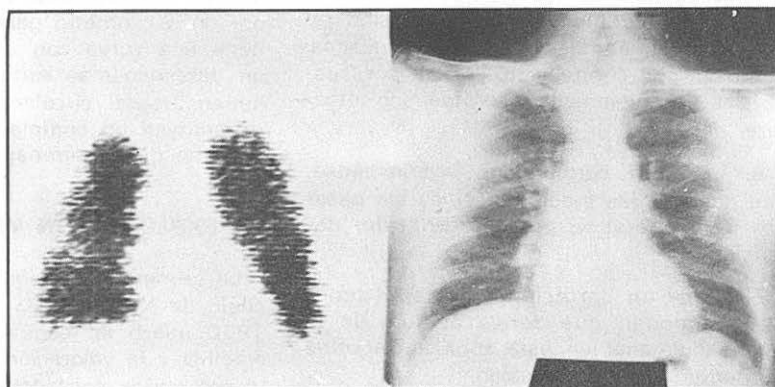


Figura 2.—Individuo normal.

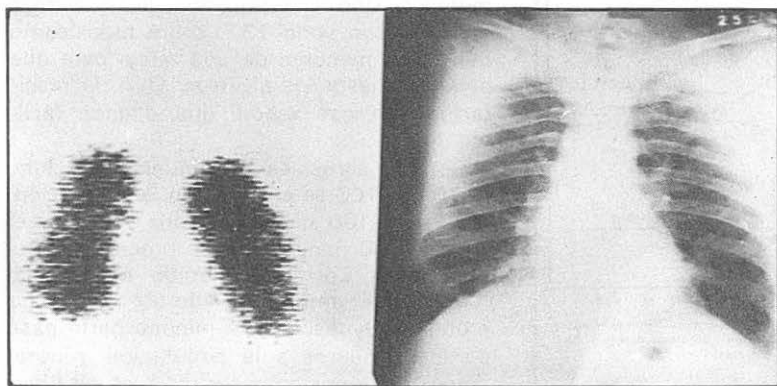


Figura 3.—Gamma-grafía pulmonar normal.

relativamente extensa y, sin embargo, aparecer en ellas impresiones de zonas situadas por delante o por detrás.

La falta de fijación o hipofijación se produce:

1.º Por un émbolo, trombosis o por un proceso que invade a la arteria, bloqueando el flujo arterial.

2.º Por un estrechamiento de las arterias pulmonares por formaciones que las

compriman, como adenopatías o tumoraciones. También por una acodadura debida a la fibrosis. Pueden bloquear totalmente el flujo arterial o disminuirlo tan intensamente que no se perciban destellos en la zona o solamente alguno aislado.

3.º Por una disminución de arteriolas capilares o precapilares, como sucede en el enfisema, en las lesiones granulomatosas y en las fibrosis. En los procesos inflamatorios, como en las neumonías en su primera fase, puede haber un aumento de la fijación por aumento del número de capilares permeables. También se puede dar una disminución de la fijación en las hipoventilaciones por disminución del número de capilares a consecuencia de los reflejos de Euler y de Nissel, que motivan la contracción de los capilares en las zonas hipoventiladas. También por contracción capilar por sustancias tipo histamínico, serotoninico, etcétera.

4.º Por un cortocircuito arteriovenoso, que deriva a las macromoléculas sin pasar por los capilares y, por ello, sin sufrir detención.

5.º Por un cortocircuito arterial bronquio-pulmonar, que deriva al flujo de la arteria pulmonar en esta zona hacia otros territorios de menor presión.

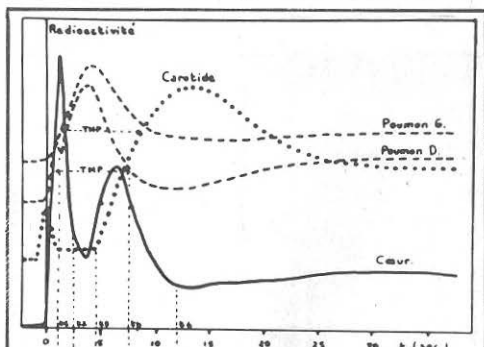


FIG. 2. Représentation semi-schématique des courbes cardiaque, pulmonaire et carotidienne après injection d'albumine marquée dans la circulation veineuse, chez un sujet normal.

- t1 10 TTDm Temps de Traversée Droite minimum.
- t2 11 TCPm Temps de Circulation Pulmonaire minimum.
- t3 12 TTGm Temps de Traversée Gauche minimum.
- t4 Début de la circulation.
- TMP Temps Moyen de circulation Pulmonaire.
- t2 11 Temps des circuits courts.
- tp 12 Tmp TCPm Temps des circuits longs.

Figura 4.—Curvas de flujo gammagráficas (tomada de Swynge y colaboradores. Poumon et coeur, 1967).

La imagen gammagráfica no tiene ninguna caracterización etiológica, ni siquiera patogénica. Nos informa simplemente de cómo está la circulación capilar. Debe ser valorada de acuerdo con los datos clínicos, radiográficos, etcétera.

También se puede recoger la irradiación de esta molécula detenida mediante contadores tipo Geiger, que, conectados por computadores, inscriben la densidad de irradiación en forma de curva.

Se ha practicado una angioneumografía isotópica, mediante contadores situados sobre arteria pulmonar, en zonas de ambos pulmones, en corazón o en carótidas, utilizando partículas pequeñas que no se detienen en los capilares. El registro se realiza por un oscilómetro galvanométrico. Se obtiene una curva con un ascenso rápido y un descenso más lento. Demuestra el volumen arterial circulante en dicha zona y constituyen un complemento funcional importante de la gammagrafía (figura 4).

## EXPLORACION VENTILATORIA

La primera utilización se hizo por la Escuela de Knipping, en Colonia, que ya en 1950 utilizó la respiración de un gas radiactivo y la valoración de su reparto mediante varios contadores repartidos por el tórax. Posteriormente se han utilizado dos métodos. Uno, la respiración de un aerosol marcado con yodo 131, sobre todo, como moléculas menores de una micra para que penetren hasta los alveolos. Otro, la respiración con gas xenón, que difunde fácilmente.

Con los aerosoles de albúmina marcada, el 70 por 100 se elimina con la respiración, el 20 por 100 queda en nariz y boca y el 10 por 100 penetra en los bronquios finos y alveolos. Con este método se produce también un amplio trazado de tráquea y bronquios gruesos. Una mínima parte pasa de los capilares a la circulación general demostrable por aparecer residuos en hígado y bazo.

Con el gas xenón la cantidad que pasa de los alveolos pulmonares es mucho más importante y, en cambio, mucho menor la cantidad de sustancia trazadora en tráquea y bronquios. Demuestra mejor la ventilación

de modo absoluto, de tal modo que zonas con neta hipofijación con aerosoles aparecen mediante el empleo de gas xenón con una ventilación normal, lo que demuestra que hay ventilación, aunque muy disminuida. Los dos métodos, pues, no dan la misma imagen, pero se complementan.

También cabe estudiar los flujos ventilatorios mediante su control por detectores radiactivos e inscripción en forma de curva.

La comparación de la gammagrafía ventilatoria y la circulatoria permite obtener una visión bastante precisa de la correlación entre ventilación y circulación. También permite ver si hay una clara correspondencia en las zonas normales y anormales de ambas. Es bien sabido que la discordancia entre una y otra suele ser más grave que una limitación de ambas. Es bien sabido que la discordancia entre una y otra suele ser más grave que una limitación de ambas. La resultante, a veces, es un aumento del espacio muerto, y otras, la existencia de cortocircuitos derechos-izquierdos.

### IMAGEN GAMMAGRAFICA EN LOS PROCESOS PULMONARES

La embolia de una de las ramas importantes de una arteria pulmonar produce un

fallo total de la fijación en la zona afectada. Por ello se utiliza, en algunos hospitales dotados de esta técnica, en los síndromes de embolia pulmonar grave. Practican rápidamente un estudio gammagráfico para determinar su localización y tomar una decisión quirúrgica. En las embolias fulminantes no dan tiempo para su empleo.

En los cánceres bronquiales, si hay oclusión de una rama arterial importante, se produce un fallo de todo el sector afectado. A veces, de todo el pulmón. La irrigación funcional de esta zona desaparece. Con frecuencia no hay paridad entre el tamaño del tumor y la extensión de la zona sin fijación, que es mucho más extensa. Esto se ha querido utilizar como hecho diferencial entre cáncer pulmonar y otros procesos. También entre el cáncer bronquial primitivo y las metástasis de origen extrapulmonar. Realmente creo que sea debido a la implantación del cáncer bronquial primitivo, con frecuencia, en la proximidad de ramas arteriales grandes, cuyo bloqueo determina una falta de fijación extensa. En los tumores periféricos, esta falta de fijación es mucho menos extensa. Puede ser que el tumor, por un lado, motive un aumento de la vascularización proveniente de la arteria bronquial. Por otro lado, que sustancias derivadas de él no descubiertas motiven una disminución del flujo pulmonar en la

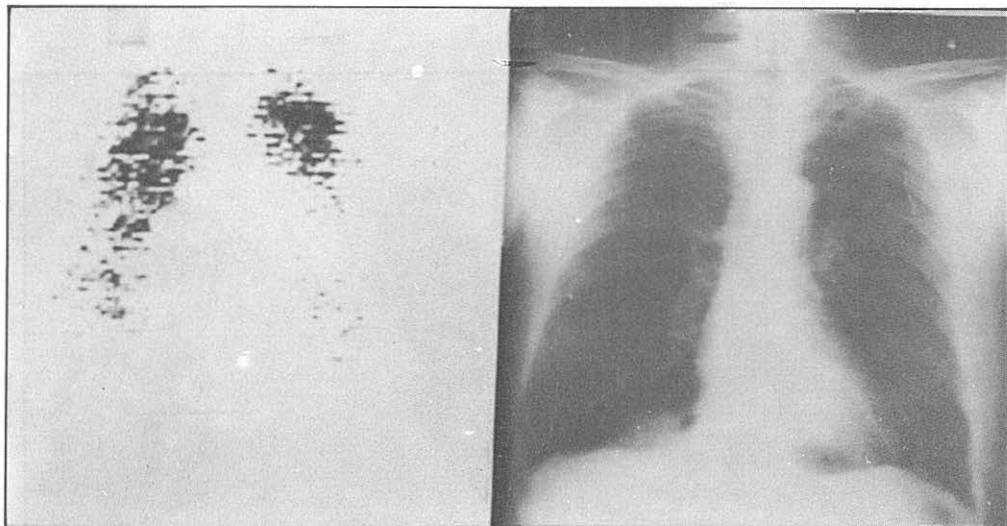


Figura 5.—Intenso de enfisema de ambos pulmones.



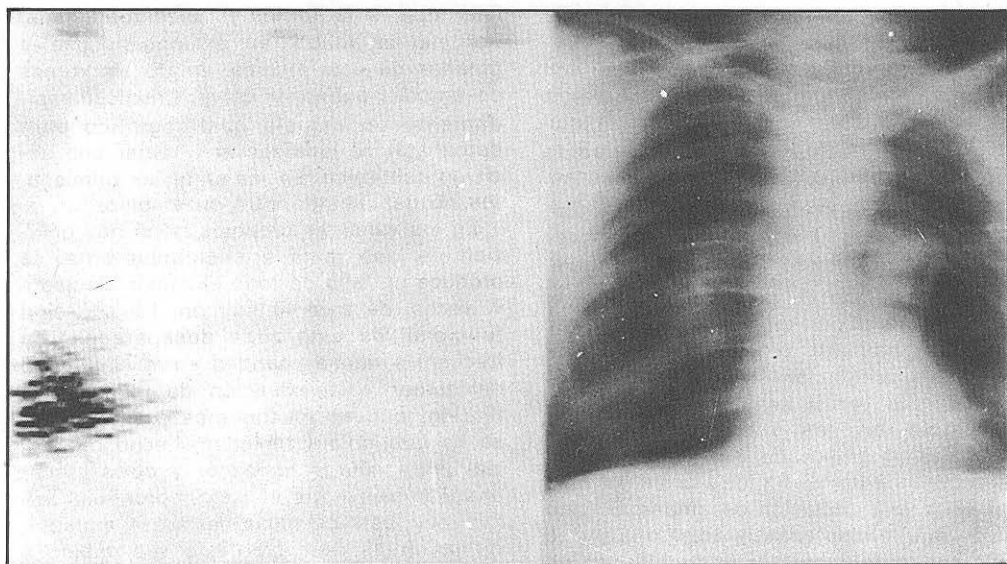


Figura 6.—Gran enfisema. Pequeña zona de fibrosis. La radiografía está movida.

zona. Después de tratamientos radioterápicos disminuye a veces la extensión de las zonas de ausencia de fijación.

En algunas neoplasias se ha pretendido demostrarlas utilizando una mayor fijación en ellas de moléculas de albúmina de pequeño volumen marcado, que no embolizan

los capilares pulmonares. Se han utilizado fibrinógeno y derivados de mercurio, cobre, selenio, bismuto y tecnecio (figuras 5-7).

En los enfisemas y en las fibrosis, la zona de hipovascularidad capilar pulmonar produce zonas de hipofijación que están en consonancia en extensión e intensidad. Si

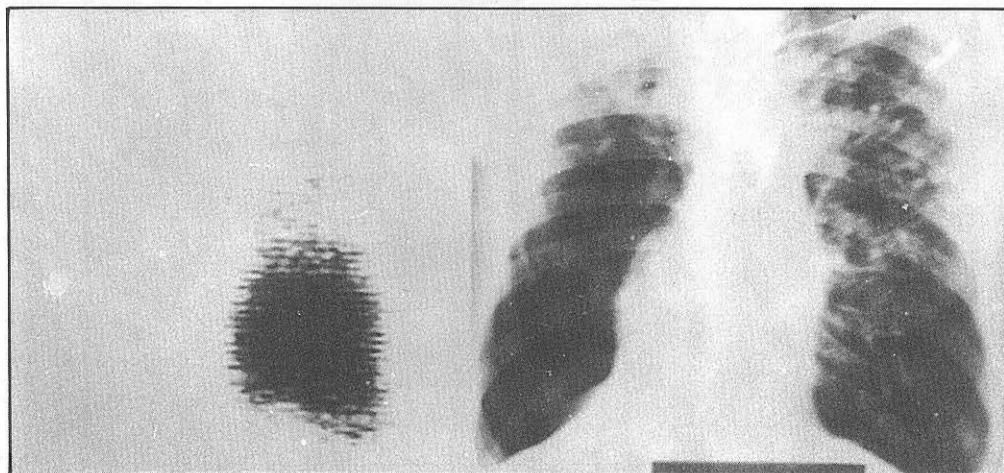


Figura 7.—Fibrosis de partes altas de ambos pulmones. Acusado enfisema del resto de pulmón derecho.

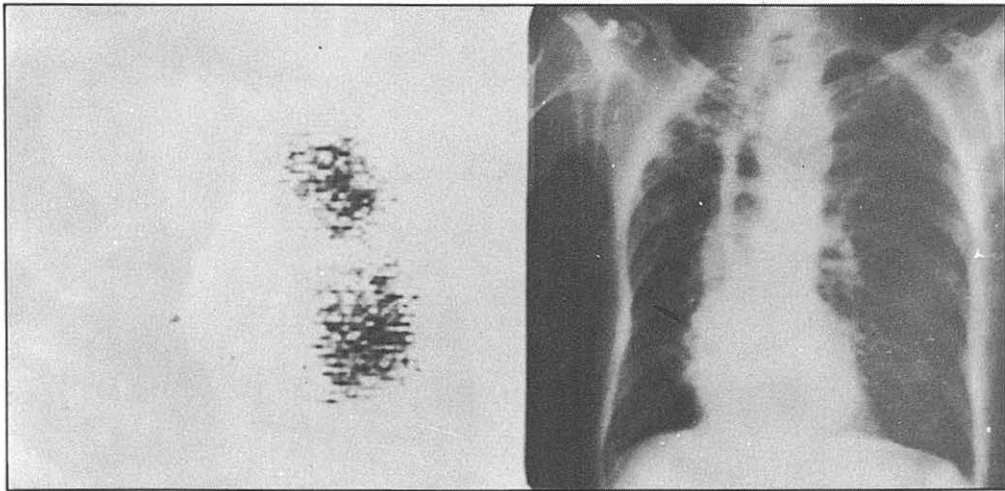


Figura 8.—Lesiones fibrosas y retracción del lóbulo superior derecho. Intenso enfisema del resto del pulmón derecho y menor en pulmón izquierdo.

en las fibrosis existen estrangulamientos de las arterias pulmonares importantes, la hipofijación está también en consonancia con esto.

En las inflamaciones del parénquima pulmonar aparece en las primeras fases un aumento de intensidad de fijación, lo que

hace suponer un aumento del número de capilares en funcionamiento, con posibilidad de fijación en mayor número de ellos. Cuando la inflamación persiste, y sobre todo cuando se cronifica, disminuye la fijación en la zona.

En las obstrucciones bronquiales, tanto

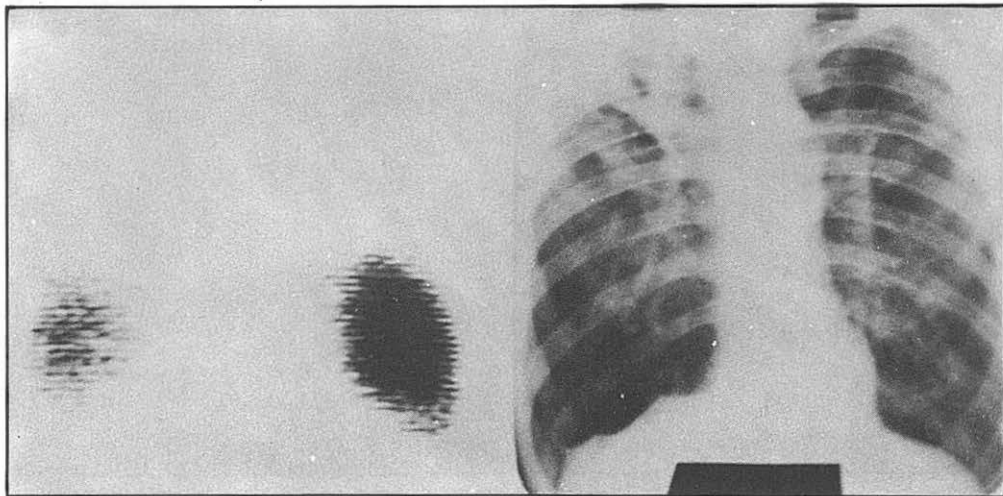


Figura 9.—Fibrosis tuberculosa y enfisema.

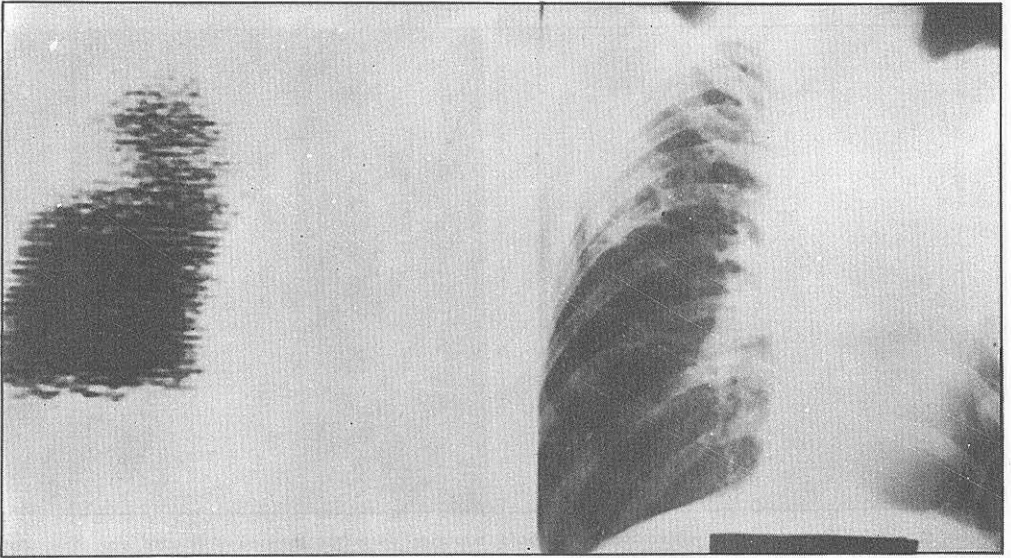


Figura 10.—Fibrosis y atelectasia de origen tuberculosa en pulmón izquierdo. En pulmón derecho, lesión tuberculosa cavitada.

por el método de aerosoles como por el de gas xenium, aparece una hipofijación o una falta de fijación en las zonas afectadas. Pero también aparece en ellas una hipofijación por las macromoléculas intravenosas marcadas. Al mejorar la ventilación, mejora también la fijación ventilatoria y la intrave-

nosa. Es una demostración más de la ve-racidad de los reflejos de Euler y de Nissel.

En la tuberculosis pulmonar (figuras 8-11) aparecen zonas de hipofijación por estos diversos mecanismos. Con frecuencia, las imágenes gammagráficas son abigarradas.

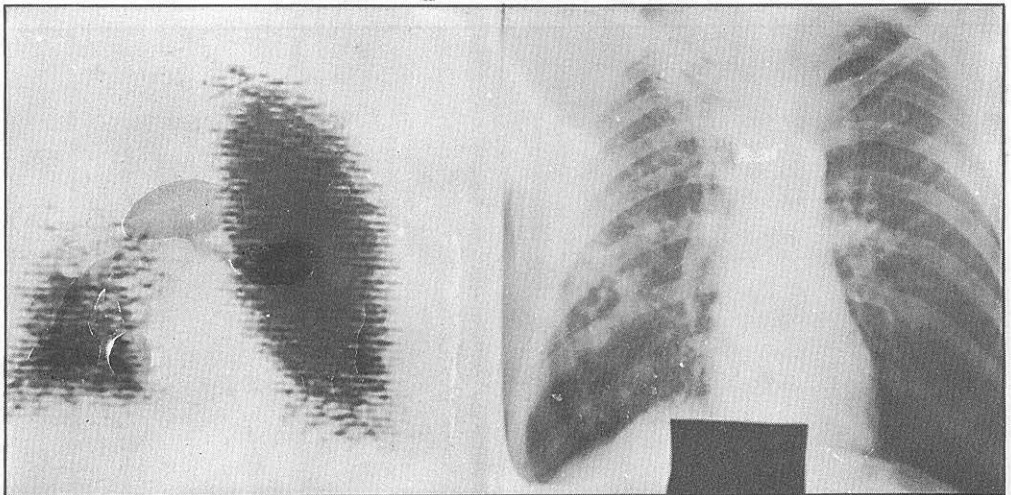


Figura 11.—Fibrosis irregular tuberculosa del lóbulo superior derecho. Enfisema de base.