

# Complicaciones quirúrgicas infrecuentes de las neumonías

Doctores *García Marcos, Ortiz Villajos y Wilhelmi Castro*

Aunque el uso generalizado y precoz de eficaces antibióticos ha reducido notablemente la frecuencia de las clásicas complicaciones de las neumonías, es cierto que todavía es dado observar algún que otro caso de absceso pulmonar o empiema para o metaneumónico que requieren tratamiento operatorio mediante drenaje, exéresis o decorticación. Los dos casos que presentamos a continuación, referentes a complicaciones más raras, sobre todo una de ellas, fueron observados en los meses de noviembre a diciembre del pasado año de 1969 y precisamente coincidiendo con el brote de epidemia gripal que afectó a nuestro país.

## Caso número 1

Niño de once años, F. H. R. Entre sus antecedentes personales se hallan algunos episodios de bronquitis y amigdalitis. A los cuatro años le fue practicada amigdalectomía. Sarampión.

El día 8-XI-69, encontrándose previamente bien, comenzó con dolor brusco en hemitórax derecho, fiebre de 38 grados, tos, expectoración hemoptoica y disnea. Visto por su médico de cabecera le diagnosticó un proceso gripal y prescribe antibióticos, a pesar de los cuales la fiebre y la disnea fueron en aumento, mostrando el niño intensa cianosis durante los accesos de tos.

El día 9 ingresa en un establecimiento hospitalario donde es diagnosticado de

bronconeumonía y tratado con antibióticos, Bisolvón, Digoxina, Urbasón y Micorén. Pese a estas medidas el estado general del niño no mejora, antes bien, la temperatura ascendió a 39 grados y por la noche las crisis de tos, disnea y cianosis fueron más acusadas.

El día 10 por la mañana, y después de un acceso tusígeno particularmente intenso, se instauró un enfisema subcutáneo, que comenzó por el cuello y pared torácica anterior y se extendió a la cara, alcanzando rápidamente grandes proporciones, lo que originó la alarma de los familiares como suele ocurrir en tales casos. Por la noche, las crisis de agobio respiratorio junto con el gran enfisema subcutáneo y mediastínico motivaron la realización de una incisión suprasternal para alivio de la compresión mediastínica.

En esta situación, es remitido al Hospital Militar Central "Gómez Ulla". A su ingreso en este establecimiento el niño presenta gran enfisema de cara, cuello y pared anterior de tórax, junto con una profunda dificultad respiratoria, que se manifiesta por intensa depresión o tiraje de los espacios intercostales y facies angustiosa y cianótica. La radiografía de tórax (figura 1) muestra una zona neumónica en lóbulo superior derecho y una línea paracardiaca izquierda, que revela el enfisema mediastínico. Asimismo se aprecia la infiltración gaseosa de los espacios subcutáneos en cuello y regiones axilares. A la auscultación abundantes estertores en ambos hemitórax junto con

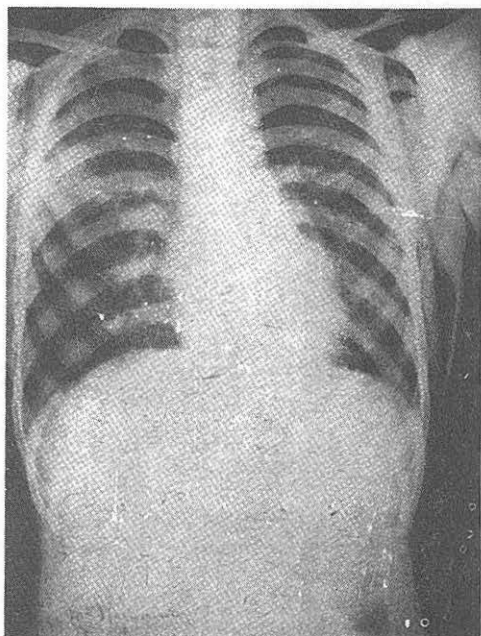


Figura 1

abolición del murmullo respiratorio en amplias zonas del hemitórax derecho, coincidiendo con los momentos de máximo tiraje intercostal, lo que es interpretado como crisis obstructivas de las vías respiratorias. El signo de Hamman (crujido sincrónico con los latidos cardiacos) no es claramente perceptible. El resto de las exploraciones de laboratorio practicadas no arrojó ningún dato significativo.

Ante la crítica situación de dificultad respiratoria progresiva, que hace temer por la vida del niño, se le practica una traqueostomía de urgencia y aspiración de las vías respiratorias. Durante estas maniobras se extraen varios tapones de moco espeso y endurecido, semejantes a huesos de cereza, con lo que se alivia la obstrucción respiratoria. Se instaura un tratamiento con antibióticos de amplio espectro, esteroides, mucolíticos en inhalaciones e instilaciones endotraqueales, con lo que mejora el cuadro.

En los días siguientes presentó otro episodio de obstrucción respiratoria, que fue resuelto mediante aspiración broncoscópica a través del estoma traqueal con extracción de nuevos tapones de la misma consistencia y aspecto que la vez anterior. Después

de esto la mejoría fue estable, se retiró la cánula de traqueostomía y el estoma cerró sin complicaciones. Una broncografía al mes de su ingreso (figura 2) no demostró alteraciones del árbol bronquial. Se hizo examen de electrolitos en sangre y sudor que dio el resultado siguiente: sangre: Na 129,5 mEq/l; K 5,2 mEq/l; Cl 381,7 mg. por 100. Sudor: Na 60 mEq/l; K 6,4 mEq/l.

## COMENTARIO

El enfisema mediastínico espontáneo se presenta en una serie de variadas circunstancias, cuyo denominador común es el esfuerzo intenso o accesos de tos. Puede acontecer en procesos bronconeumónicos,

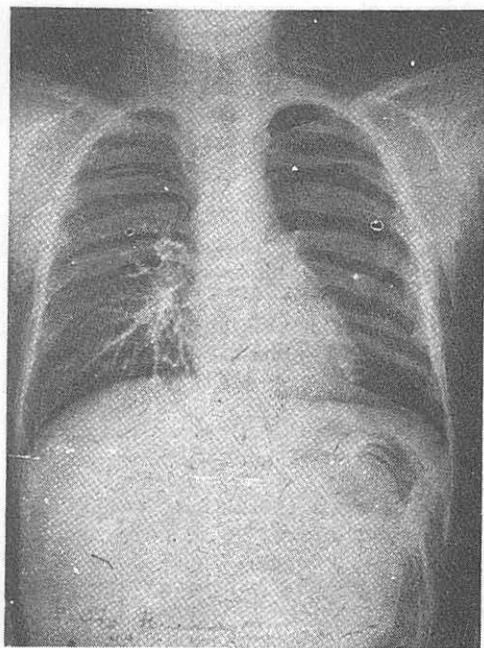


Figura 2

tos ferina, asma bronquial, inhalación de cuerpos extraños, parto, etcétera.

El sustrato anatómico previo para la presentación del neumomediastino es, según los trabajos experimentales de los Macklin, la producción de un enfisema intersticial, intrapulmonar, por ruptura de los alveolos "marginales", esto es, aquellos alveolos yuxtapuestos a los bronquios, vasos sanguí-

neos y tejido conectivo. El aire escapado al romperse estos alveolos se infiltra por el tejido conectivo perivascular y peribronquial hasta alcanzar el mediastino. En ocasiones las ampollas de enfisema subpleural se rompen originando neumotórax, con lo que se alivia la compresión mediastínica, pero otras veces la infiltración gaseosa queda acantonada en el mediastino, desde donde se extiende al cuello y demás espacios subcutáneos.

Los criterios para el diagnóstico de neumomediastino son: enfisema subcutáneo; aire mediastínico visible en la radiografía; signo de Hamman y disminución de la matidez cardiaca. Los dos primeros criterios son los principales.

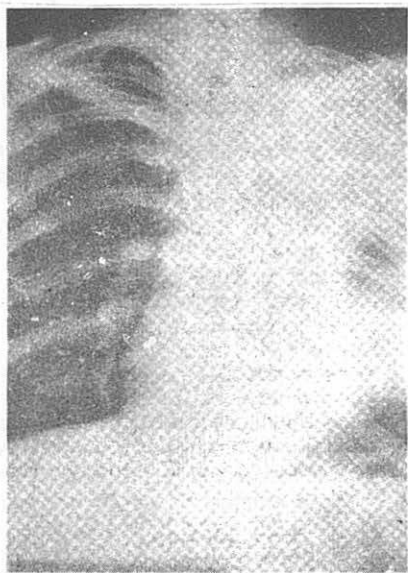


Figura 3

Gran número de casos de neumomediastino espontáneo son benignos y no precisan más tratamiento que el sintomático. Sin embargo, la vigilancia estrecha es obligatoria, ya que pueden presentarse signos alarmantes. Puede ser necesaria la incisión suprasternal para alivio de la compresión mediastínica, que cuando es intensa origina un cuadro similar al taponamiento cardiaco. La traqueostomía, que puede hacerse imprescindible como en nuestro caso, tiende a resolver más bien la causa patogénica

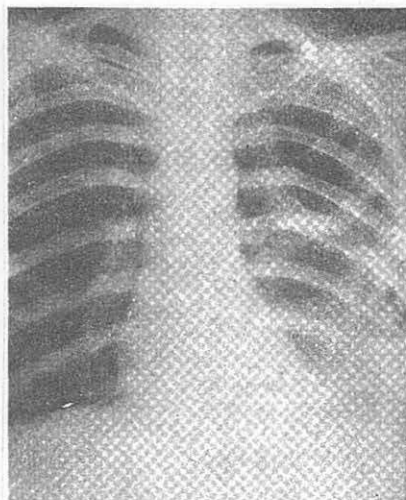


Figura 4

(obstrucción bronquial) del neumomediastino que la infiltración gaseosa propiamente dicha.

#### Caso número 2

J. M. M., de diecisiete años, estudiante. El día 10-X-69 comienza con dolor en costado izquierdo, tos seca y elevación térmica de 37 grados. Los días siguientes la fiebre se hace más elevada, hasta 39 grados. Durante una semana es tratado en su domicilio con antibióticos sin mejoría ostensible de su estado general, aunque la fiebre se hizo remitente. Al final de esta primera semana, el dolor en el hemitórax izquierdo aumentó bruscamente hasta casi impedirle la respiración. En esta situación y con temperaturas elevadas se interna en un centro sanatorial donde la exploración radiográfica (figura 3) descubre una opacificación total de hemitórax izquierdo, observándose en el centro de la masa opaca dos zonas claras con nivel horizontal. Elevación del hemidiafragma correspondiente. Sangre, 26.000 leucocitos; segm., 77; linfocitos, 16; cayados, 6; eosinófilos, 0; basófilos, 0; monocitos, 1. Orina normal; V. S. G., 66 mm. en la primera hora.

La evolución ulterior, bajo tratamiento intenso antibiótico, se caracterizó por una mejoría de la temperatura y del estado general y un aclaramiento de la sombra neumónica que deja paso a una imagen (figura 4) caracterizada por colapso com-

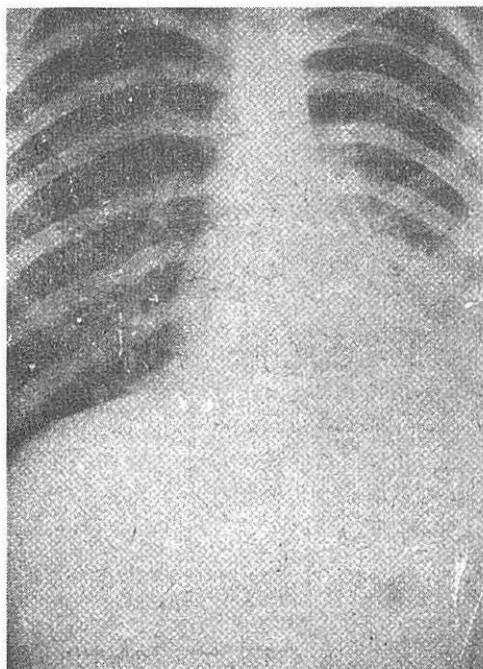


Figura 5

pleto del pulmón izquierdo y neumotórax. Se instituye una aspiración del espacio pleural con sonda de toracostomía, sin que el pulmón mostrase tendencia a la expansión. En esta situación, y habiendo debido de abandonarse la aspiración intercostal a causa de la aparición de enfisema subcutáneo, ingresa en el Hospital "Gómez Ulla" el 20-XI-69, algo más de un mes del comienzo del cuadro. El paciente está afebril, sin tos ni expectoración, la leucocitosis ha remitido y el cuadro radiológico continúa siendo el de un neumotórax con tabicamientos múltiples y atelectasia completa del pulmón izquierdo.

El 7-XII-69 se realiza exploración quirúrgica. Toracotomía intercostal por quinto espacio. Se halla el pulmón izquierdo completamente atelectático unido a la pared por algunas adherencias cordones. Depósitos de fibrina en los fondos de saco pleurales sin engrosamiento ostensible de la pleura visceral ni parietal. No se descubre en la superficie del pulmón ninguna perforación. Se libera el pulmón y una vez movilizado se observa que no se airea en absoluto. Repetidas veces se aspira por el tubo intratraqueal sin conseguir la penetra-

ción de aire en los alveolos. En esta situación se opta por practicar una broncotomía en la cara posterior del bronquio principal izquierdo, y se descubre lleno de una secreción mucogelatinosa que ocluye completamente la luz. Se extrae con pinzas y se aspira el interior del árbol bronquial hacia la carina y hacia los bronquios segmentarios, recogiendo gruesos moldes de moco espeso y adherente. Una vez realizadas estas maniobras se observa cómo el aire penetra y distiende todo el pulmón, que no presenta ninguna apariencia patológica. La broncotomía se cierra con puntos entrecostados de seda fina atraumática y se protege con pleura parietal. El tórax se drena con dos tubos, apical y basal, conectados a un sistema de aspiración. La expansión pulmonar se mantiene desde los primeros controles y el posoperatorio transcurre sin incidentes. El paciente es dado de alta a los catorce días en perfecto estado, la radiografía en esta ocasión era la de la figura 5.

Un examen de electrolitos en sudor practicado en 7-II-70 dio el siguiente resultado: Na 70 mEq/l; K 8 mEq/l.

## COMENTARIO

Episodios de neumotórax por perforación de neumatoceles periféricos se observan con relativa frecuencia en las neumonías bacterianas, y muchas veces el tratamiento médico adecuado logra la restitución a la integridad. En el caso que presentamos creemos que de no haber sido por la intervención quirúrgica y desobstrucción directa del árbol bronquial, es muy posible que el pulmón afectado se hubiera perdido definitivamente, ya que la cuantía y espesamiento de las secreciones bronquiales, junto con la ineficacia de la tos por el neumotórax, hacían improbable la regresión espontánea de la atelectasia.

En cuanto a la relación de este caso y el anterior con la llamada mucoviscidosis, las cifras de electrolitos en sudor estarían para muchos autores dentro de límites normales y en todo caso sería preciso repetir las exploraciones en tal sentido.