

Mediastinoscopia, mediastinotomía y biopsia pulmonar

Doctores C. León, J. Reventós y J. Cornudella

La mediastinoscopia es la exploración digital, instrumental y visual del mediastino superior a través de una incisión media cervical.

La mediastinotomía anterior es la exploración a cielo abierto del mediastino anterior y medio a través del espacio que deja la resección del segundo, tercer o cuarto cartílago costal.

La biopsia pulmonar podemos realizarla a través de una toracotomía mínima anterior o abriendo pleura en el curso de una mediastinotomía.

La indicación fundamental de la biopsia pulmonar es la existencia de un proceso difuso pulmonar, en muchas ocasiones bilateral.

Las indicaciones de la mediastinoscopia y de la mediastinotomía se superponen; existen tres indicaciones principales para estas exploraciones:

1. El cáncer broncopulmonar sospechado.
2. Las imágenes tumorales de mediastino.
3. Las adenopatías mediastínicas.

En el primer caso puede confirmarnos la existencia de una neoformación dándonos, entonces, su tipo histológico y el grado de invasión ganglionar del mediastino.

Con esto podemos evitar toracotomías inútiles en aquellos tipos de tumor muy anaplásicos, pues sabemos que éstos presentan una tasa de supervivencia al año de casi un cero por ciento.

En los casos en que ya poseemos diagnóstico histológico, la indicación de la mediastinoscopia es más aleatoria y depende de nuestra política cancerológica. Si consideramos que la invasión ganglionar mediastínica es signo de inoperabilidad, puede sentarse la indicación; pero sin consideramos que, a pesar de la invasión regional, el enfermo debe ser liberado de su neoplasia y de la mayor cantidad posible de población neoplásica, para que la actuación de la radio y quimioterapia sea más eficaz, no tiene razón el realizar una de estas exploraciones.

Las imágenes tumorales únicas, centrales o laterales, pueden ser investigadas bien por mediastinoscopia, bien por mediastinotomía. La metódica por nosotros seguida en estos casos es practicar primero la mediastinoscopia, y si ésta no da diagnóstico, realizar la mediastinotomía en el mismo acto quirúrgico.

La presencia de imágenes polilobulares bilaterales, imágenes clásicas de adenopatías mediastínicas, es la indicación príncipes

de la mediastinoscopia. Prácticamente en el cien por cien de estos casos se llega al diagnóstico de confirmación o de seguridad. Las afecciones que comúnmente dan estas imágenes son el linfogranuloma de Hodgkin, el linfosarcoma y la sarcoidosis; de ahí la gran importancia del diagnóstico de seguridad en estos casos.

Consideramos para todas estas exploraciones una contraindicación formal: la imposibilidad de una anestesia general. Entre las contraindicaciones relativas están:

1. La insuficiencia respiratoria o cardiocirculatoria grave, que se puede paliar contando con un buen equipo de reanimación.

2. El síndrome de compresión de cava superior, que nos obligará a extremar los cuidados en las exploraciones y a preferir la mediastinotomía a la mediastinoscopia.

3. La sospecha de una anomalía vascular que sea la responsable de una falsa imagen tumoral; para evitar riesgos al paciente, se debe efectuar previamente una angiografía ante la más mínima duda.

No deseamos abusar de su paciencia, pero consideramos importante señalar que ante una imagen mediastínica es preciso practicar:

Radiografías anteroposterior y lateral.
Tomografías de mediastino completo.
Esofagograma en anteroposterior y lateral u oblicuas.

Broncoscopia y esofagoscopia.

Sólo después de cumplimentar estas exploraciones y otras de índole general, sentiremos la indicación de mediastinoscopia o mediastinotomía.

Para terminar presentamos tres casos demostrativos de nuestra casuística.

1. Se trata de un paciente de cuarenta y seis años de edad que desde hace un mes presenta astenia, pérdida de peso discreta, alguna crisis de tos irritativa y fiebre ondulante; se encuentra una V. G. S. algo acelerada (48 a la primera hora) y una fórmula hemática, tanto en su componente eritrocitario como leucocitario, anodina.

Se practica radio de tórax y tomografías (figuras 1 y 2).

Ante la sospecha de enfermedad de Hodgkin se realiza linfografía de pelvis sin objetivar ganglios afectados a ese nivel.

Al no palpase adenopatías más asequibles se decide practicar una mediastinoscopia, con la cual se obtiene material biopsico suficiente y se permite sentar el diagnóstico de linfogranuloma maligno de predominio reticular.

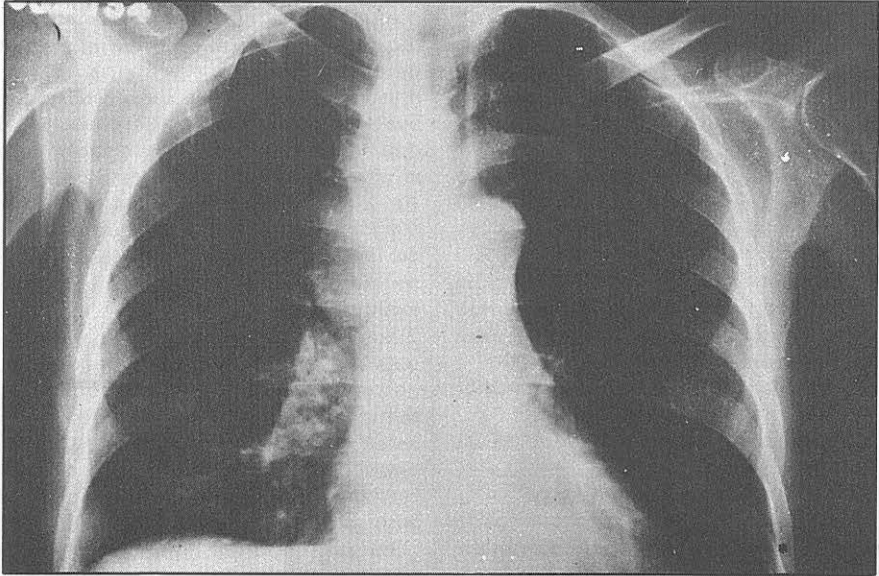


Figura 1

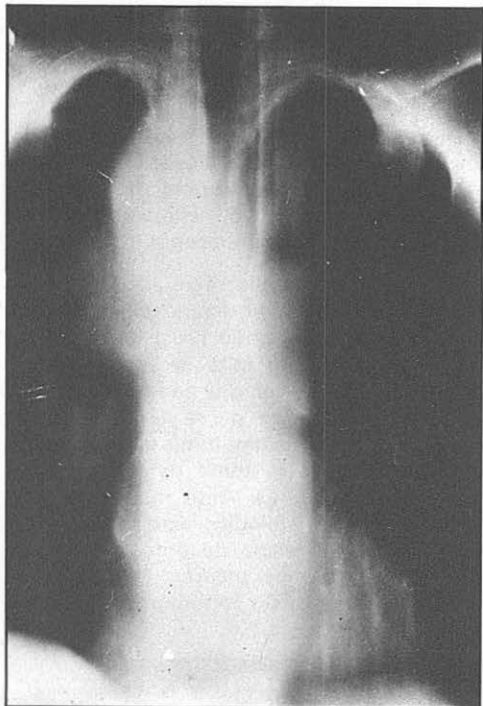


Figura 2

2. Se trata de un paciente de veinticuatro años de edad que por presentar discreta astenia y vivir en las inmediaciones de un sanatorio antituberculoso es visitado por un facultativo de aquel centro, el cual indica un tratamiento tuberculostático por unas imágenes mediastínicas que halla en la exploración. Al cabo de tres meses de tratamiento no existe variación en el cuadro clínico ni radiológico.

Nosotros le vemos entonces con estas imágenes (figuras 3 y 4).

El estado general es bueno, aparte de la astenia discreta y de algo de tos que no llega a preocupar al paciente. La exploración física no aporta ningún dato patológico; de los datos analíticos sólo resalta una V. S. G. de 16 a la primera hora.

Ante la sospecha de enfermedad de Hodking se realiza una mediastinoscopia, la cual presenta ciertas dificultades, pues la arteria innominada cruza el campo en una situación más alta que de costumbre, y la disección digital se hace difícil por una cierta fibrosis que hace algo compacto el mediastino. Se consiguen unas buenas tomas biópsicas, que nos aclaran el diag-

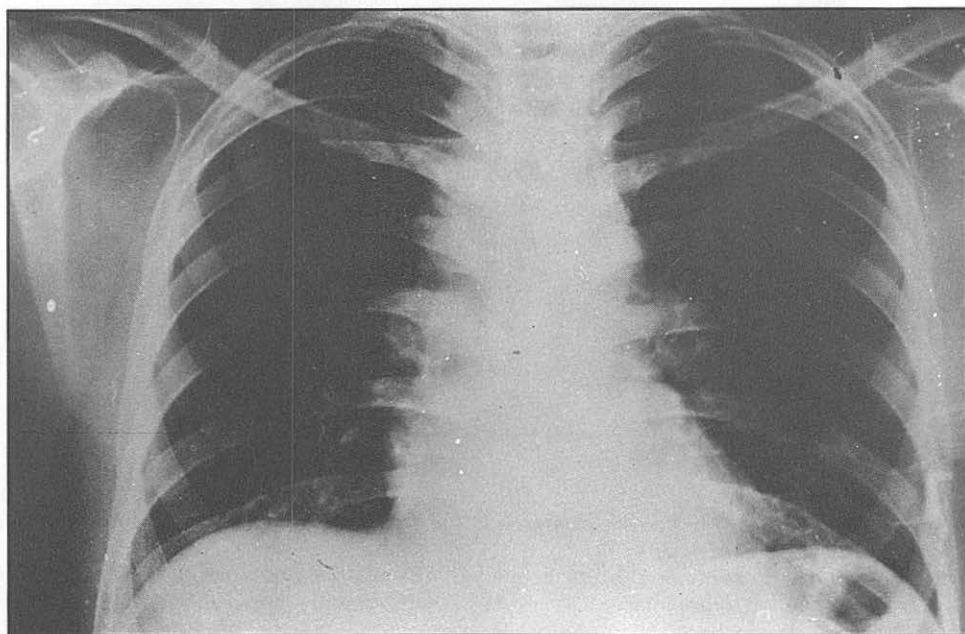


Figura 3

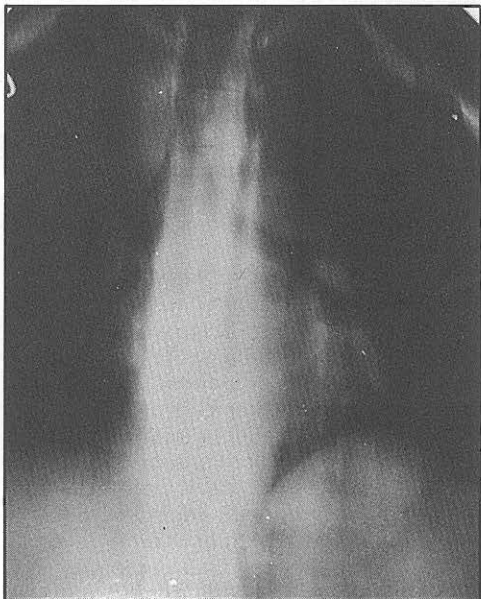


Figura 4

probable neoplasia broncopulmonar, con el fin de ser estudiado. La imagen radiológica es muy sugestiva del diagnóstico de ingreso (figura 5).

Después de agotar los métodos incruentos de diagnóstico (broncoscopia, B.A.S. y estudios seriados de esputos) sin conseguir objetivar el diagnóstico, se plantea la indicación de la mediastinoscopia.

La mediastinoscopia resulta difícil por la fibrosis existente, y el diagnóstico histológico a que se llega es de proceso inflamatorio inespecífico, por falta de material histico, según el parecer del anatomopatólogo.

Dada la situación de la tumoración, se practica una mediastinotomía anterior derecha que permite la toma de buenos fragmentos ganglionares. Ante nuestra sorpresa, el examen histológico extemporáneo no confirma la existencia de proceso maligno, por lo que abrimos pleura y tomamos un amplio fragmento de la tumoración, la cual

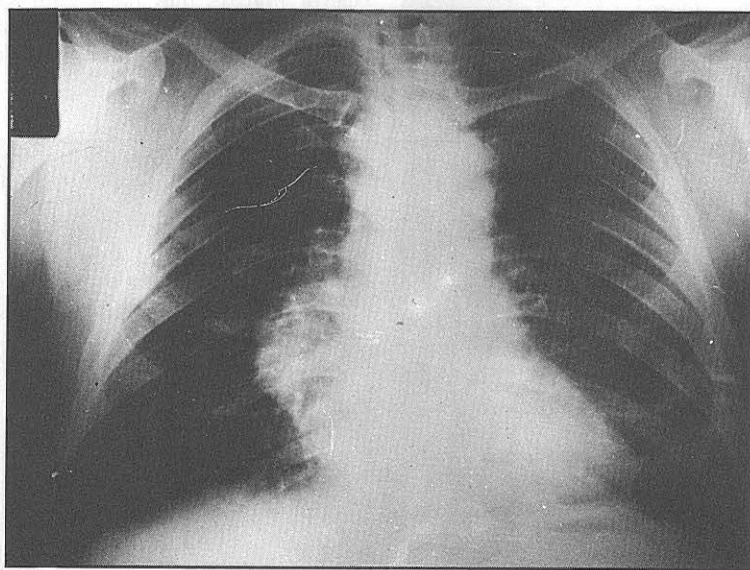


Figura 5

nóstico y nos explican la fibrosis existente. Se trataba de una sarcoidosis.

3. Por último presentamos un caso que consideramos de un gran interés. Se trata de un hombre de cincuenta y tres años de edad que ingresa con el diagnóstico de

nos seguía impresionando como de naturaleza maligna.

El estudio anatomopatológico exhaustivo del fragmento tumoral pudo aclarar el diagnóstico etiológico de este caso: se trataba de una forma tumoral de tuberculosis.