

I X

PAPEL DEL ANGIOLOGO EN EL EMBOLISMO PULMONAR

Por el Dr. A. RODRÍGUEZ ARIAS

En el problema del embolismo pulmonar, el papel del angiólogo, fundamentalmente, es estudiar y tratar el foco tromboflebítico para prevenir el embolismo pulmonar.

Utilizaré únicamente el término de tromboflebitis, porque trombosis venosa, flebotrombosis, flebitis y tromboflebitis, denominan hechos anatomopatológicos y fenómenos clínicos similares; todos ellos, con potencial embolígeno para poder «realizar» la enfermedad tromboembólica.

Otras tromboembolias no sistémicas, cuyo estudio no corresponde al angiólogo, tienen sus trombos embolígenos situados en las cavidades cardíacas derechas y en las propias arterias pulmonares.

He revisado parte de mi casuística reuniendo cuatro lotes incompletos de historias clínicas angiológicas correspondientes a los departamentos de Angiología y Cirugía Vascular de la Escuela de Enfermedades del Tórax de Madrid, de la Escuela de Cardioangiología de la Universidad de Barcelona, del Instituto Neurológico Municipal de Barcelona y de mi clientela privada. *Total: 1.519 historias clínicas de flebopatías revisadas.* Una revisión completa, incluyendo mi experiencia durante los años en que colaboré, como angiólogo y cirujano vascular, en otros servicios hospitalarios importantes, tendría indudablemente mayor fuerza numérica; pero, por lo que yo recuerdo, la proporcionalidad de los datos recogidos sería parecida, sin modificar, por lo tanto, el valor de mi aportación.

Los 1.519 casos de flebopatías revisados han sido apartados de un grupo de 3.300 historias clínicas angiológicas y neurovasculares.

Flebopatías	1.519
Varices	834
Varicoflebitis y tromboflebitis	685
TOTAL	1.519

No incluimos el número de casos de embolias pulmonares en las varicoflebitis vistas en fase tardía, aunque en la anamnesis se recojan datos sospechosos de embolismo, ya que el porcentaje resultaría falso. En cambio, vamos a relacionar, uno a uno, en el siguiente recuadro, los 57 casos de embolismo pulmonar agudo reciente o reiterado, vistos o asistidos por mí.

Examinando los datos detallados de los casos de embolismo pulmonar relacionados, encontramos muy variados tipos de tromboflebitis causantes de embolia, que referimos en orden de mayor a menor frecuencia:

Cuadro sinóptico que incluye la totalidad de los casos de embolismo pulmonar, agudos, recientes y reiterados, encontrados en el grupo de historias clínicas revisadas.

Casística parcial del Dr. A. Rodríguez Arias

(consultar la relación de abreviaturas utilizadas)

Nombre Sexo	Edad	Fenómenos clínicos tromboembólicos Etiología	Exploraciones	Tratamiento:		Resultados
				Médico	Quirúrgico	
Manuel E.C.	28	Tr.fl.f.p. postraumática (ir. fémur) E.P. Varices postflébit Varicoflebitis E.P. controlada	Flebografía	1ª E.P. Heparina	2ª E.P. Lig.v.f.s.	Bueno
Francisco C.M.	22	Tr.fl.ax. esfuerzo E.P. sospechada	Flebografía	Anticoag. Antimfla.		Bueno
Balbina E.B.	62	Tr.fl.i.f. espontánea. E.P. control.	Flebografía	Anticoag. Antimfla. Antibiot.		Bueno
Manuel Ll.F.	60	Tr.fl.i.c. médica; cirrosis hepática E.P. sospechada		Anticoag. moserado Postural		Bueno
Balbina M.G.	58	Tr.fl.i.e. espontánea. E.P. cont.	Flebografía		Lig.v.i.e.	Bueno
Carmen P.C.	27	Tr.fl.r.i. puerperal. E.P. control.	Flebografía	Anticoag. Antibiot.		Bueno
M.Teresa C.G.	30	Tr.fl.i.f. puerpezal. E.P. soan.		Anticoag. Antibiot.		Bueno
Ramón G.B.	77	Tr.fl.i.f. médica; cistitis; prostático. E.P. reiterada Sonda uretral perm.	Flebografías	Antibiot.	1º lig.v.c. 2º prosta- tecto- mía(a los 20 días	Bueno
Antonio S.L.	26	Tr.fl. recurrente venas s.i. y f.s. Tromboangeitis. E.P. contr. (caso único personal)	Flebografías Arteriografía Biopsia	Antimfla.	Lig.v.i.e. Simpatectomía lumbat y periarterial	Bueno
Pablo P.S.	74	Tr.fl.i.f. espontánea. E.P. contr.	Flebografía		Lif. v. i. primitiva	Bueno
Isabel A.M.	30	Tr.fl.sub.ax. postoperatoria; extirpación costilla c. E.P. sospechada		Antimfla Fibrinolít		Bueno
J.Carlos C.S.	20	Tr.fl.f.s. postoperatoria. E.P. cont.	Flebografía		Trosectomía v.f.s.	Bueno
Teresa G.O.	35	Tr.fl.i.f. puerperal. E.P. control.	Flebografía		Lig.v.i.e.	Bueno
Salvador S:S:	63	Tr.fl. f.i. postoperatoria; amputac. E.P. súbita mortal				Exitus
Mario G.V.	44	Tr.fl.f.i. postoperatoria. E.P. cont.	Flebografía		Lig.v.i.p.	Bueno

Nombre Sexo	Edad	Fenómenos clínicos Tromboembólicos Etiología	Exploracio- nes	Tratamientos		Resultados
				Médico	Quirúrgico	
Sofía T.B.	58	<u>E.P. súbita mortal</u> postoperatoria; <u>prolapso uterino</u>				Exitus
Vicenta P.C.	70	<u>E.P. reiterada</u> Varicoflebitis bilateral. Tr.fl. venas f.s.?			Lig. v.c.	Bueno
Montserrat P.V	65	Varicoflebitis <u>E.P. controladas</u> <u>reiterada</u>			Lig.c.s.i.	Bueno
Antonia P.G.	36	Tr.fl.i.f. bilate- ral. <u>E.P. control.</u> <u>reiterada. Puerperal</u>	Flebografias		Lig.v.f.s.i Lig.v.i.e.d	Bueno
Teresa M.M.	72	Cor pulmonale cró- nico. <u>E.P. contró.</u> Tr.fl.f.p.d. Tr.fl.f.p.i	Gammagrafia p. Flebografias		Lig.v.f.s.d Lig.v.f.s.i	Bueno
Jaime B.N.	71	Tr.fl.i.f. bila- teral; neoplasia digestiva sospe- chada no comprob. <u>E.P. reiterada</u>	Hemograma: anemia hipocr.		Lig. v. c.	No repi- te E.P. Exitus tardio: melena masiva
Rafael A.R.	68	<u>E.P. grave. Neo.</u> <u>Tr.fl. i. bil. y</u> <u>de la v.c.</u>			Lig. v. c.	Bueno
Concep. B.D.	28	<u>E.P. grave puer-</u> <u>peral; cesárea.</u> Tr.fl. i.f.	Flebografias	Antimfla. Antibiot. Anticoag. moderado	Rechazó la lig. v. c. propuesta	Bueno
Manuel F.S.	42	<u>E.P. grave contr.</u> <u>médica: cistitis;</u> <u>sondaje uretral</u> Tr.fl.i.f.	Flebografias	Anticoag. Antibiot. Antimfla.	Rechazó la l.v.c. pro- puesta.	Bueno
Margar. M.R.	52	Tr.fl.i.f.puer- peral antigua; Tr.fl.i.i. y f.d. recientes (12 días) <u>E.P. control.</u>	Flebografias Gammagrafias	Anticoag. Antimfla.	Rechazó la lig.v.c. propuesta hace 15 días	No ha repeti- do E.P. en obs. actual.
Enrique I.A.	66	Tr.fl.f.p. médi- ca; gripal (hace 12 años). <u>E.P. sos-</u> <u>pechada: toracal-</u> <u>gias reiteradas.</u>	Flebografia: tr.fl.i.i.		Propuesto para l.v. c. si se confirma diagnórti- co E.P.	En obser- vación
Eduvigis P.G.	70	Tr.fl.f.i.e. es- pontanea. <u>E.P.</u> <u>reiterado</u>	Flebografias		Lig. v.c.	Exitus 24 h. E.P.

Nombre Sexo	Edad	Fenómenos clínicos tromboembolicos Etiología	Exploracio- nes	Tratamientos Médico Quirúrgico	Resulta- dos
Jaime F.J.	74	Tr.fl.i.f.i. post- operatoria:prosta- tectomy	Flebografía: <u>sugiere gran</u> <u>delirio de</u> <u>E.P. grave</u>		Lig. v.c Bueno
Vicente G.C.	40	Tr.fl.i.e.d. diag- nosticada ahora, aunque el episodio inicial se remonta a nueve años. <u>E.P. reiterado con-</u> <u>trolado anora. Exp.</u>	Flebografías Hipercoagulabi- lidad sostenida a pesar med, an- ticoag.reciente		Lig.v.i. e.d. Bueno: No repi- te E.P. y cede la ni- percoa- gularidad
José José E.	28	<u>E.P. reiterada</u> Tr.ii. v.tibio- peroneas	Flebografías		Rechaza lig. ve- nosa pro- ximal pro- nuesta. No hay datos ulte- riores
F.Javier L.A.	29	Tr.fl.f.p. bila- terales repeti- das; la 1ª a los 5 años de edad. <u>E.P. grave post-</u> <u>operatoria</u> , a los 6 días de gastrectomía	Flebografías Gammagrafía Hipercoagula- bilidad Biopsia v.f. s.: trombo- sis simple	Anticoag. Antimfla.	Bueno
Maria L.	66	Pulmón único. (1ª neumonect. practicada en Dinamarca) Varicoflebitis <u>E.P. grave</u>	Flebografías		Lig. v. com. y fleboextr. controlada. Bueno
Juan A.R.	35	<u>E.P. reiterado</u> <u>sospechado</u> Tr.fl. recurrente múltiple	Hipercoagula- bilidad cons- tante. Flebografías	Anticoag. Antimfla.	Bueno
Ana F.P.	22	Tr.fl. i.f.i. puerperal. <u>E.P. grave</u>			Exitus Preopera- torio
Eugenio Eugenio P.	68	Tr.fl.i.f.i. Neoplasia ma- ligna intra- pélvica. <u>E.P.</u> <u>súbita mortal</u>			Exitus sin trata- miento
José T.G.	65	<u>E.P. súbita post-</u> <u>operatoria</u> , sin tr.fl. manifiesta			Exitus sin trata.
M.Teresa R.	54	Varicoflebitis <u>E.P. súbita mor-</u> <u>tal postoperato.</u>			Exitus sin trat.

Nombre Sexo	Edad	Fenómenos clínicos tromboembólicos Etiología	Exploracio- nes	Tratamientos Médico Quirúrgico	Resulta- dos
Maria C.B.	60	Tr.fl. f. postamputación circular por el muslo. <u>E.P.</u>			Lig. v.i.e. Bueno
Miguel M.B.	50	Trfl. recurrente de venas extremidades inferiores, (varios años de evolución). <u>E.P. reiterado</u>	Flebografías Gammagrafia	Anticoag.: E.P. durante el mismo	Lig. v. c. Bueno
Jorge de la T.	70	<u>E.P. grave</u> Tr.fl.i.f.	Flebografías		Lig. v. c. Bueno
Francisco E.	65	<u>E.P. grave</u> . Cistitis; prostático Tr.fl.i.f.bilat.			Lig. v. c. Prostatect. dias desp. Bueno
José R.P.	72	<u>E.P. grave</u> , en hemiplegia aguda. Tr.fl.i.f.bilat.	Flebografías Gammagrafia	Anticoag. Antimfla.	Lig. v. c. Bueno
Maria G.C.	53	Varicoflebitis <u>E.P.</u> pequeñas reiteradas	Flebografías		Lig. c.s.i. y v com. Fleboextracción controlada. Bueno
Anselmo F.	84	<u>E.P. grave</u> ; repiten, menos graves Trofl. v.s.i. y f.i. sospechadas		Anticoag. Fibrinol. muy controlado.	Rechazada la lig.v.c. por edad a. y mal e.g. Bueno
Manuela M.B.	50	Tr.fl.i.f.d. postoperatoria <u>E.P.</u> a los 6 d. (simultanea)		Anticoag. Antibiot. Antimfla.	No fué admitida la lig. v.c. propues. Exitus E.P. súbita
Pedro S.	72	Tr.fl. f. postamputación por el muslo. <u>E.P. mortal súb.</u> (simultanea)			Exitus sin trat.
Maria M.M.	47	Tr.fl. v.t.p. <u>E.P.</u> sospechado fundadamente.	Flebografías	Anticoag. Antimfla.	Bueno
Isidro O.P.	70	<u>E.P. control.</u> postoperatoria: <u>rectostomía</u> por oclus. intest. Neoplasia sigm. Tr.fl.i.f.bilat.		Antimfla. Anticoag.	No repite E.P.
Dolores G.C.	71	Varicoflebitis <u>E.P. controlada</u>			Lig. c.v. s.i. Bueno
M. de D.	21	Tr.fl. puerperal.		Anticoag.	Rechazado tr. quir. Exitus E.P. súbita <u>mortal</u>
Maria G.C.	53	Varicoflebitis Tr.fl. f.p. <u>E.P.</u>	Flebografías		Lig. v. i.e. Bueno

Nombre Sexo	Edad	Fenómenos clínicos tromboembólicos. Etiología	Exploraciones	Tratamientos Médico	Quirúrgico	Resultados
Dolores G.C.	71	Varicoflebitis E.P. pequeño re- iterado sospechado	Flebografía		Lig. c.s.i.	Bueno
Juan X.C.	55	Tr.fl.f.p. espon- tánea. E.P. peque- ño controlado	Flebografía		Lig.v.f.s.	Bueno
Emilio D.A.	39	E.P. grave médica: Estenosis mitral; Insuficiencia car- diaca. Propuesto para comisurotoma Tr.fl.f.p.d.	Flebografías		Lig.v.f.s.	Bueno
Pablo P.S.	74	E.P. controlada Tr.fl.i.e. y f. i.	Flebografía unilateral		Lig.v.i.p.i	Exitus E.P. postop.
Ramón J.B.	77	Tr.fl.i.f.i. E.P. controlada simultánea. Postoperatorio prostatectomía		Antibiot. Fibrinol.	Rechazó el trat. quir.	Exitus Otra E.P. a los 2 días
Carmen P.C.	27	E.P. control. 6º día puerperio Tr.fl.i.f.i.		Antibiot. Anticoag.		Bueno

Abreviaturas utilizadas:

E.P. = embolia o embolismo pulmonar
 Tr.fl. = tromboflebitis. V.o v. = vena; v.c. = v. cava.
 i = iliaca; i.p. = i. primitiva; i.e. = i. externa.
 f. = femoral; i.f. = iliofemoral; f.i. = femoroiliaca
 f.s. = f. superficial. p. = poplitea; f.p. = fem. poplitea
 t. = tibial. t.p. = tibia peronea. s.i. = safena int. c. 4º
 sub. = subclavia. ax. = axilar. h. = humeral
 E.P. controlada, cont, contr. etc. = E.P. con diagnóstico
 confirmado.
 E.P. sospechada = E.P. con diagnóstico muy probable
 E.P. reiterada = embolismo pulmonar crónico o repetido
 Lig. = ligadura. v. com. = venas comunicantes

a) De aparición espontánea. Se trata de casos mal investigados etiológicamente, que en su mayor parte debemos relacionar con estados de hipercoagulabilidad sanguínea.

b) Post-operatorias. Después de diversas operaciones, generalmente abdominales bajas, de nuestras operaciones:

Tres por amputación circular en muslo por gangrena isquémica; dos por operación en estados varicosos; y uno después de gangliectomía lumbar (hemos realizado embolectomías, tromboectomías, endarteriectomías y tromboendarteriectomías, bypass, prótesis arteriales y resección de aneurismas, pero ninguno presentó embolismo pulmonar).

c) Puerperales.

d) Varicoflebitis. De diez casos, en seis se comprobó la ausencia de trombos en el sistema venoso profundo.

e) En cistitis, retenciones de orina y sondaje uretral.

f) En neoplasias intrapélicas.

La alergia pediátrica y la medicación
para el control sintomático:

antihistamínico
corticoide espasmolítico
tónico vascular y eupneico

NEUMOBIOSONA GOTAS

ASMA
BRONQUITIS ASMATIFORMES
BRONQUITIS SIN DISNEA
TOS ESPASMODICA
RINOFARINGITIS
SINUSITIS
OTITIS
ECZEMAS
URTICARIAS
EDEMA DE QUINCKE
PRURIGO

XX a XXX gotas cada 12 horas y según criterio facultativo.

Frascos de 10 c. c. NEUMOBIOSONA GOTAS (pediátrica)

La investigación de los
factores etiológicos es
imprescindible, obtenido
el sosiego sintomático.

LIADE Laboratorios Farmacéuticos
Joaquín Costa, 26, MADRID-6



g) En *tromboflebitis recurrentes*, con hipercoagulabilidad comprobada, sin enfermedad tromboangiética.

h) En *cardiopatías* con insuficiencia cardíaca.

i) En un caso de tromboflebitis migráns y recurrente, con *enfermedad tromboangiética* comprobado por datos clínicos, operatorios y biopsia. Que yo recuerde, el único caso en mi casuística completa.

j) Otros casos aislados en *otras circunstancias* de enfermedad: gripe, cirrosis hepática y hemiplejía.

k) *Uno postraumático*: fractura supracondilea de fémur.

El número de casos revisados es quizá insuficiente para que pueda establecerse la proporción como real, pero está de acuerdo con otros angiólogos, aunque no del todo con lo que afirman algunas publicaciones clásicas.

Para dar más objetividad a algunos datos clínicos, así como para aportar flebografías, incluimos iconografía de doce historias clínicas de embolismo pulmonar procedente de diversas localizaciones tromboflebiticas, con circunstancias etiológicas variadas (figs. 61 a 72).

En el análisis de la casuística de embolismo pulmonar, referida en el recuadro, vemos que en 19 de los 57 casos (33 %), la embolia pulmonar ha sido el primer síntoma, mejor dicho, la primera manifestación de enfermedad tromboembólica, antes de la aparición clara del síndrome clínico que revela la existencia del foco tromboflebitico embolígeno. Este hecho señala la necesaria colaboración del angiólogo, para investigar la fenomenología clínica poco aparente de tromboflebitis sistemática y localizar por opacificación el o los focos trombógenos embolizantes. Cualquier clínico o cirujano puede encontrarse con un síndrome pulmonar agudo, subagudo o reiterado de tipo embólico pulmonar, sin tromboflebitis aparente, aunque sí sospechada, que sea preciso investigar por métodos de diagnóstico angiológico. Tal circunstancia se le presenta muchas veces a los especialistas en patología respiratoria. Es conveniente, por lo tanto, que un angiólogo detalle sus puntos de vista y la metodología a seguir, fundamentándolos en su experiencia. Por otra parte, una vez confirmada la tromboflebitis, que completa el diagnóstico de enfermedad tromboembólica, el planteamiento de la terapéutica preventiva de nuevas embolias médica o quirúrgica están indudablemente supeditadas a la experiencia del angiólogo-cirujano vascular.

La cifra de 57 casos de embolia pulmonar activa sobre 685 enfermos tromboflebiticos revisados, es importante (8,3 %). Sin embargo, el porcentaje que de ella se deduce es inferior al real, por las siguientes razones: no incluimos los casos cuya anamnesis presenta datos sospechosos de embolia pulmonar antigua; nuestra estadística está hecha exclusivamente de enfermos llegados a las consultas angiológicas y en los propios centros donde están ubicados y se han asistido. Algo similar sucederá en las consultas de otros especialistas, enfermos de embolismo pulmonar no diagnosticado: toracalgias, «cor pulmonale» crónico, síndromes plueropulmonares imprecisos. Algunas muertes súbitas pasan seguramente con diagnóstico erróneo en su certificado de defunción: infarto de miocardio, hemorragia interna, etc., cuando probablemente lo fueron por embolia pulmonar masiva; las estadísticas sobre series de protocolos de autopsia indican en ellos la existencia de émbolos e infartos pulmonares, que no fueron diagnosticados en vida. Algunos tromboflebiticos no han llegado a los Departamentos de Angiología, entretenidos con otros diagnósticos o, simplemente, sin prestarles atención. Si nosotros, sobre 685 enfermos, hemos asistido hasta el final letal a nueve de ellos (1,3 %), es probable que de los restantes, alguno fallezca de embolia o de «cor pulmonale» sintomático, fuera de nuestro control. Podríamos ir mencionando otras razones, pero ya sobran para

apoyar la idea del alto número de embolias mortales, de la gran incidencia de riesgo de embolismo y de la cantidad de enfermos de tromboflebitis que hay.

Es evidente que la mayoría de situaciones de embolismo pulmonar están ligadas a estados tromboflebíticos previos de las venas sistémicas. Esto nos permite afirmar, desde el punto de vista angiológico, que el primer paso para prevenir embolias, es el de predecir y prevenir la aparición de la tromboflebitis. Dentro del concepto de angiología preventiva, se viene prestando más atención a la trombosis arterial que a la trombosis venosa. No debiera ser así, porque siendo conocidos los mecanismos patogénicos más importantes que condicionan la trombo-

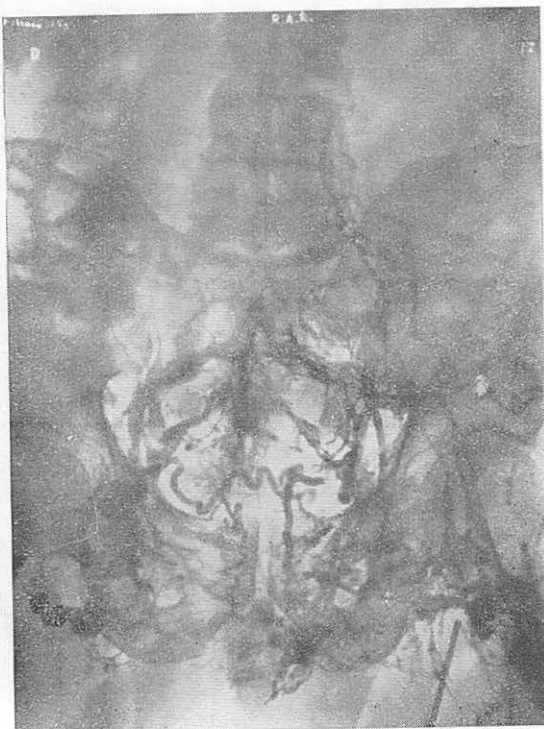

FIG. NÚM. 61. CASO NÚM. 49.—*Embolia pulmonar grave. Tromboflebitis iliaca bilateral y trombosis de la vena cava. Ligadura proximal de la vena cava. Curación.*—En esta iliocavografía bilateral se observa opacificación incompleta de las ilíacas, ocupadas por trombos, sin llegar a obtener opacificación de la vena cava. Abundante circulación colateral.

sis venosa: hipercoagulabilidad sanguínea, inflamación de la pared y estasis, no es tan difícil predecir los fenómenos fisiopatológicos de la tromboflebitis, para prevenirlos en determinadas circunstancias clínicas desencadenantes que conocemos de antemano: partos, intervenciones quirúrgicas, largos períodos de inmovilización de un miembro, reposo en cama prolongado, estados probables de hipercoagulabilidad yatrógena, etc.

En los estados tromboflebíticos crónicos, la trombosis venosa en grandes vasos provoca hipercoagulabilidad permanente, aposición posible de nuevos trombos y riesgo de embolismo pulmonar reiterado. Tales situaciones pueden producirse con desconocimiento de la existencia del foco trombógeno, clínicamente mudo o poco aparente. Algunos casos de embolismo pulmonar primario encuentran explicación en el fenómeno fisiopatológico que acabo de referir (Obs. n. enf., VICENTE G. C. Publicado por BALAGUER VINTRO y cols.).

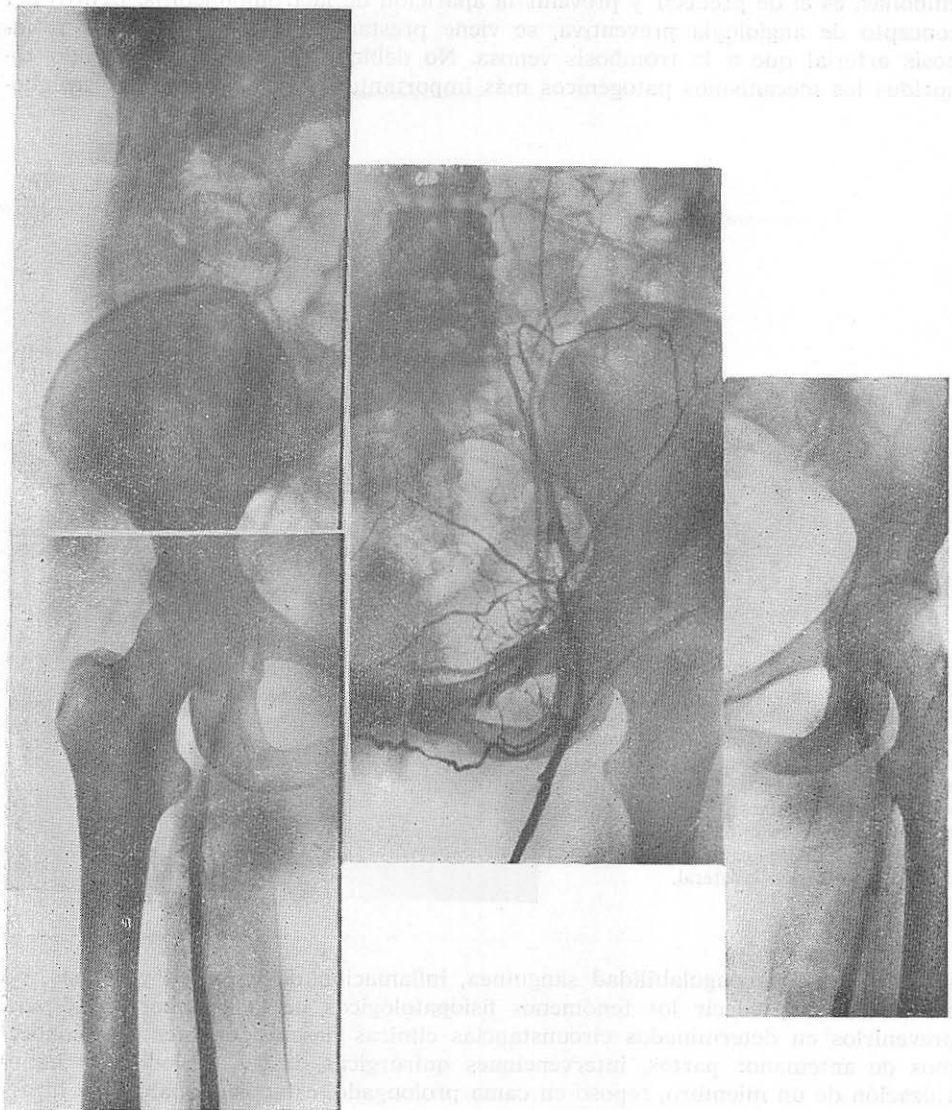


FIG. NÚM. 62. CASO NÚM. 50.—*Embolia pulmonar grave dieciséis días después de cesárea. Tratamiento médico.*—En esta femoroiliocavografía bilateral se demuestra tromboflebitis femoroilíaca bilateral con opacificación incompleta, falta de visualización de la vena cava y abundante circulación colateral en el lado izquierdo.

Hemos considerado algunos de los aspectos angiológicos que nuestra estadística sugiere; los suficientes para apoyar y trazar tres tipos de ejecutoria clínica: prevenir la tromboflebitis, prevenir el embolismo en las tromboflebitis conocidas clínicamente y explorar el foco tromboflebítico sin apariencia clínica en los embolismos primarios para evitar nuevas embolías. En cualquiera de estas situaciones hay que contar con los métodos de exploración angiológica y con la experiencia clínica y quirúrgica de los angiólogos.

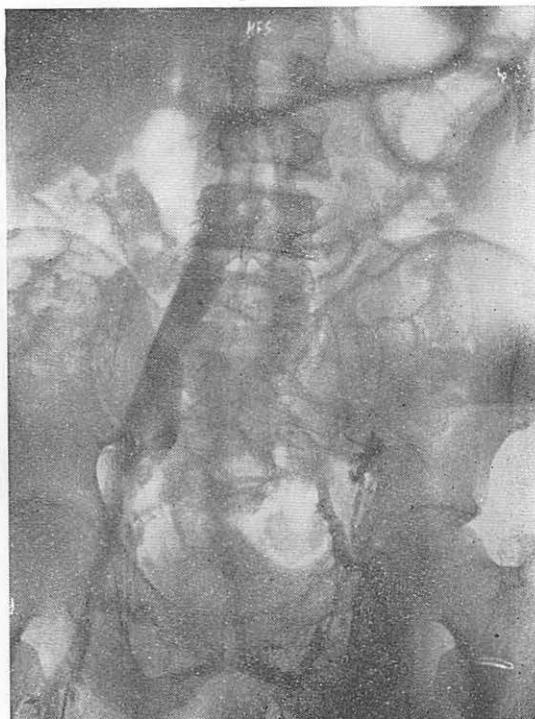

FIG. NÚM. 63. CASO NÚM. 51.—Embolia pulmonar grave por tromboflebitis iliofemorales después de cateterismo uretral por retención urinaria. Ligadura de la vena cava inferior. Curación.—Iliocavografía bilateral que demuestra opacificación normal del sector ilíaco derecho y obliteración completa de la v. ilíaca primitiva izquierda y parcial de la interna y externa. Circulación colateral suprapúbica desde las ramas del cayado de la safena int. izqda. hacia el sector ilíaco dcho.

A) PREDICCIÓN Y PREVENCIÓN DE LA TROMBOFLEBITIS

1. Es aconsejable, inexcusable en determinadas circunstancias clínicas, investigar el estado de la coagulación sanguínea: en los «chequeos», antes de las operaciones abdominales y de los partos, cuando se indican prolongadas permanencias en la cama; en determinadas hemopatías; en los estados varicosos.

Los análisis de rutina son los siguientes: hemograma, valor globular, valor hematocrito, viscosidad, número y calidad de las plaquetas, tiempos de sangría, coagulación (en tubo y test de HOWELL) y protrombina, fibrinogénesis. Una prueba global muy útil es la del tromboelastograma.

Si encontramos hipercoagulabilidad, es preciso determinar su etiología, siempre que sea posible. Podrá ser una coagulopatía esencial o secundaria a una hemopatía determinada; ocasionada por un foco tromboflebítico ignorado de la vena cava inferior o de algunas de las gruesas venas que a ella confluyen (hipogástrica, suprahepáticas, etc.), de origen yatrógeno.

Hemos considerado algunos de los aspectos fisiológicos que nos han estado
 los sujetos los sujetos para mayor y hacer los tipos de reacciones clínicas
 presenten la trombosis, prevenir el embolismo en las trombosis, con el
 tratamiento y explicar el todo tromboflebitis sin apartarse de los
 puntos primarios para evitar nuevas embolias. En conclusión de estas
 cosas hay que contar con los métodos de exploración angiográfica y con la
 que se tiene a guisa de los métodos

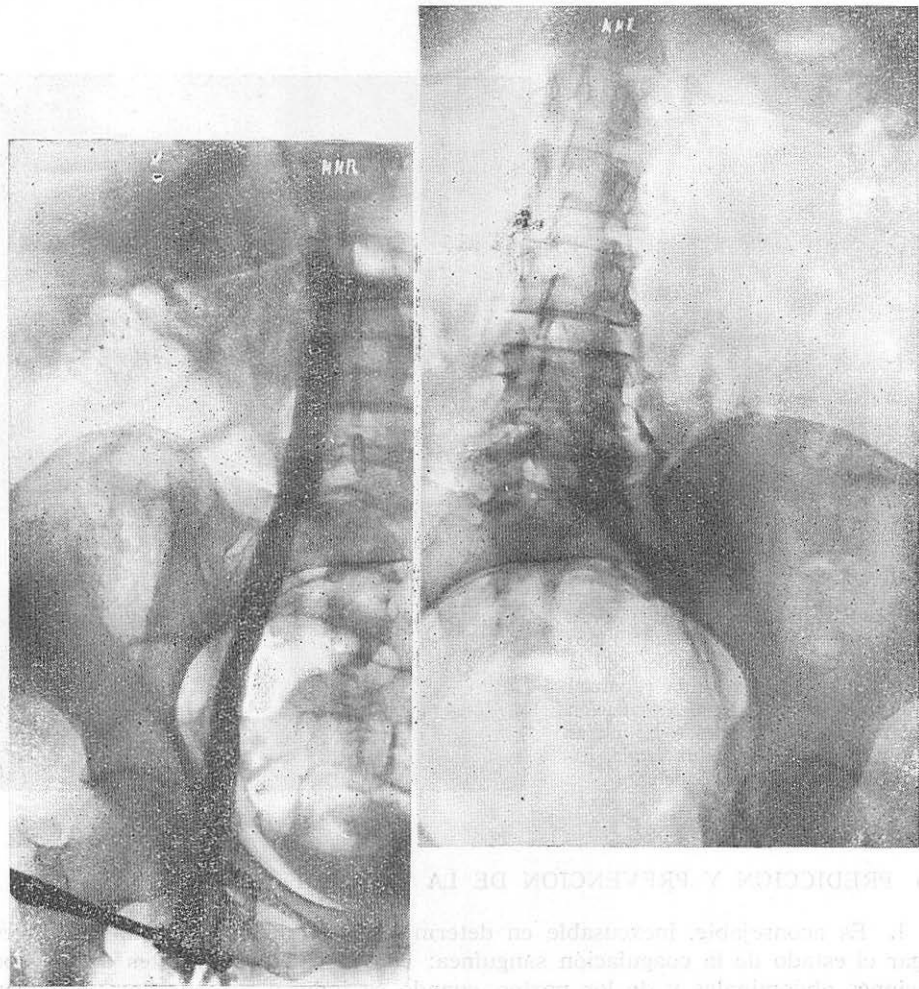


FIG. NÚM. 64. CASO NÚM. 52.—*Embolia pulmonar por tromboflebitis aguda iliaca izqda. y femoral dcha. Veintinueve años después de flegmasia alba dolens bilateral postpartum. Tratamiento médico por no aceptar la enferma la ligadura de la vena cava. Queda edema bilateral extremidades inferiores. No repite embolismo pulmonar. Rdfia. y gamagrama pulmonar confirmatorio del embolismo.—Iliocavografía bilateral en dos tiempos. Opacificación normal del lado dcho. Opacificación incompleta del lado izqdo. con imagen lacunar de trombosis.*

FIG. NÚM. 65. CASO NÚM. 53.—Embolismo pulmonar recidivante. Agudización de tromboflebitis iliaca doce años que data de tratamiento médico. Rechaza ligadura vena cava. Se ignora evolución ulterior. Iliocavografía izqda. a presión que demuestra la falta de opacificación retrógrada de la femoral superficial y de la hipogástrica (íliaca interna).

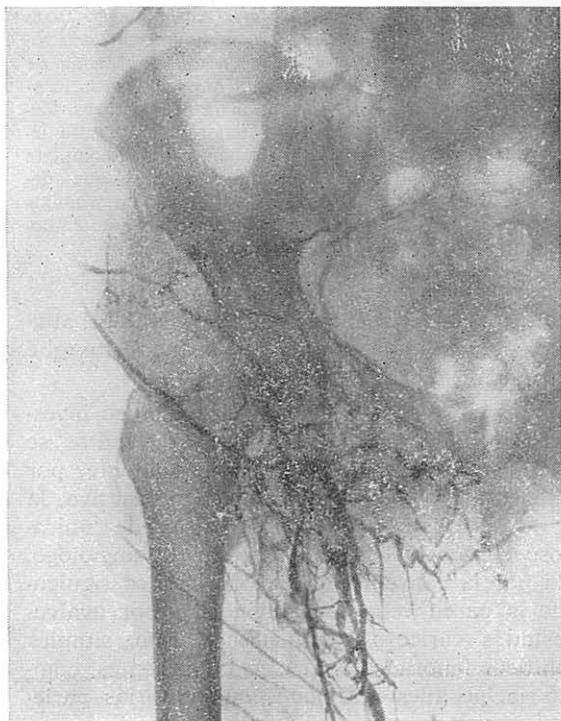
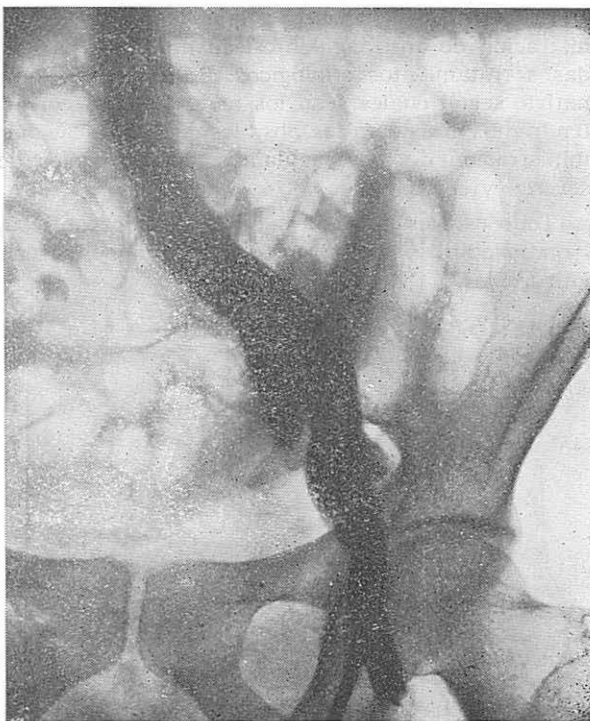


FIG. NÚM. 66. CASO NÚM. 54.—Probable embolismo pulmonar en tromboflebitis femoroiliaca externa derecha sin signología de la correspondiente izquierda. Ligadura de la vena iliaca primitiva dcha. Muerte súbita por embolia pulmonar masiva. El caso demuestra la necesidad de haber ligado la vena cava. Y no dejar sin exploración flebográfica el lado izqdo.—Femoroiliocavografía dcha. que demuestra insuficiente opacificación, tanto del sector femoral como del ilíaco externo e interno; opacificación de la íliaca primitiva. No se practicó iliocavografía izquierda.

Las medidas terapéuticas que habrá que adoptar serán, en general, de administración de anticoagulantes, de fibrinolíticos, de dextranos en perfusión, asociadas a tratamientos etiológicos. En conjunto, la madicación deberá ser discriminativa, según cuáles sean los factores de la coagulación alterados. Por otra parte, tendremos en cuenta las posibles contraindicaciones absolutas y relativas de la administración de anticoagulantes, con controles de hipocoagulabilidad periódicos, severos y correctos.

Todo esto es aplicable a la terapéutica anticoagulante que requieren todas las tromboflebitis y embolismos activos, aunque sean complemento de tratamientos quirúrgicos.

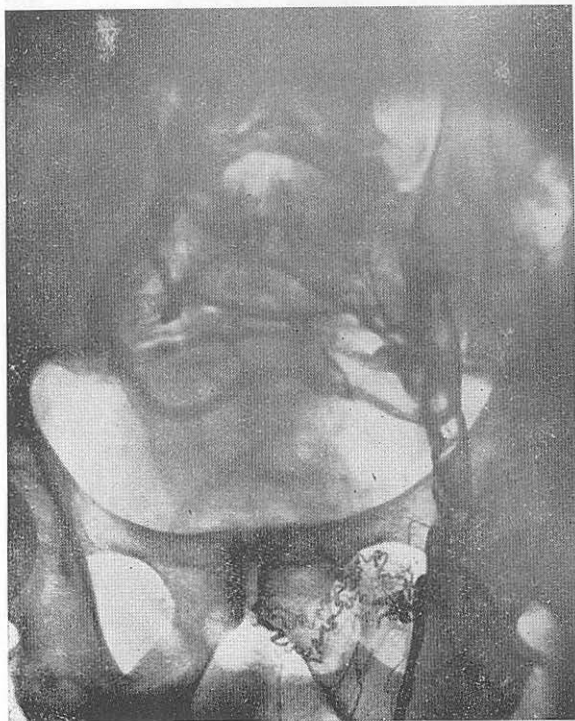

FIG. NÚM. 67. CASO NÚM. 55.—
Tromboflebitis femoroiliaca izqda. con flebografía alarmante en cuanto al riesgo de embolismo pulmonar a los veinte días operación de hernia y diez días de prostatectomía. Ligadura de la vena cava. Curación. — Femoroiliocavografía izquierda. Opacificación incompleta con imágenes lacunares que demuestran la existencia de trombos libres con gran peligro de embolismo pulmonar.

En cualquier caso, resulta inestimable la colaboración de un hematólogo altamente especializado en problemas de coagulabilidad sanguínea y de analistas que tengan en orden los controles de coagulación.

2. Al propio tiempo que el hematólogo investiga la sangre, el angiólogo investigará el estado de las venas alcanzables por exploración física. Las ocultas se investigan por síntomas y signos indirectos, anamnesis y, ocasionalmente, por opacificaciones radiológicas. En revisiones angiológicas de medicina preventiva, la exploración radiológica con medios de contraste no debe ser rutinaria; únicamente en casos fundamentalmente sospechosos y siempre a criterio del angiólogo. La pauta exploratoria queda señalada por la conveniencia de conocer los siguientes estados flebopáticos: esclerosis de la pared venosa, insuficiencias por avalvulación y dilataciones importantes, estados varicosos de cualquier tipo, simples ectasias segmentarias, estados postflebíticos ignorados sin secuelas aparentes, compresiones venosas con estasis secundaria, posibles reacciones inflamatorias parie-

tales por proximidad de focos sépticos y enfermedad tromboangiética larvada. En estos casos, la terapéutica preventiva de tromboflebitis activa, podrá ser quirúrgica en los estados varicosos, compresiones y focos sépticos y médica—anticoagulante, antiinflamatoria o antibiótica—siempre.

3. La investigación de la estasis sanguínea en las venas sistémicas es deducible de lo dicho en el párrafo anterior. Hay que pensar que del estado de las

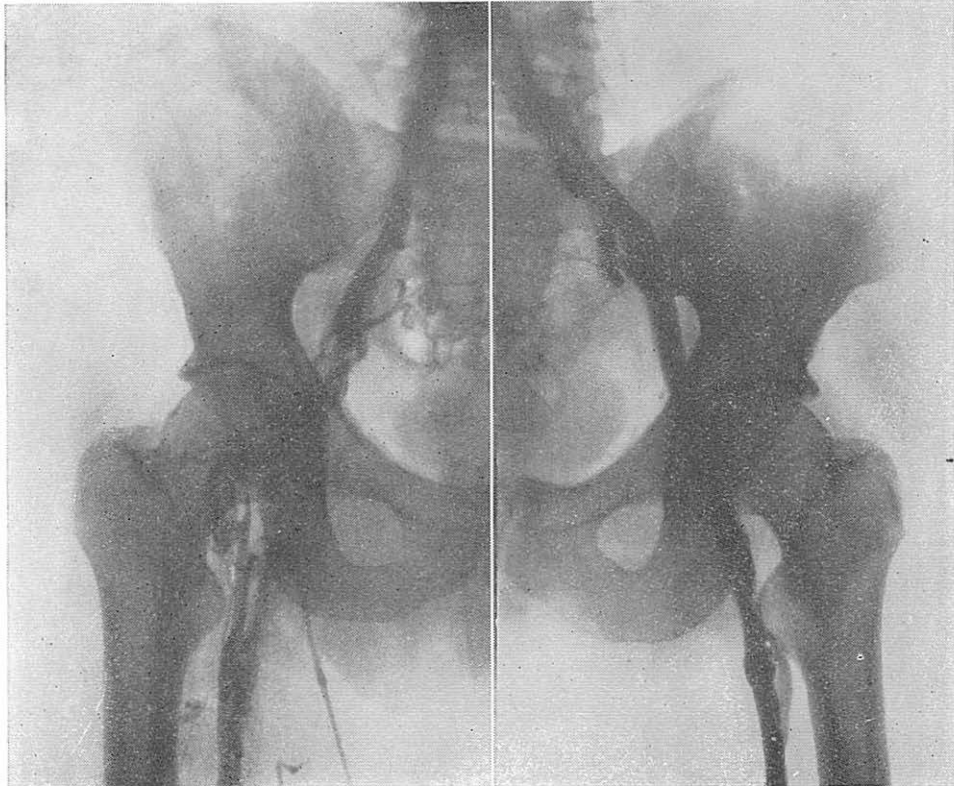


FIG. NÚM. 68. CASO NÚM. 56.—*Síndrome de embolismo pulmonar recidivante después de colecistectomía. Antigua tromboflebitis iliaca externa dcha. con hipercoagulabilidad. Sector venoso izquierdo normal. Ligadura de la v. iliaca externa dcha. debajo de hipogástrica. Curación y normalización de la hipercoagulabilidad.*—Femoroiliocavografía bilateral en dos tiempos. Opacificación incompleta por tromboflebitis antigua en el sector femoroiliaco externo dcho. Normal en el lado izquierdo.

paredes y de la luz venosa dependen situaciones de enlentecimiento, remanso y turbulencia del flujo sanguíneo venoso, que de por sí pueden ser causa de excesiva agregación plaquetaria, adhesividad a la pared y aposición de fibrina.

Tanto en estas situaciones, como en los simples enlentecimientos mecánico-posturales, hay que normalizar el flujo venoso y, si esto no es posible, adoptar medidas terapéuticas contra la agregación y adhesividad plaquetaria y anticoagulantes. Movilizar los miembros de los operados y de las puerperas lo más pronto posible ha dado siempre resultado como método preventivo de las tromboflebitis

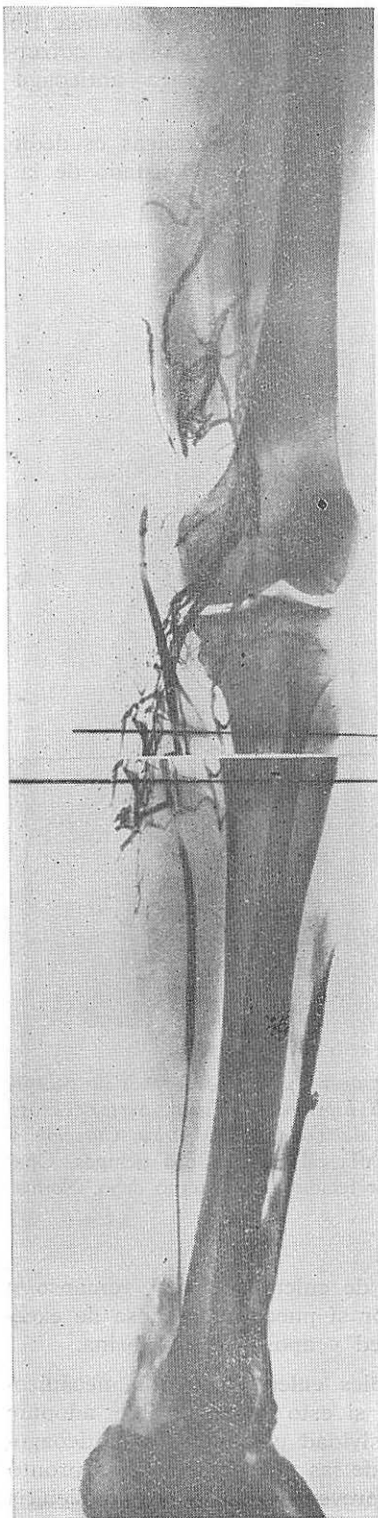


FIG. NÚM. 69. CASO NÚM. 57.—Embolismo pulmonar recidivante. Tromboflebitis tibioperonea izqda. rechaza ligadura venosa proximal. Tratamiento Médico. Evolución ulterior desconocida.—Flebografía global de la extremidad inf. izqda. que demuestra opacificaciones incompletas a nivel tibioperoneo y popliteo por tromboflebitis tibioperonea.

post-operatorias y puerperales; en las demás circunstancias de enlentecimiento sanguíneo también. Más difícil es conocer y corregir remansos y turbulencias por ectasias venosas ignoradas y que son indudablemente causa de tromboflebitis en algunas ocasiones.

No cabe duda que el primer paso a dar para prevenir el embolismo pulmonar es evitar la formación anatomoclínica de la tromboflebitis. Este criterio entra de lleno en la problemática de la angiología preventiva. La colaboración del angiólogo es indispensable.

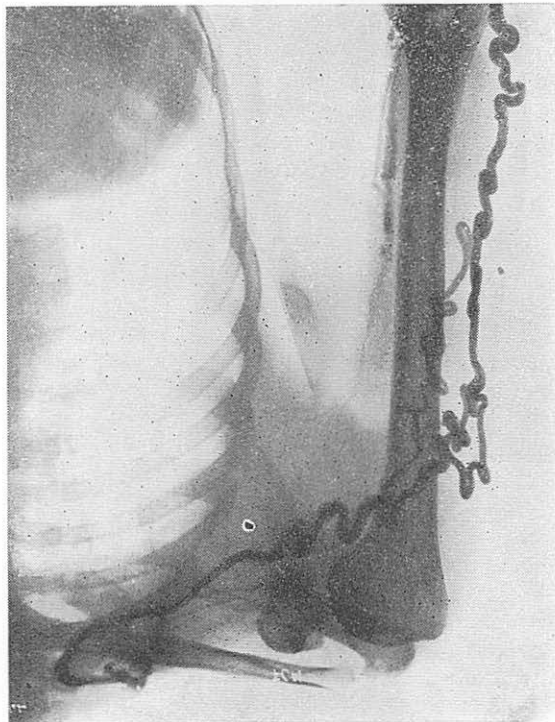


FIG. NÚM. 70. CASO NÚM. 58.—
Tromboflebitis autóctona del miembro superior con historia de embolismo pulmonar hace dos años. Tratamiento médico. Curación.—Flebografía de la extr. sup. izqda. con falta de opacificación de la humeral desde 1/3 medio, de la axilar y de la subclavia. Circulación colateral por la cefálica.

B) VALORACION Y PREVENCIÓN DEL EMBOLISMO PULMONAR EN LAS TROMBOFLEBITIS ACTIVAS CLINICAMENTE CONFIRMADAS

Casi toda la tipificación semiológica de las tromboflebitis debe hacerse a partir de la situación anatomoclínica más frecuente: la del síndrome de «flegmasia alba dolens» por tromboflebitis ilíaca, iliofemorales, femoroilíaca y femoropoplítea, cuyos síntomas son: dolor regional, impotencia funcional, edema, palidez ligeramente cianótica, aumento de temperatura cutánea, turgencia de las venas subcutáneas y aparición de circulación colateral invisible anteriormente. Este síndrome completo, de aparición aguda o subaguda, es inconfundible. Generalmente va precedido de un estado previo de cierta angustia o presentimiento, taquicardia, febrícula, malestar general y regional, en las formas altas disuria. Tal situación, no siempre intensa y completa, puede ser parcial y más o menos atenuada en su proyección clínica. En los miembros superiores, la situación es, en parte, equivalente. En localizaciones venosas más distales, los síntomas y signos son parecidos, sin afec-

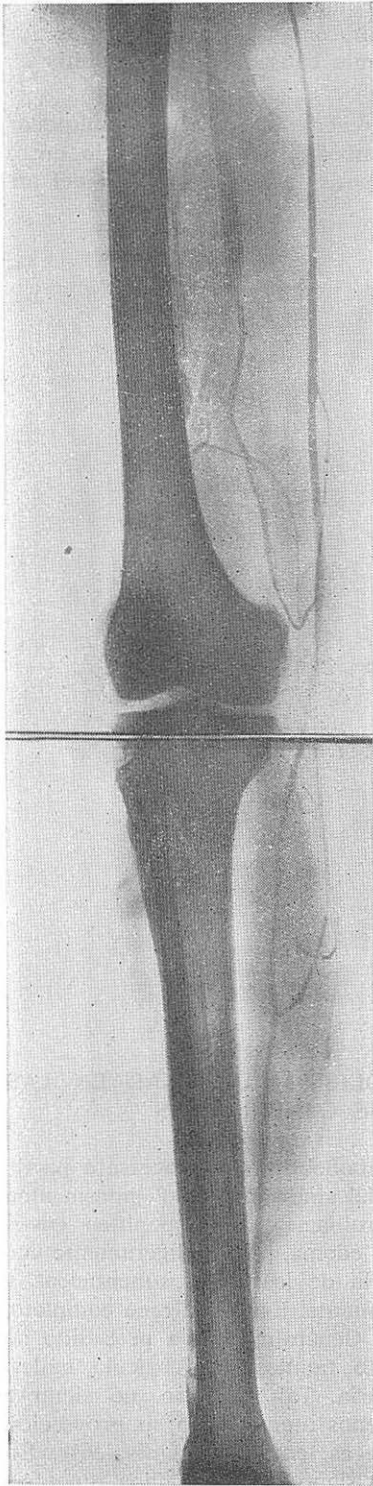


FIG. NÚM. 71.— CASO NÚM. 59.—Embolia pulmonar al quinto día del postoperatorio de una gastrectomía. Tromboflebitis recurrente que se inicia a los cinco años de edad. Tratamiento médico. Biopsia de v. femoral superficial no demostró endoangiítis, sino trombosis simple.—Flebografía del miembro inf. dcho. Tromboflebitis de las venas profundas en toda la pantorrilla, rodilla y tercio inf. del muslo.

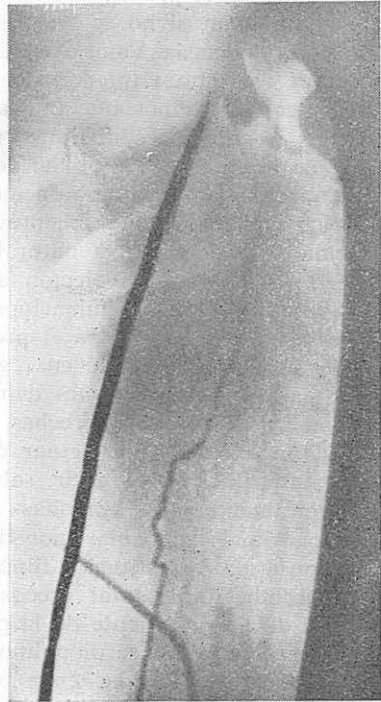
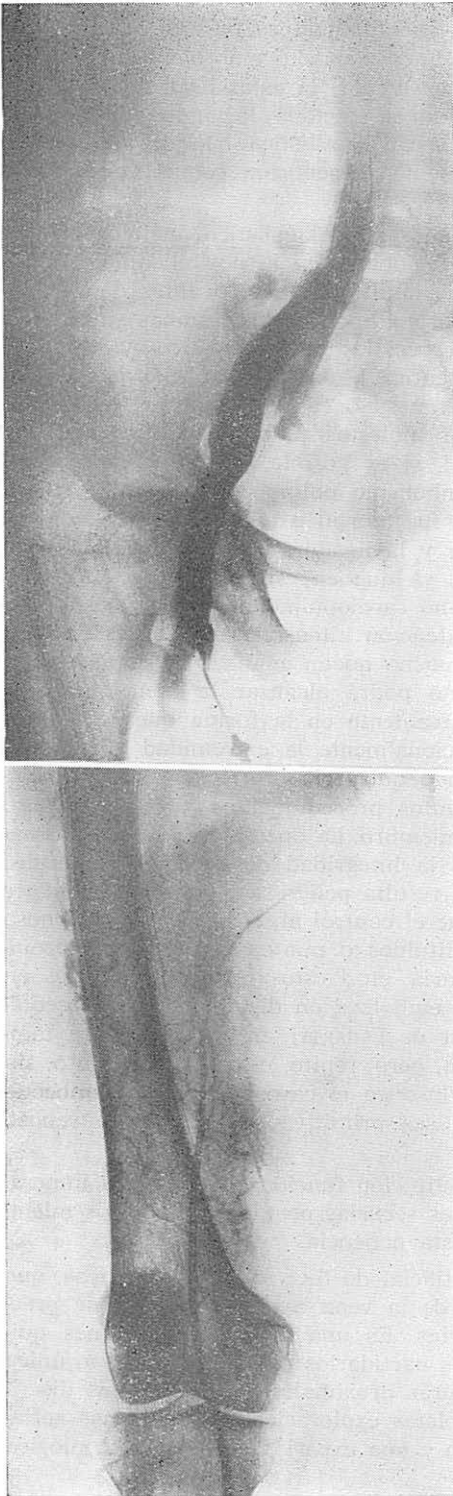


FIG. NÚM. 72. CASO NÚM. 60.—*Embolia pulmonar. Tromboflebitis femoropoplitea recurrente. Bilateral sucesiva. Gamagrafía confirmatoria del embolismo. Ligadura de la v. femoral superficial dcha. e izqda. Curación.—Flebografía popliteofemoroiílica dcha. y femoroilíaca izqda. incompleta. Ausencia de opacificación total de la femoral izqda. y opacificación incompleta popliteofemoral dcha. por tromboflebitis bilateral.*

tar globalmente la extremidad. En raras ocasiones pueden cursar con isquemia distal e incluso gangrena irreversible. Esta eventualidad es más frecuente en la «flegmasia caerulea dolens», en la que, por quedar mucho más bloqueado el drenaje venoso de la extremidad, la cianosis es mayor, la estasis venulocapilar intensa y la circulación arterial muscular y cutánea afectada, llegando a la necrosis en los casos extremos. Ningún caso de nuestra estadística ha quedado consignado, ni referido iconográficamente, ya que no presentaron complicaciones embólicas.

Ante cualquiera de estos casos, confirmados por diagnóstico angiológico, hay que pensar en el problema anatomoclínico regional y en la posibilidad de embolismo pulmonar, si no se ha presentado ya simultáneamente o antes de la eclosión de la flegmasia. Valoradas etiológica y fisiopatológicamente ambas situaciones—y aquí ya habrán intervenido métodos especiales de diagnóstico—y hecho el pronóstico, tendremos que indicar la terapéutica o terapéuticas más adecuadas, con dos orientaciones distintas, pero simultáneas o casi simultáneas, en la mayoría de ocasiones: 1.^a, aliviar los síntomas molestos y restituir la región afectada a su estado anatomofuncional normal, si es posible, para que no queden secuelas postflebíticas, y 2.^a, prevenir el embolismo pulmonar potencial o su repetición, si ya lo hubo, y, naturalmente, no fue mortal o tan grave, que requiera imperativamente la embolectomía pulmonar y la ligadura simultánea de la vena cava inferior, sin discriminaciones previas, ya que en estos casos la operación sobre la cava la practicará el propio cirujano cardiopulmonar. En los casos graves tratados médicamente en régimen de atención intensiva, si la crisis ha sido superada y las exploraciones demuestran que no queda conflicto de hipertensión pulmonar y cavidades derechas, el enfermo podrá alcanzar la atención en la unidad angiológica para actuar discriminativamente en la forma que hemos señalado al principio, es decir, salvando funcionalmente la extremidad y evitando quirúrgicamente otras embolias. Si el método quirúrgico corriente es el del bloqueo proximal—ya hablaremos de los distintos procedimientos—, está un tanto contrapuesto a la restitución funcional del miembro. La operación quirúrgica ideal es la trombectomía total precoz, salvando la integridad de las valvas venosas. Además del inconveniente de la precocidad, resulta peligrosa de embolización per y post-operatoria vía cardiopulmonar, ya que el control absoluto de la luz venosa es difícil, pueden quedar émbolos ya constituidos o puntos de la íntima propicios a la agregación y adhesividad plaquetaria, etc.; estos hechos, frecuentes en cirugía arterial, son controlables por ser la embolización distal y siempre asequible a la tromboembolectomía con el catéter de FOGARTY; en cirugía venosa también es útil el catéter de FOGARTY modificado, pero, repito, el control absoluto, sin riesgo de embolia grave, no es posible, incluso en el caso de que la trombectomía sea muy precoz, la trombosis venosa sea primitiva y el endotelio venoso esté indemne.

La orientación de los tratamientos de restitución funcional regional es imperativa, para disminuir la gran morbilidad de las secuelas postflebíticas de los miembros inferiores, pero no es de interés en esta ponencia.

La ligadura o la plicatura (diafragma artificial de diversas características, que será descrito en capítulo aparte) proximal de la vena cava inferior, puede practicarse sin exploraciones flebográficas previas. Es una de las indicaciones quirúrgicas más frecuentes y existen numerosos partidarios de la misma como única indicación aceptable. Las ligaduras o plicaturas proximales selectivas, más discriminativas, exigen siempre perfectas y completas exploraciones radiológicas seriadas por opacificación, además de un sentido y una experiencia clínica angiológica muy completa.

Los tratamientos médicos son siempre el complemento de los quirúrgicos y deben combinarse muy bien anticoagulantes, antiadhesivos, fibrinolíticos, antiinflamatorios y antibióticos, en cada caso particular de acuerdo con su etiología y las circunstancias y fenómenos fisiopatológicos. También requieren la experiencia del angiólogo.

En fin, la indicación terapéutica preventiva de embolismo pulmonar en los enfermos con síndrome tromboflebítico activo o crónico, está sujeta, en primer lugar, a la valoración del riesgo tromboflebítico; adquirir un criterio seguro a este respecto es difícil, y tomar una decisión, muy comprometido. Sin embargo, el examen de nuestra estadística nos da cifras de mayor a menor frecuencia, clasificadas en grupos etiológicos ya consignados; pero no excluye ninguna situación tromboflebítica de la posibilidad de embolizar. Únicamente podemos afirmar, de manera muy relativa, dos cosas: una, que en las tromboflebitis en las que lo primitivo es la inflamación parietal y lo secundario es la trombosis, las probabilidades de embolia son menores; que la indicación de tratamiento médico exclusivo de 14 de nuestros enfermos, con embolia previa, dio buen resultado (mortalidad, 0), pero hubo mucha suerte, y no es para ser tenido en cuenta. En segundo lugar, a la existencia de embolismo pulmonar previo y reiterado; a pesar de los buenos resultados obtenidos en 14 de nuestras observaciones—per tenecientes a una época de demasiada confianza en la terapéutica anticoagulante—somos partidarios del tratamiento quirúrgico preventivo, con ligadura proximal de la vena cava o selectiva a niveles más distales. En nuestra estadística consignamos siete enfermo, a los que se les indicó formalmente la ligadura proximal y no lo aceptaron: tres fallecieron al poco tiempo, de embolia pulmonar masiva, a pesar del tratamiento médico correcto. No insisto más después de las dos consideraciones anteriores y afirmo que, personalmente, no he adquirido un criterio suficientemente firme a este respecto para poder aconsejar, ya que podría caer en el error de dogmatizar sin razones irrefutables.

Hay que advertir que en cualquier situación de tromboflebitis activa el control analítico de coagulabilidad sanguínea, aplicado reiteradamente, es aconsejable, tanto para controlar el riesgo embolígeno—siempre cambiante—como corregir la terapéutica anticoagulante, excesiva o insuficiente.

C) Ante un cuadro clínico de embolismo pulmonar confirmado o dudoso, sin síndrome tromboflebítico evidente, la ejecutoria clínica que acabamos de considerar es diferente, pues la fenomenología se presenta en fases invertidas. Primero se plantea el diagnóstico de embolia pulmonar, valorando síntomas y signos cardiocirculatorios y pulmonares; para ello, neumólogos y cardiólogos manejan métodos exploratorios especiales, que por su experiencia podrán interpretar correctamente: radiografía torácica, ECG, gammagrafía pulmonar, estudios hemodinámicos y fisiopatológicos, cardioarteriografía pulmonar. El hematólogo investiga la coagulabilidad sanguínea. Por último, recurrirán al angiólogo, para investigar y localizar el o los focos tromboflebíticos productores de émbolos. Conjuntamente, el embolismo pulmonar activo será tratado con embolectomía pulmonar, si el corazón pulmonar agudo así lo requiere, y, sobre la marcha, se decidirá y aplicará el tratamiento quirúrgico preventivo de nuevas embolias, por ligadura o plicatura de la vena cava inferior u otros métodos más selectivos, que vamos a referir brevemente.

Se utilizan cuatro tipos de *intervenciones quirúrgicas*, cuya finalidad es impedir que de un foco de trombosis intravenosa se desprenda uno o varios tromboémbolos, que migrando hacia el corazón derecho y las arterias pulmonares, provoquen un síndrome de embolia pulmonar de cualquier tipo; otras finalidades

de alguna de estas intervenciones profilácticas del embolismo pulmonar son: el tratamiento precoz de los síndromes regionales que la tromboflebitis y la flebotrombosis provocan, así como prevenir las desagradables secuelas de la insuficiencia venosa postflebitica y posttrombótica en las extremidades inferiores.

1. La operación más antigua es el *ligadura venosa proximal* al foco tromboembolígeno intravenoso, una vez localizado clínica y, en ocasiones, flebográficamente, su situación y su límite superior; en cualquier caso, esta localización deberá ser meticulosamente «verificada» durante el acto operatorio, incluso por flebotomía exploradora, para evitar el desprendimiento operatorio de un trombo péndulo seccionado por la propia ligadura, que inevitablemente provocaría una embolia pulmonar, que es precisamente lo que dicha intervención trata de impedir. Esta intervención bloquea totalmente la luz venosa entre el foco de trombosis y el corazón.

2. LERICHE aconsejó, que en vez de practicar la ligadura venosa proximal simple, se practicara la doble ligadura con sección total intermedia de la vena, *flebotomía circular proximal*, o bien la *flebotomía proximal*, de unos centímetros de vena, por encima del foco venoso tromboembolígeno. Ambos métodos tienen la doble finalidad de impedir, por bloqueo total, la migración de un émbolo hacia las pulmonares y atenuar, mediante la interrupción quirúrgica de la red simpática perivenosa, origen de los reflejos vasoconstrictores venovenosos y venoarteriales, los desagradables síntomas regionales de la fase aguda de las flegmiasias regionales, tales como dolor, impotencia funcional, edema, sudoración, isquemia, etc.

3. En la actualidad, el método quirúrgico ideal, si puede practicarse durante las primeras horas de formación de la flebotrombosis, es la *trombectomía completa controlada*, es decir, la extracción total del trombo intravenoso a través de una o varias flebotomías, mientras por maniobras adecuadas de localización del límite superior de la trombosis y bloqueo temporal se impide estrictamente la migración operatoria de un tromboémbolo hacia el corazón. La finalidad de esta intervención es triple: *a)* suprime la posibilidad de embolia pulmonar al eliminar los trombos; *b)* cura rápidamente el síndrome regional de flegmiasia de cualquier clase, al restituir el flujo venoso; y *c)* previene la insuficiencia venosa posttrombótica, pues al ser practicada precozmente, evita las lesiones irreversibles de las paredes y de las válvulas venosas.

4. Otras operaciones preconizadas últimamente por algunos cirujanos, son aquellas que, sin interrumpir totalmente el flujo venoso entre el foco trombógeno intravenoso y el corazón, tratan de evitar el paso de tromboémbolos de tamaño peligroso, mediante aplicación de puntos de colchonero en la vena cava o aplicación de un clamp externo de materia plástica que estreche la luz venosa sin interrumpir el flujo por completo. Estas intervenciones, como la primera, sólo tienen la finalidad de bloqueo, aquí parcial, al paso de los tromboémbolos; a mi juicio, presentan el inconveniente de que no sólo pueden agravar el síndrome de flegmiasia, por estímulos reflejos al irritar la pared venosa y su vecindad, sino que no sirven para evitar las embolias pequeñas repetidas y las microembolias sépticas. Preferimos la ligadura.

5. Combinar los dos últimos.

Una vez conocidas las diversas intervenciones quirúrgicas que previenen el embolismo pulmonar, cabe preguntarse, ¿cuándo está indicado el tratamiento quirúrgico profiláctico de la embolia pulmonar?; y si está indicado, ¿qué tipo de intervención hay que elegir?

Ante una tromboflebitis séptica, como foco de sepsis de primer orden, en que la asociación de tratamientos, antibacteriano, anticoagulante y antiinflama-

torio, resulte inoperante, es indiscutible la indicación de bloqueo venoso quirúrgico completo del foco tromboflebítico, mediante ligadura proximal simple, flebotomía o flebectomía proximal, de preferencia esta última.

Ante una flebotrombosis, en que esté contraindicado el tratamiento anticoagulante o éste resulte difícilmente controlable, es aconsejable la práctica del bloqueo proximal o de la trombectomía controlada durante las primeras horas.

Por último, también están indicadas dichas operaciones profilácticas de nuevas embolias, siempre que ya se haya producido la embolia pulmonar, a pesar del tratamiento médico, o antes del mismo. Cuando la embolia pulmonar ha sido grave y da tiempo, se procederá antes al tratamiento quirúrgico activo de la embolia pulmonar, previa localización topográfica en los sistemas arteriales pulmonares. En esta última circunstancia de indicación, la dificultad se presenta cuando la embolia pulmonar es el primer síntoma o complicación de una flebotrombosis asintomática y, por lo tanto, ignorada, pues será preciso localizar el foco trombógeno, cosa no siempre fácil y, a veces, imposible.