

UNA ETAPA EN EL CAMINO DE LA INSUFICIENCIA RESPIRATORIA HACIA EL COR PULMONALE: LA HIPOTONIA TRAQUEOBRONQUIOTRONCULAR

Por los Dres. JOSÉ ZAPATERO, J. L. SERRANO, F. GARCÍA MORENO, G. TORRES
E. TATAY

SERVICIO DE APARATO RESPIRATORIO DEL HOSPITAL PROVINCIAL

Profesor JOSÉ ZAPATERO

Madrid

Con KERTES creemos debe hablarse de disquinesia traqueobronquial cuando las variaciones de la luz de la tráquea o de los bronquios grandes, en el curso de los dos tiempos de la respiración, se apartan de lo normal.

De los dos tipos de disquinesias existentes: hipertónicas, propias del asma y de ciertas afecciones inflamatorias, e hipotónicas, apenas vamos a ocuparnos sólo de estas últimas. A veces ambas manifestaciones disquinéticas aparecen en el mismo enfermo, y tanto en las hipertónicas como en las hipotónicas, tiene lugar una disminución del diámetro de tráquea y grandes bronquios mayor de la que normalmente se produce con ocasión de la tos y la espiración forzada. Esto, no obstante, se admite existe una hipertonia en el asma y estados afines, por el mayor relieve que, a la observación broncoscópica, presentan los pliegues longitudinales a lo largo de la tráquea y bronquiotroncos y por la disposición radiada de los mismos a nivel de los ostium lobares y segmentarios, pero cabe pensar, creemos nosotros, que ello está exclusivamente determinado por el hipertono de la muscularis mucosae sin que necesariamente haya de existir hipertonia de la musculatura intercartilágnea.

En el grupo de las hipotonías, habrían de distinguirse, de una parte, el llamado *prolapso* determinado por la pérdida de elasticidad de la pared posterior de la tráquea y bronquios principales, o síndrome de LEMOINE, HERZOG, NISSEN y de otra, el *colapso* traqueobronquial debido a la pérdida de rigidez de la totalidad de las estructuras que integran la pared traqueal. Al lado de estos dos estados de hipotonía dinámica, pensamos nosotros que debe ser estudiado el síndrome de MOUNIER-KUHN o de la *traqueobronquiomegalia* en el que junto a la hipotonía solamente revelable con ocasión de la espiración forzada existiría una situación permanente de flaccidez. Al lado de estos tres síndromes de *hipotonía maior colapso*, *prolapso* y *megalía* habrían de ser considerados todos aquellos casos de *hipotonía minor*, en los que la alteración viene dada por producirse una mengua exagerada de las luces traqueobronquiales, con ocasión de la espiración forzada.

Normalmente las luces de tráquea y grandes bronquios se angostan en la espiración forzada y en la espiración fusiva, como anteriormente hemos indicado, y ello es debido a estar sometidas las paredes de estos conductos a un régimen de presión mayor en el exterior (presión *intratorácica*), que el que reina en el interior

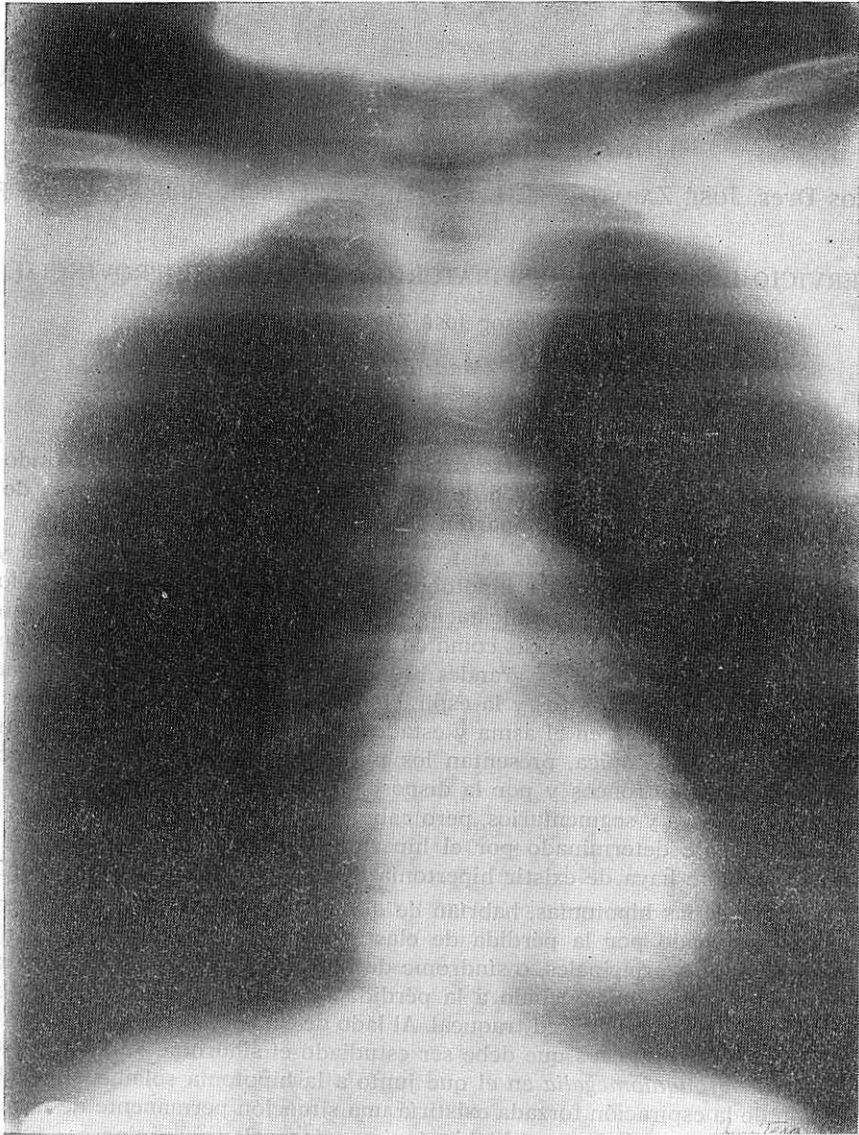


Gráfico 1

Normalmente las luces de tráfego y grandes propulsores se encuentran en la espiración forzada y en la espiración forzada, como anteriormente hemos indicado y ello es debido a estar sometidas las paredes de estos conductos a un régimen de presión mayor en el exterior (presión atmosférica), que el que reina en el interior.

de los mismos (presión *intra*bronquial), dando lugar a un aumento de la llamada presión *trans*mural.

Durante la espiración forzada, aumenta la presión intratorácica y la intra-bronquial. La intratorácica se reparte por igual y alcanza el mismo nivel en las distintas zonas. La presión intra-bronquial espiratoria, en cambio, disminuye progresivamente desde los ductos alveolares a la glotis.

La presión transmural donde alcanza, por lo tanto, su mayor intensidad es en la tráquea ya que a esta altura el desnivel de presión existente entre la presión intra-bronquial y la intratorácica, alcanza un máximo valor.

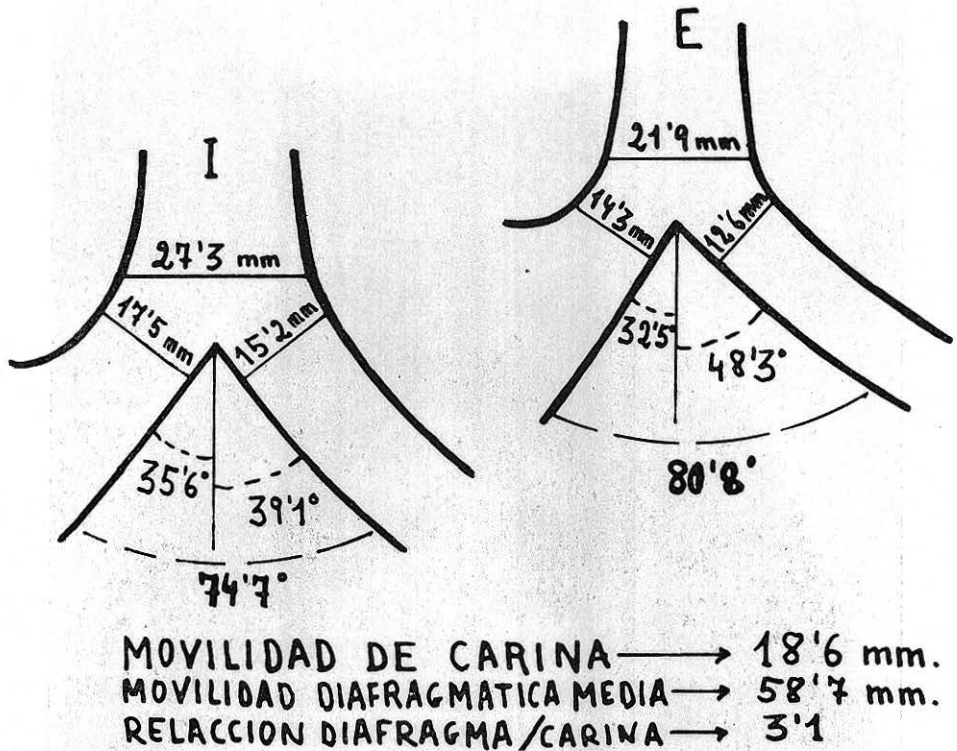


Gráfico 3

La profusión de la parte membranosa, sólo puede diagnosticarse en broncoscopia. La traqueomalacia puede ser diagnosticada broncoscópica y radiológicamente, pero para el resto de las hipotonías no cabe más diagnóstico que el radiológico y precisan para ello hacer una radiografía, mejor una tomografía, en inspiración y en espiración forzadas, por lo cual pasan desapercibidos siempre, de no acompañarse de una megatráquea y aún así.

Valiéndonos de una técnica original, concebida en un principio para estudiar la movilidad de carina, hemos podido observar una serie de hipotonías traqueobronquiales que de no haber recurrido a esta técnica, nos hubiesen pasado desapercibidas. Con la técnica citada, que hemos dado en llamar carinobroncometría, hemos estudiado unos 130 casos, pero a los fines estadísticos, sólo hemos podido considerar

Jose Antonio Ullacia

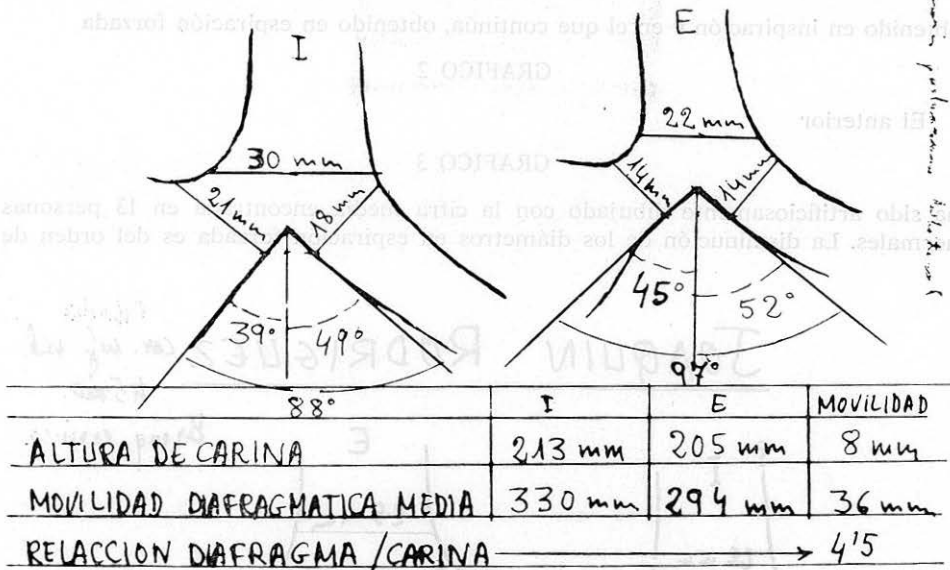


Gráfico 4

Luis Jimenez Manchón

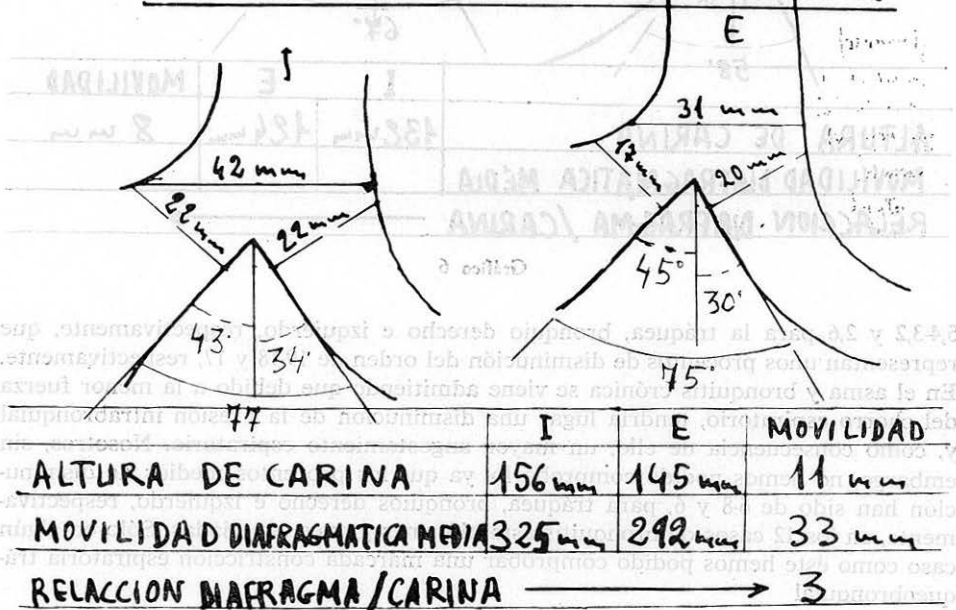


Gráfico 5

para esta comunicación 104 casos. Se trata de una técnica sencilla, con la que se consiguen imágenes muy limpias, como ustedes podrán observar en el

GRAFICO 1

obtenido en inspiración y en el que continúa, obtenido en espiración forzada

GRAFICO 2

El anterior

GRAFICO 3

ha sido artificiosamente dibujado con la cifra media encontrada en 13 personas normales. La disminución de los diámetros en espiración forzada es del orden de

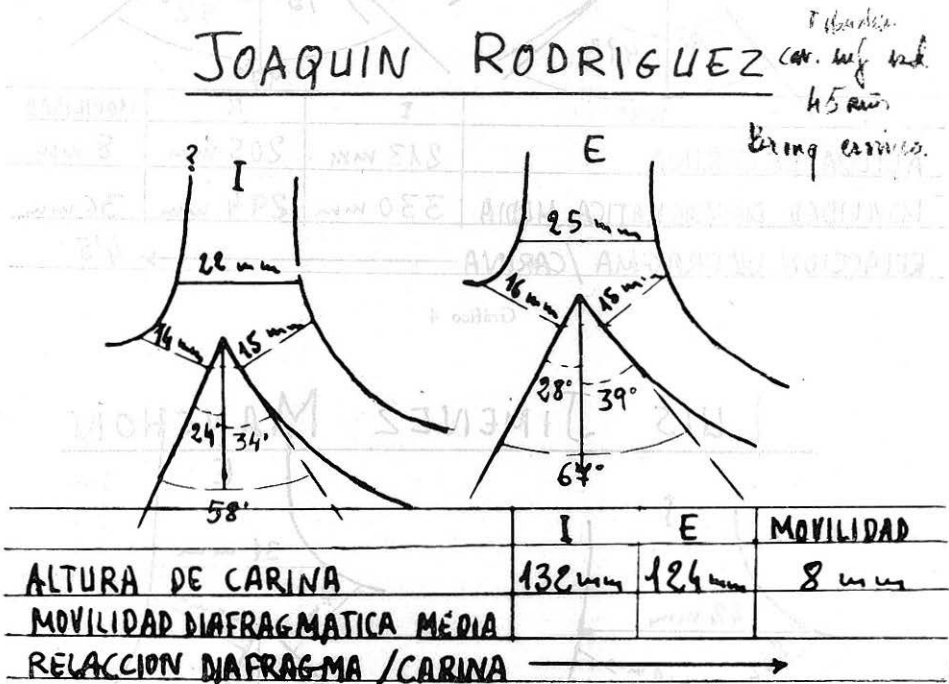


Gráfico 6

5,4,3,2 y 2,6 para la tráquea, bronquio derecho e izquierdo, respectivamente, que representan unos porcentos de disminución del orden de 19-18 y 17, respectivamente. En el asma y bronquitis crónica se viene admitiendo que debido a la menor fuerza del chorro espiratorio, tendría lugar una disminución de la presión intrabronquial y, como consecuencia de ello, un mayor angostamiento espiratorio. Nosotros, sin embargo, no hemos podido comprobarlo, ya que los porcentos medios de disminución han sido de 6-8 y 6, para tráquea, bronquios derecho e izquierdo, respectivamente, en los 12 casos de bronquitis asmáticas graves estudiadas. Sólo en algún caso como éste hemos podido comprobar una marcada constricción espiratoria tráqueobronquial

GRAFICO 4

**Nuevo
complejo molecular
de síntesis**

ATRIUM

la calma exterior
por
la paz interior

Cada comprimido de ATRIUM contiene 100 mg. de complejo molecular valorado en Febarbamato, 50 mg. Difebarbamato, 35 mg. y Fenobarbital, 15 mg. enriquecido con 5 mg. de vitamina B₆.

Dosis medias, ½ - 1 comprimido, 2 - 4 veces al día.

Envase con 30 comprimidos.

ANSIOLITICO - TRANQUILIZANTE - ANTIDISTONICO
sin carácter hipnótico

SEDANTE PSICOMOTOR Y MIORRELAJANTE SUAVE,
específicamente útil en cuadros de agitación y tensión

ANTITREMORICO SELECTIVO,
de gran valor en temblor senil, tóxico, alcohólico, basedowiano.



LABORATORIOS FARMACEUTICOS

MADRID - BARCELONA

En cambio, los diámetros medios eran en bastante mayores que en los normales y en cuatro casos se trataba de auténticas megalias con diámetro de tráquea por encima de los 40 milímetros.

GRAFICO 5

Entre los 104 casos sólo hemos registrado otras dos megatráqueas y ello fue en dos tuberculosos pulmonares que, además, padecían sendas bronquitis asmáticas. En siete enfermos con bronquitis asmática, cuatro de ellos con cor pulmonale y todos con formas severas de insuficiencia respiratoria, hemos registrado en la traqueobroncometría un ensanchamiento paradójico de la tráquea en espiración forzada

GRAFICO 6

que en un principio no fuimos capaces de interpretar, pero que actualmente pensamos están motivadas por el hecho de surgir una estenosis funcional en la tráquea cervical, con ocasión de la espiración forzada, ya que los modernos estudios de cinematografía han puesto de relieve cómo esta zona de la tráquea, aunque no expuesta a la presión intratorácica, puede ser comprimida por ambas cúpulas pulmonares o aparecer a su nivel acabalgamientos o desviaciones de la tráquea en trayecto que equivaldrían a una estenosis. Así como por encima de toda estenosis existe un régimen de hipopresión que da lugar a un colapso exagerado del tubo respiratorio, y ello lo hemos podido comprobar en el cáncer bronquial en más de una ocasión, inmediatamente de toda estenosis existiría un régimen de hipopresión.

RESUMEN

Aparte los síndromes de prolapso y colapso traqueobronquio-malácico, existiría un síndrome de hipotonía tráqueo bronquial propio de las bronquitis crónicas, exclusivamente descubrible en la exploración radiológica traqueobroncométrica, que no solamente puede manifestarse, dando lugar a un mayor colapso espiratorio, de los grandes conductos respiratorios, sino también por una dilatación paradójica de los mismos.

Esto último, aspecto un tanto singular y que no hemos tenido ocasión de ver descrito, aparecería solamente en bronquíticos inveterados con grave insuficiencia respiratoria, en muchos casos acompañada ya de cor pulmonale. En este tipo de enfermos aparece igualmente la megalia traqueobronquial con alguna frecuencia. Más que de síndromes raros se trata de manifestaciones desconsideradas. No se ven porque no se mira hacia ellas. Se trata de alteraciones que de poder ser recogidas son muy orientadoras, a nuestro juicio, para el clínico. La capacidad de expectoración de una tráquea que no es capaz de constreñirse, con ocasión de la tos, debe estar seriamente comprometida, ya que lo que podríamos llamar expulsabilidad traqueal, es directamente proporcional a la energía dinámica del chorro espiratorio de la tos, y al grado de obstrucción que es capaz de alcanzar el conducto en el momento de la tos. El síndrome de hipotonía dinámica descrito, al igual que el estático o persistente de la megalia, representa, a nuestro juicio, una etapa más, pero muy importante, en el calvario del bronquítico crónico en su marcha de miserable respiratorio hacia el cor pulmonale.