

HIPOPLASIA Y DISGENESIA PULMONAR EN HERMANOS

Por los doctores A. Rodríguez Rebollo y J. Montero

(Avila)

A pesar de su limitada experiencia broncoscópica y broncográfica, uno de nosotros (Doctor RODRÍGUEZ REBOLLO) ha tenido la oportunidad de observar un número relativamente importante, en relación a su frecuencia, de malformaciones broncopulmonares mayores.

En 1952 hacíamos broncoscopia a una joven de diecinueve años, de la provincia de Avila, con imagen radiográfica de fibrotórax izquierdo, y pudimos apreciar la ausencia de carina, bifurcación traqueal y árbol bronquial izquierdo. Completado su estudio, a indicación nuestra, en el Centro de Colapsoterapia, de Madrid (director doctor ALIX), fue publicado por SORIA, REBOLLO y ALIX en la Revista de Enfermedades del Tórax, en 1954, número 9, con el diagnóstico de Agenesia pulmonar izquierda.

En diciembre de 1960 ingresaba en el Sanatorio de Santa Teresa (Avila), de nuestra dirección, un joven de veintidós años, de la provincia de Badajoz, con imagen parecida a la de la enferma anterior, y su broncoscopia nos mostró que el bronquio principal izquierdo terminaba a menos de un centímetro de la carina en un fondo de saco con mucosa normal en la que se dibujaban tres pequeños puntitos como divertículos ciegos. Este caso, que por tener un rudimento bronquial diagnosticamos de Aplasia pulmonar izquierda, fue publicado por nosotros con nuestro colaborador doctor TEJADO, igualmente en la Revista de Enfermedades del Tórax, año 1961, número 39.

Y en ese mismo año (1961) observamos los dos casos objeto de la presente comunicación, que hemos calificado de Hipoplasia con Disgenesia pulmonar, malformación considerada más rara que la Agenesia y Aplasia total de un pulmón, y que estimamos excepcional por presentarse con características concordantes en dos hermanos no gemelos.

Naturales de Serranillos, pueblo de la Sierra de Gredos, son hijos de padres no consanguíneos que, además de dos abortos, habían tenido seis hijos, tres varones y tres hembras, de los que el mayor murió, durante el Servicio Militar, de meningitis tuberculosa. Son la tercera y quinto los afectos de la malformación y su constitución hipoplásica contrastaba con el desarrollo normal de padres y restantes hermanos.

María H., la primera que vimos en la consulta del Dispensario, tenía en aquella fecha (agosto de 1961) veintitrés años de edad; desde su nacimiento mostró escaso desarrollo físico, mentalmente normal, menarquía a los dieciocho años.

Desde su infancia, procesos respiratorios recidivantes, hemópticos frecuentemente, febriles en ocasiones, que dieron lugar a un diagnóstico de tubercu-

losis y sucesivos tratamientos tuberculostáticos en servicio hospitalario en que ingresó.

Talla, 1,39 metros; peso, 30 kilogramos; perímetro torácico espiratorio, 60 centímetros; inspiratorio, 64 centímetros, sin asimetría torácica; respiraciones, 24; pulsaciones, 84. Tensión arterial: máxima, 10; mínima, 6. Latido cardíaco visible en zona interescapulovertebral izquierda a la altura de la punta de escápula, donde se auscultan tonos cardíacos puros y hay matidez y abolición de murmullo vesicular.

Velocidad de sedimentación: 71-92. Recuento y fórmula leucocitaria normal. Baciloscopia repetidamente negativa.

Radiografías.

Diapositiva núm. 1.—En anteroposterior, tórax infantil bien conformado en sus partes óseas y diafragma. Columna vertebral al descubierto sin imagen mediastínica. Campo pulmonar derecho normal. En territorio superior de hemitórax izquierdo se observa tráquea desviada, bronquio principal izquierdo, opacidad paratraqueal y claridades de contorno irregular; en el territorio inferior, sombra densa y homogénea.

Diapositiva núm. 2.—Radiografía transversa, que ha resultado algo oblicua, muestra una gran ventana mediastínica anterior y la silueta cardiovascular rechazada hacia atrás.

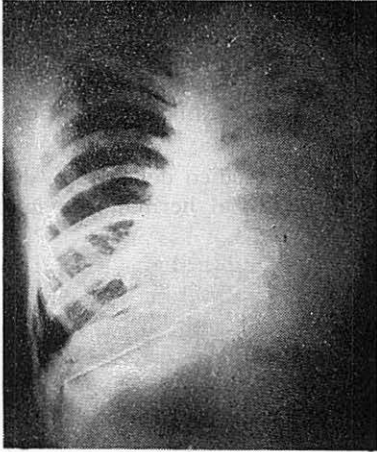
Broncoscopia.—Laringe y tráquea infantil, desviada a la izquierda, carina normal; en árbol bronquial derecho no se aprecian anomalías. Bronquio principal izquierdo de menor diámetro aparece lleno de exudado purulento con estrías sanguinolentas que no aspiramos por temor a hemoptisis y nos impide continuar la exploración.

Broncografía.—En otra sesión, previa preparación con antibióticos y hemostáticos, se hace broncografía y en proyección anteroposterior (diapositiva número 3) se ve la bifurcación desviada a la izquierda, bronquio descendente izquierdo terminado a los pocos centímetros en un fondo de saco inferior y una prolongación lateral, horizontal, de escaso calibre y aspecto moniliforme. En la proyección oblicua anterior izquierda (diapositiva núm. 4) se puede apreciar la situación posterior del muñón bronquial, en especial de la prolongación rudimentaria, delgada, arrosariada. Aunque no ha penetrado nada de contraste en él, se pone de manifiesto el sistema quístico del territorio superior.

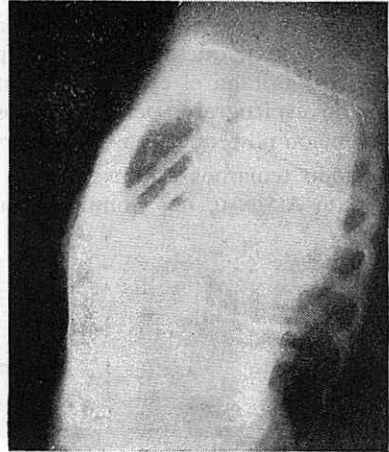
Tomografías.—Presentamos sólo un plano posterior (diapositiva núm. 5) en que se ve el fondo de saco bronquial inferior y las ramificaciones bronquiales lateral y ascendente hacia las formaciones quísticas, y otro plano anterior (diapositiva núm. 6) en que se puede observar la penetración en el hemitórax izquierdo de dibujo vascular procedente del lado opuesto.

Electrocardiograma.—Las derivaciones de extremidades presentan el eje eléctrico ventricular rotado intensamente a la derecha, a unos 135 grados. Las derivaciones precordiales registran los potenciales izquierdos en la pared posterior del tórax, en relación con la posición anatómica del corazón (lámina 1).

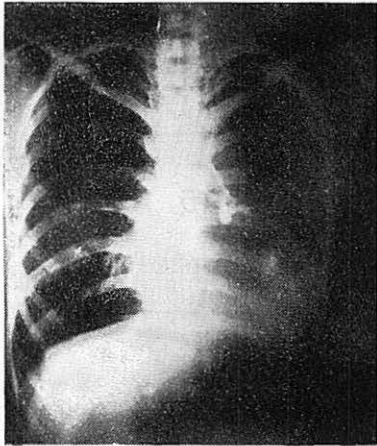
Con estos datos y prescindiendo en este momento de consideraciones diagnóstico-diferenciales, sentamos el diagnóstico de una anomalía congénita del sistema broncopulmonar izquierdo, cuyas características serían: hipoplasia bronquial, aplasia del lóbulo inferior y posiblemente de la llingula y disgenesia de varios segmentos del lóbulo superior con formaciones quísticas que podrían ser bronquiectasias alveoloagénicas o quistes pulmonares.



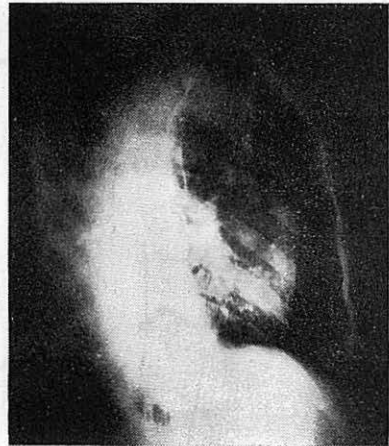
Núm. 1



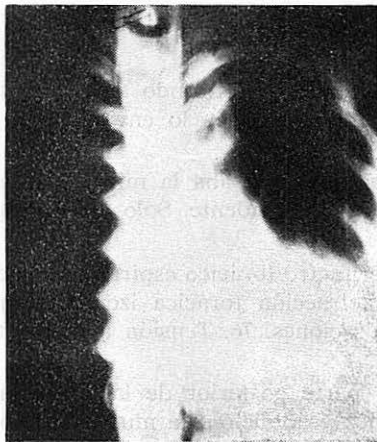
Núm. 2



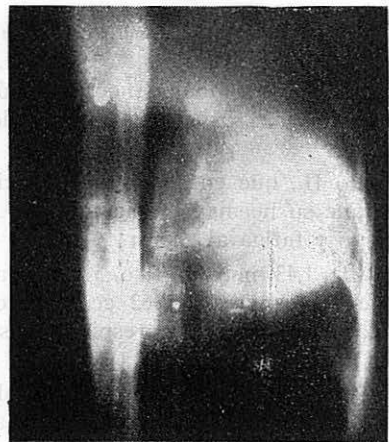
Núm. 3



Núm. 4



Núm. 5



Núm. 6

Sobre esta anomalía congénita se ha desarrollado un síndrome respiratorio de tipo bronquiectásico, supurativo y hemóptico que, a nuestro juicio, después de una observación prolongada bajo tratamiento médico, justificaba una neumonectomía, que fue realizada por uno de los comunicantes (doctor MONTERO). Nos faltaba el estudio funcional respiratorio, por no disponer en aquella fecha de espirógrafo, pero teníamos el convencimiento clínico de que con la intervención no reduciríamos sus reservas respiratorias.

Cuando teníamos en observación a la paciente, el médico del pueblo, doctor CELEDONIO ALFONSO, nos comunicó que había explorado al hermano de la mis-

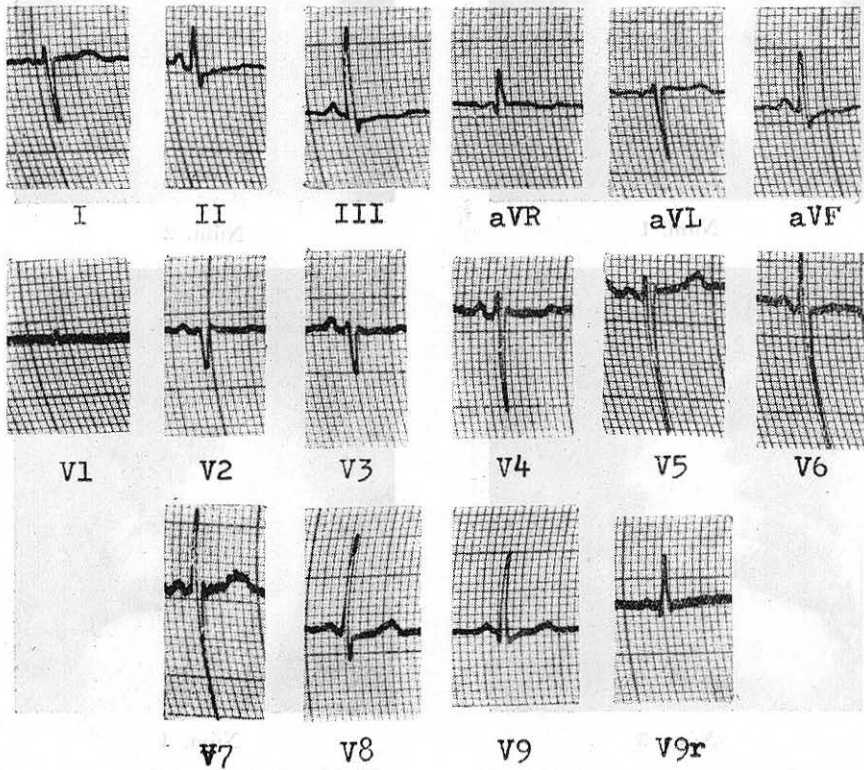


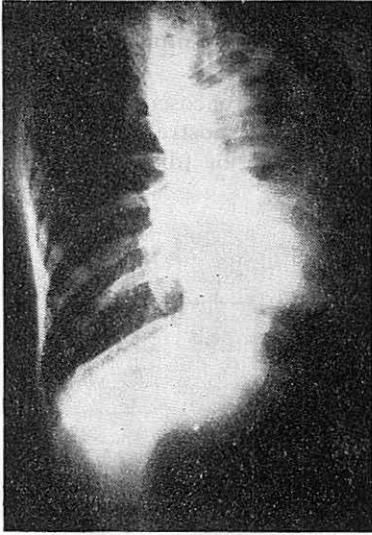
Lámina 1.^a —Electrocardiograma de María H.

ma, que poseía análoga constitución hipoplásica, encontrando datos clínicos que permitían sospechar tratarse de caso idéntico, y nos lo enviaba para su estudio.

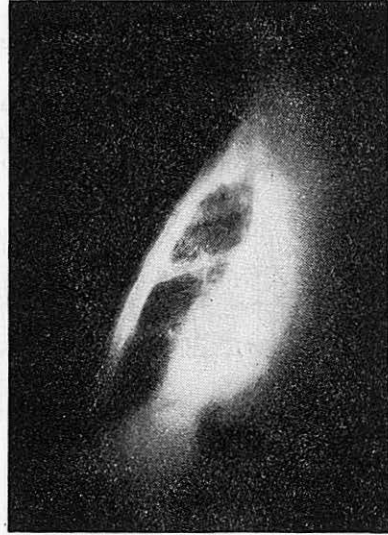
Julio H., que entonces tenía diecinueve años, presentaba la misma constitución que su hermana y, además, un retraso mental evidente. Sólo refiere algún catarro y fatiga al correr.

Talla, 1,43 metros; peso, 31 kilogramos; perímetro torácico espiratorio, 60 centímetros; inspiratorio, 62 centímetros, con retracción torácica izquierda apreciable a la inspección; respiraciones, 20; pulsaciones, 76. Tensión arterial: máxima, 10; mínima, 6,5.

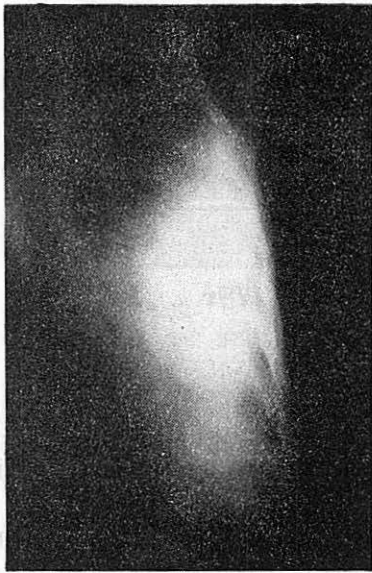Latido cardíaco visible y palpable en la parte posterior de la axila, en la que, así como en plano posterior, hay matidez y abolición de murmullo. Sopro



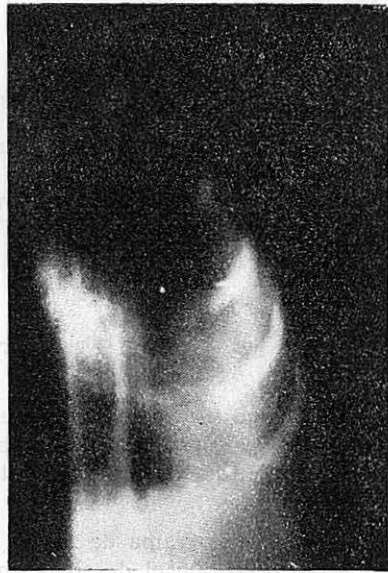Núm. 7



Núm. 8



Núm. 9



Núm. 10

bronquial en supraespinosa y algunos crepitantes en interescapulovertebral izquierdas.

Las radiografías son muy parecidas a las de la hermana, con algunas diferencias en las partes óseas. La anteroposterior (diapositiva núm. 7) muestra escoliosis y retracción hemitorácica izquierda. En la transversa (diapositiva número 8) vemos la gran ventana mediastínica anterior y la situación posterior del corazón.

Por falta de colaboración del paciente no hicimos broncoscopia ni broncografía, considerando, por otra parte, suficientemente demostrativas las tomografías, de las que presentamos dos planos, uno posterior (diapositiva núme-

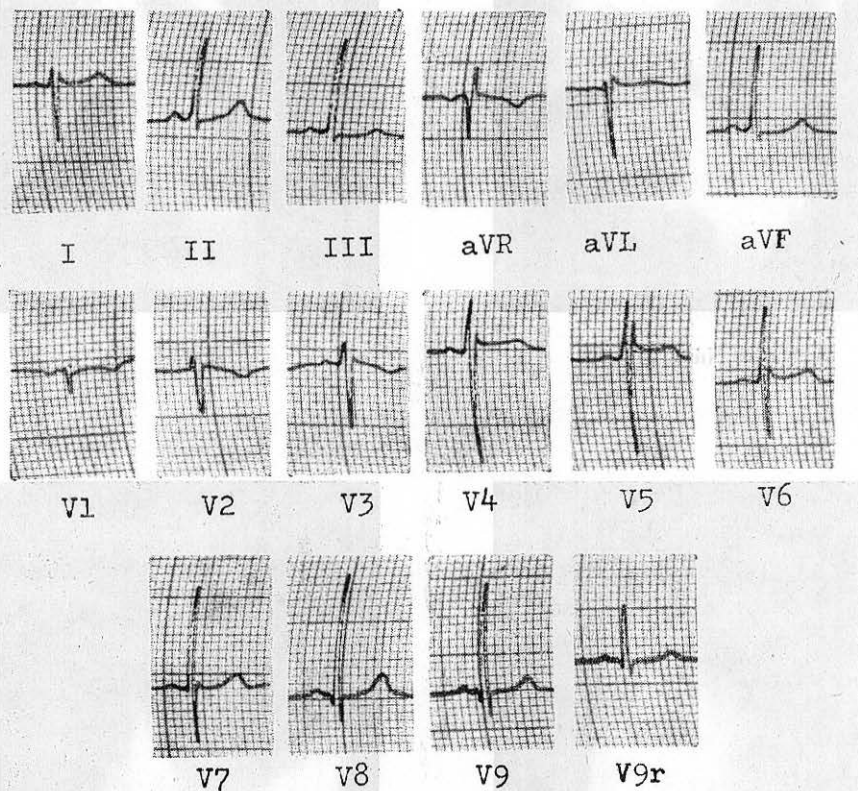
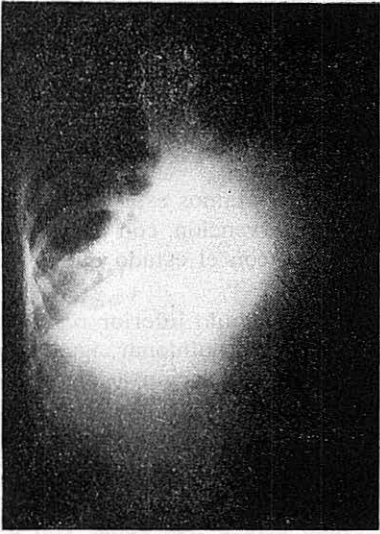


Lámina 2.^a.—Electrocardiogra de Julio H.

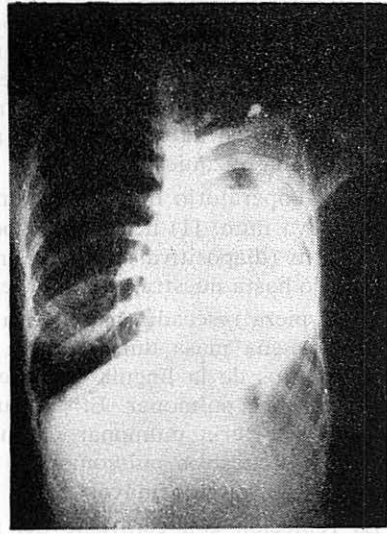
ro 9), en el que se ven las imágenes quísticas superiores y la opacidad de las bases con ausencia de claridades bronquiales, y un plano anterior (diapositiva núm. 10), en que se observa el dibujo vascular penetrando del lado derecho al izquierdo.

El electrocardiograma de Julio (lámina 2) muestra menor rotación derecha del eje eléctrico que el de su hermana, y en las derivaciones precordiales los potenciales izquierdos están menos desviados hacia atrás.

Parece, pues, que las deformaciones secundarias afectan más a las partes óseas y de pared y menos a las mediastínicas que en la hermana, pero es in-



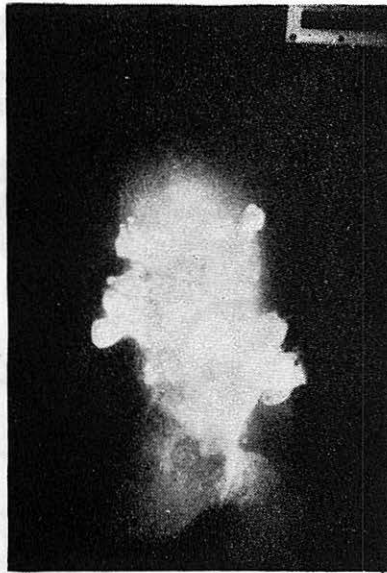
Núm. 11



Núm. 12



Núm. 13



Núm. 14

dudable que la malformación fundamental broncopulmonar es la misma en los dos hermanos.

De la de María podemos ofrecerles detalles más objetivos.

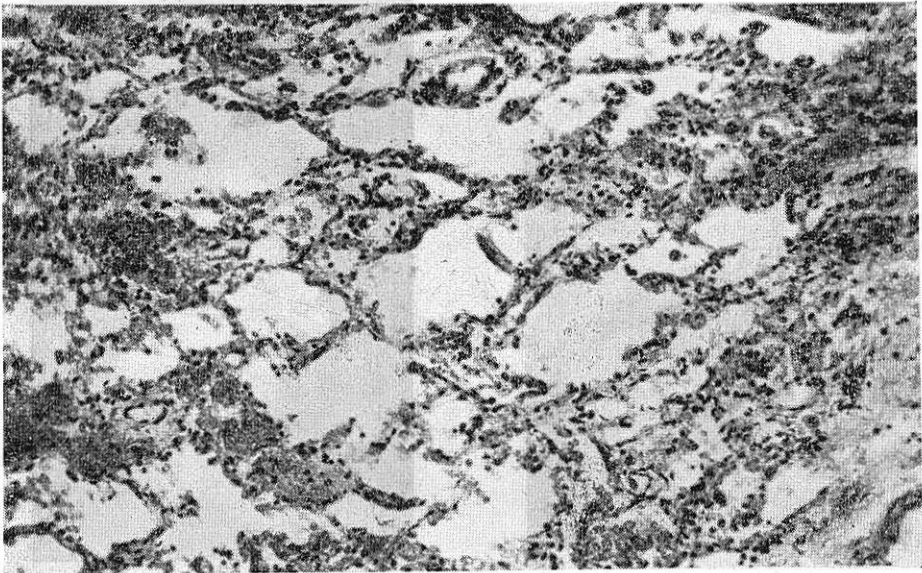
Intervenida en el Hospital Provincial de Avila (doctor MONTERO) el día 3 de julio de 1962, se le practica neumonectomía izquierda, que no ofreció ninguna dificultad técnica, encontrando pleura libre y pedículo fácilmente abordable. Se tuvo especial cuidado en no interesar la pleura derecha, que con el pulmón correspondiente se extendía por la región anterolateral del hemitórax izquierdo ocupándole en su mayor extensión, adosándose directamente las dos hojas pleurales derecha e izquierda.

El post-operatorio fue completamente normal y presentamos esta radiografía (diapositiva núm. 11) hecha a los pocos días de la intervención, con el seroma, y esta otra (diapositiva núm. 12) unos meses después, con el estado que se ha mantenido hasta nuestra última observación.

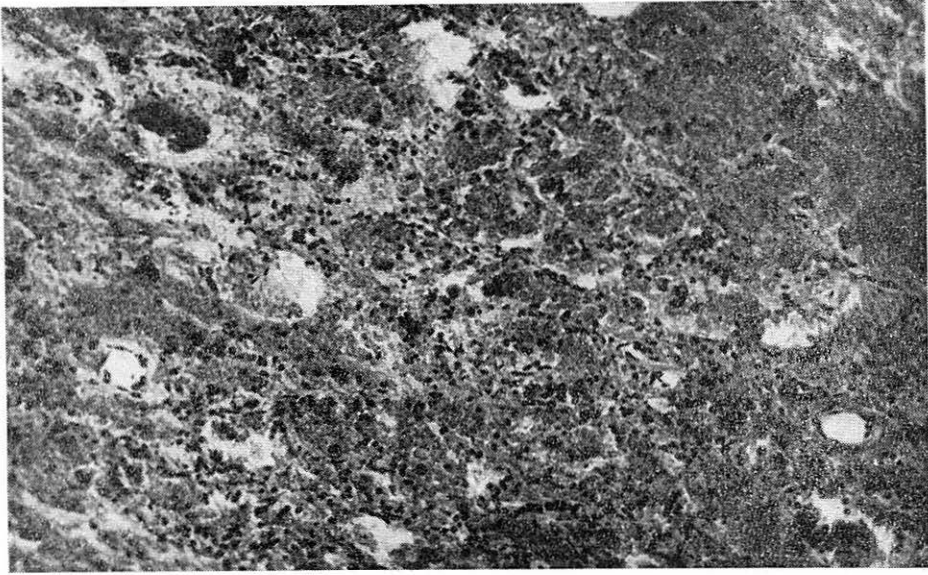
En la pieza reseca (diapositiva núm. 13) vemos el lóbulo inferior reducido a una pequeña masa dura, maciza, sin aspecto de tejido pulmonar, igual que los segmentos de la llingula que presentan un inicio de lobulación, y algo también el vértice pulmonar. El pedículo broncovascular es normal con bronquio principal y arteria pulmonar de menor calibre, pero con disposición normal, sin haber secuestros pulmonares o zonas vascularizadas por vaso anómalo dependiente del círculo mayor.

La repleción con contraste del pulmón reseca ofrece tres zonas con aspecto diferente: una aireada, otra bronquiectásica y quística y en vértice y base aspecto homogéneo sin aire ni contraste (diapositiva núm. 14).

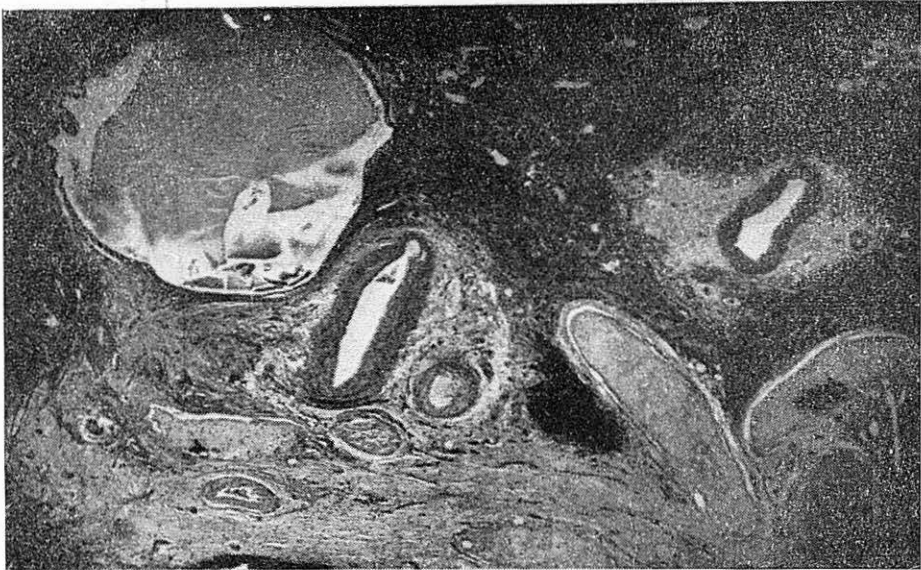
El estudio histológico, que agradecemos al doctor GARCÍA SANZ, de Zamora, mostró diversas estructuras que aparecen en estas nueve microfotografías a



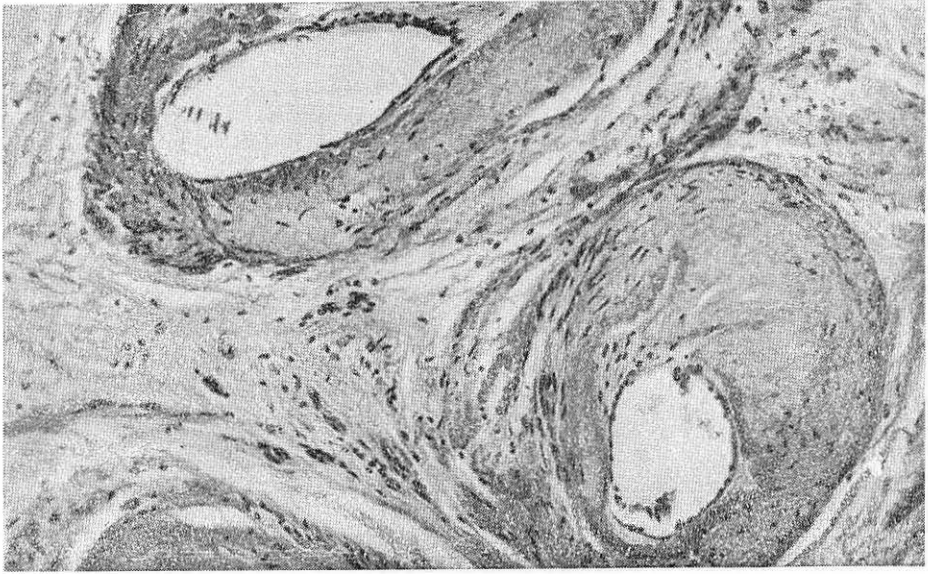1. — Zona de parénquima pulmonar bastante normal. Amplios espacios alveolares de forma irregular y tabiques gruesos con infiltración linfoplasmocitaria difusa (100 aumentos).



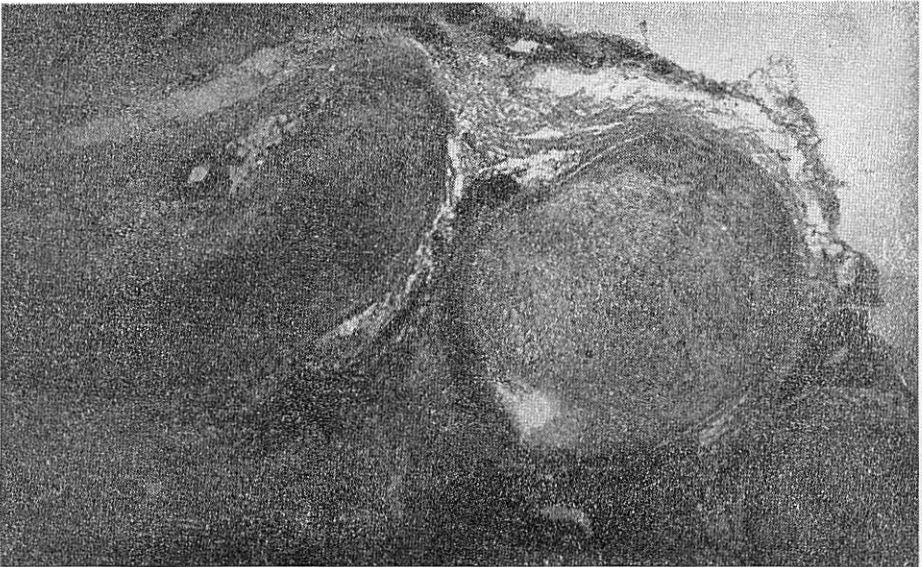
2.—Zona de hepatización roja. (100 aumentos).



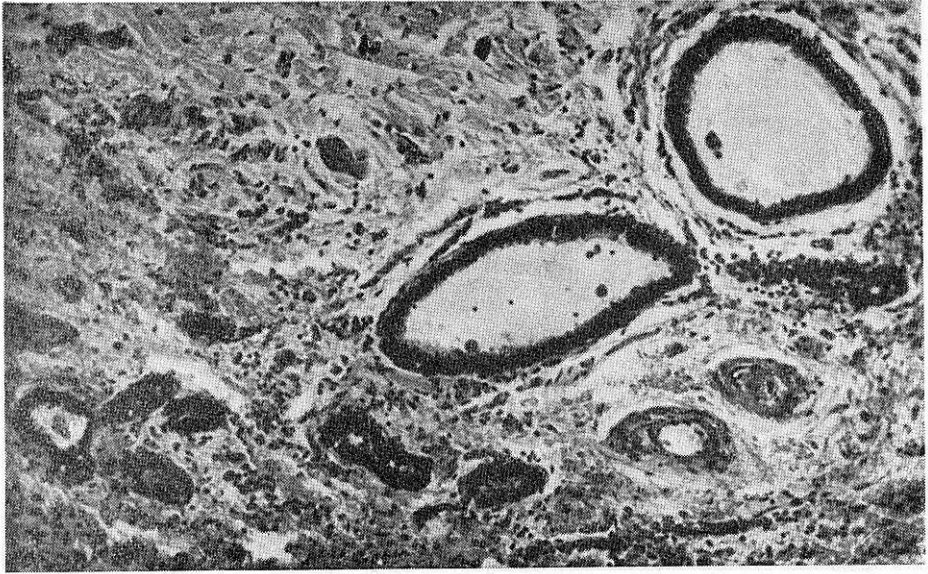3.—Zona fibrosa con un gran quiste, vasos, cartílago hialino y tejido linfoide. (Aumento de lupa).



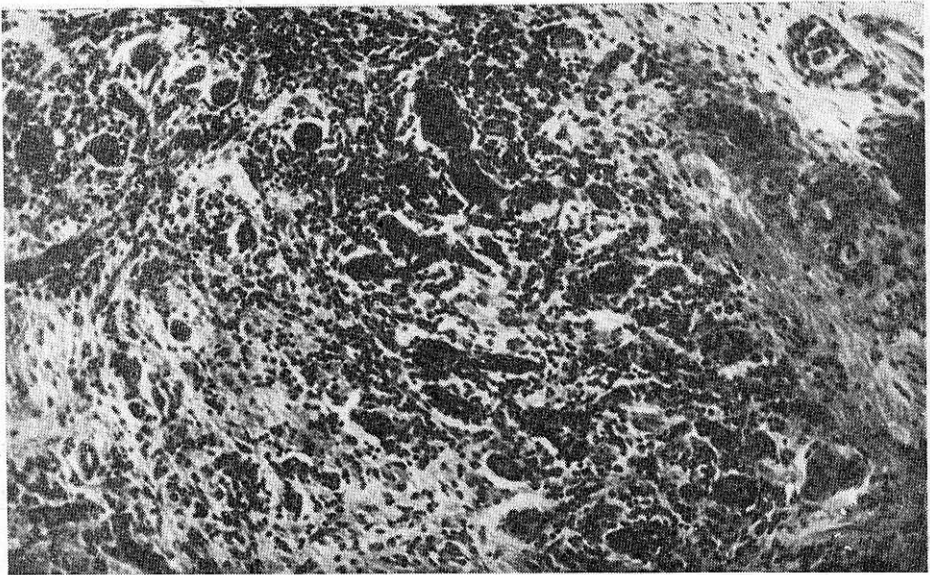
4.—Alteraciones de la capa muscular de los vasos sanguíneos. En la periferia de éstos, algunas fibras musculares lisas aisladas, en el seno del tejido conjuntivo e independientes de los vasos. (100 aumentos).



5.— Islotes de tejido cartilaginoso maduro. (Aumento de lupa).



8.—Proliferaciones de epitelio bronquial y microquistes. (100 aumentos).



9.—Proliferaciones de epitelio bronquial y microquistes. (100 aumentos).

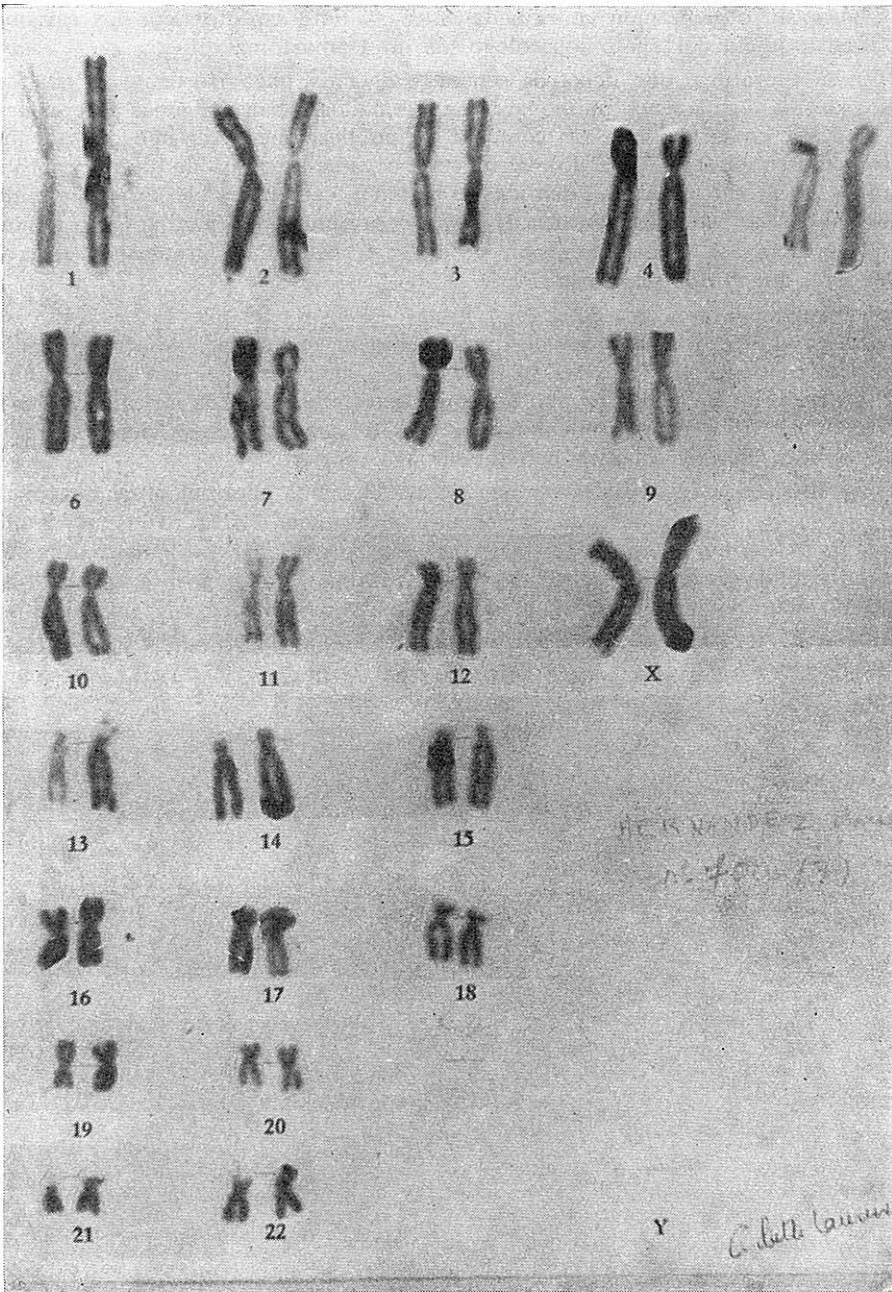


Lámina 3.^a.—Estudio cromosómico de María H.
 (Amabilidad del Instituto Pasteur, de Lyon).

distintos aumentos y que presentan zonas con tejido pulmonar bien diferenciado, al lado de grandes áreas en las que se desarrollan esbozos tisulares de tejido cartilaginoso, vascular, leiomuscular, linfático y epitelial cúbico, maduros, pero sin organización coordinada entre sí. Este aspecto tiene las características, a juicio del anatomopatólogo, de un Hamartoma difuso.

En la literatura, que nosotros sepamos, es muy poco frecuente la cita de casos de malformaciones pulmonares en hermanos. Aparte algunas referencias en gemelos, entre cerca de un centenar de publicaciones, sólo sabemos de los casos de Brimblecombe, de dos hermanos no gemelos, hijos de padres consanguíneos, con malformación idéntica de pulmón derecho, y de un trabajo de NEILL, FERENCZ, SABISTON y SHELDON, sobre presentación familiar de pulmón derecho hipoplásico con irrigación de las arterias de la circulación general (1960, Bull. Johns Hopkins Hosp.).

Indudablemente la presentación familiar, en la forma que lo ha hecho en nuestros casos, asociada además a una alteración general del desarrollo somático y en uno de ellos del desarrollo psíquico, aun no existiendo consanguinidad paterna, obliga a pensar que el factor determinante de la detención y desviación de la formación broncopulmonar en las primeras fases del desarrollo embrionario, debe ser genético, heredofamiliar y recesivo.

Por eso hemos querido comprobar si existía alguna aberración cromosómica detectable. La circunstancia de encontrarse la hermana, María, residiendo desde hace algún tiempo en una localidad francesa, próxima a Lyon, ha motivado que su estudio cromosómico se nos haya facilitado, amablemente, por el Instituto Pasteur de dicha capital, mostrándonos, como pueden ver, un cariotipo normal, lo cual no excluye, naturalmente, el carácter génico de la malformación (lámina 3.ª).

BIBLIOGRAFIA

- AMELL SANZ: «Agenesia Pulmonar izquierda». Comunicación al III Congreso Internacional de E. del Tórax, Barcelona, 1954.
- BRIMBLECOMBE: «Pulmonary Agenesis». Brith. Jour. Tub. 1951, pág. 7.
- BRUNNER y NISSEN: «Agenesis of the Lung». Am. Rev. Resp. Dis. 1963, enero, 103.
- CORNUDELLA y REVENTOS: «A propósito de un caso de hipoplasia de pulmón con tuberculización secundaria». Rev. Clin. Esp. 1958, dic.
- GONZÁLEZ DE VEGA: «Malformaciones congénitas del Aparato Respiratorio». 1960.
- LÓPEZ AREAL: «Un caso de Hipoplasia pulmonar con Oxicefalia y Oligofrenia». Rev. Clin. Esp. 1950, núm. 4, 282.
- MARIONI: «Agenesis of the Lung». Dis. of the Chest, 1962, feb. 232.
- NEILL y col.: «Un caso familiar de pulmón derecho hipoplásico con irrigación de las arterias de la circulación general y drenaje venoso». Bull. Johns Hopkins Hosp., jul. 1960, núm. 1, pág. 1.
- ROCHE et CHEMIN: «A propos de 2 cas d'hipoplasie pulmonaire». Presse Med. 1962, jun. núm. 30, pág. 1511.
- RODRÍGUEZ REBOLLO y TEJADO: «Nota clínica sobre un caso de aplasia pulmonar izquierda». Enf. del Tórax, 1961, núm. 39, pág. 372.
- SÁNCHEZ LEÓN y SASTRE: «Aplasia lobar e hipoplasia global quística». Enf. del Tórax, 1960, núm. 35, pág. 235.
- SORIA, REBOLLO y ALIX: «Un caso de Agenesia pulmonar con disgenesia derecha». Enf. del Tórax, 1953.
- SORIA y ALIX: «Agenesia, Aplasia e Hipoplasia pulmonares». Rev. Clin. Esp., 1954, Tomo LIV, pág. 65.
- VELASCO, L.: «Aplasia pulmonar y aplasia lobar». Enf. del Tórax, 1956, pág. 341.