

LA REINTERVENCION PRECOZ EN EL TRATAMIENTO DE LAS COMPLICACIONES DE LA EXERESIS PULMONAR

DR. ELÍAS TOVAR MARTÍN

La Coruña

La resección pulmonar, ocupa, sin lugar a dudas, un papel de primer orden, en el tratamiento de los problemas quirúrgicos broncopulmonares sean estos de la naturaleza que sean. La perfección alcanzada en la técnica quirúrgica, en la selección de los pacientes, en la conducción misma del postoperatorio, el desarrollo de las técnicas auxiliares de la cirugía, etc., han logrado, un índice tan bajo de mortalidad, que impresiona sobremanera y hace sólo unos años, hubiese sido difícilmente previsible.

Sin embargo, cuando se analizan grandes series de resecados pulmonares, es fácil advertir, que existen numerosas complicaciones en el postoperatorio, que dificultan el esperanzador resultado apetecido, haciéndolo difícil y enojoso, para el enfermo y cirujano.

Sin duda alguna, esta numerosa morbilidad de complicaciones, está influenciada, por una constelación de factores, ligados unos a la experiencia y habilidad técnica del cirujano y otros en dependencia de condiciones derivadas del estado de las lesiones y del parenquima pulmonar restante. De un modo general puede decirse, que la resección pulmonar es una operación de elección, lo que quiere significar, que ésta se lleva a cabo, después de una meditación detenida, de una preparación adecuada y en el momento que se considera más favorable.

En esta comunicación vamos a referirnos, al estudio de algunas de las complicaciones, que surgen en el postoperatorio de la exéresis pulmonar y muy especialmente a las complicaciones, que dan origen a una segunda intervención, con el objeto fundamental, de explorar el lecho operatorio y tratar de subsanar, la dificultad o defecto surgido, como consecuencia de la primera intervención. Por regla general, esta intervención es necesario llevarla a cabo, de un modo inmediato, convirtiéndose en un problema vital, si bien en otros casos, la urgencia será menor y en otros por fin, puede ser meditada y lo que es más importante, realizarla con la preparación adecuada. Esta intervención por otra parte, se lleva a cabo, en un período que comprende desde unas horas, hasta tres o cuatro semanas, más tarde.

Las causas que frecuentemente dan origen a esta segunda intervención podemos agruparlas del siguiente modo:

- a) Complicaciones de índole hemorrágica.
- b) Bloqueo del drenaje, por tabicación precoz del exudado y pérdida aérea.
- c) Sepsis pleuro-pulmonar.
- d) Fístula manifiesta u oculta (*late space problem*).

MATERIAL DE ESTUDIO. Para este análisis, hemos revisado 278 historias de enfermos operados por nosotros, entre febrero del cincuenta y ocho y diciembre del sesenta y dos, de resección pulmonar.

En el ochenta por ciento aproximadamente de los casos, la enfermedad originaria fue la tuberculosis pulmonar, seguida de la sepsis, bronquiectasias y neoplasias de diversa índole.

De estos 278 enfermos, hemos reintervenido ocho, es decir el 2,8% aproximadamente. En siete de ellos, la enfermedad originaria fue la tuberculosis pulmonar y el caso restante, unas bronquiectasias de lóbulo medio e inferior derechos. Los ocho enfermos toleraron bien la intervención y no se consideró que fuese responsable ésta, de ninguna complicación de importancia. Siete de los ocho, se recuperaron y curaron de la complicación por la que fueron intervenidos. Uno falleció

a las veinticuatro horas de la segunda intervención, llevada a cabo a las cuatro horas de la primera y por la misma causa, por la que fue intervenido, es decir, por hemorragia incoercible.

Las complicaciones que dieron origen a esta segunda toracotomía, fueron las siguientes:

Hemorragia	2
Sepsis	2
Bloqueo del drenaje y tabicación precoz del exudado ...	1
Pérdida aérea más o menos importante	3

De esta consideración, quedan eliminados, procederes tales, como el neumoperitoneo, frenicectomía, plastias modelantes, renovación de drenajes, etc., que efectuamos, en este período del postoperatorio. Esta consideración se refiere única y exclusivamente, a la exploración quirúrgica de la cavidad pleural, con la idea fundamental, de resolver una complicación, originada como consecuencia de una intervención previa, según ha sido ya señalado y que difícilmente puede ser solventada de otro modo.

Seguidamente, resumimos los más sobresalientes hechos, de estas ocho reintervenciones (cuadro).

DISCUSIÓN. La reintervención en el curso del postoperatorio inmediato o más diferido, consideramos tiene, un indudable interés, en el tratamiento de ciertas complicaciones, surgidas entre unas pocas horas y tres o cuatro semanas, de la resección pulmonar inicial.

Esta intervención, se muestra en general bien tolerada, ninguno de nuestros ocho casos tuvo complicación alguna achacable directamente al método en sí, es fácil de realizar, entrafía poco tiempo y en algunos aspectos (hemorragia y fístula precoz), es la única terapéutica de utilidad.

Es obvio, que en el curso de una hemorragia postoperatoria, se debe reintervenir al enfermo, con tanta mayor urgencia, cuanto más severa se muestre ésta. Bien es verdad, que ninguno de nuestros dos enfermos, reintervenidos por hemorragia, se benefició de un modo directo con la intervención. En ninguno de los dos casos, fue hallada otra cosa, que múltiples puntos de hemorragia, en toda la superficie del hemitórax. Todos los vasos pulmonares, intercostales, mamarios etcétera, fueron revisados y en ninguno se encontró la causa. En ambos se realizó la misma técnica, múltiples puntos de electrocoagulación, lavado con suero caliente, esponja de fibrina y la natural terapéutica anticoagulante. Uno mejoró a partir de la intervención, llevando un postoperatorio normal, y el otro continuó sangrando, hasta el punto de ser reintervenido a las 24 horas, encontrando el mismo cuadro y fallecimiento el enfermo a las pocas horas después, de esta segunda reintervención.

Ninguno de estos enfermos mostraba alteraciones previas en su coagulación y el único dato en común, es que ambas fueron intervenciones laboriosas, y hubo que transfundir gran cantidad de sangre. Este dato nos parece importante y digno de una mejor atención.

Indudablemente sabemos hoy que estos problemas tienen que ver con el aumento del poder fibrinolítico del plasma y de ahí el interés del tromboelastograma que hoy practicamos, cada vez con mayor frecuencia.

La reintervención por sepsis del espacio pleural, es otra indicación operatoria, si bien, con ciertas limitaciones. Por regla general, la sepsis va asociada a una fístula broncopleural y esta contingencia, debe ser tratada, lo más rápidamente posible, si deseamos que tenga éxito. En uno de nuestros casos, era evidente la fístula y fue reintervenido al término del tercer día. Creemos que hubiese reali-

REOPERACION EN LAS COMPLICACIONES DE LAS RESECCIONES PLEURALES

Nombre	Op. Inicial	Complicación	Reintervención	Resultado
AL V	19 años L.SI + Lingula TP	Hemorragia persistente sin Shock	A las 10 horas Sangre en sábana. Puntos de electrocag.	Se recupera
AR	24 años L.I.D. + Media Por bronquectasia	Hemorragia copiosa que origina Shock	Reintervención a las 4 horas Hemorragia en superficie. Coagulación 2ª intervención a las 24 horas	Fallece a las 4 horas de la 2ª intervención
BR.	31 años Neumonectomia Derecha TP	Sepsis simple del espacio pleural.	3ª Semana Limpieza del espacio pleural + +Plastia	Se recupera
RS	27 años Segmentectomia G TP	Sepsis y fistula	Reintervención 4º día Sutura bronquial. Limpieza Reexpansion parcial	Curacion con espacio residual
RP	37 años Seg apico-dorsal izquierda TP	Bloqueo, derrame falta reexpansion	Reintervención 72 horas Limpieza de exudados. Drenaje	Curacion sin complicaciones
R.G.	32 años LSD + G TP	Fistula cubica- ca falta de reexpansion	6º día Fistula paraal bronq. i-segmentario Repaso-Drenaje	Curacion sin complicaciones
A.G.	43 años Seg apico-dorsal izquierda TP	Pérdida aérea. Espacio residual	34 día Infarto subseg. 6 y pérdida aérea Res. subsegmentaria. Drenaje	Se recupera sin complicaciones
M.P.	28 años Seg apico-dorsal derecha TP	Pérdida aérea + + espacio residual	3ª Semana Infarto subseg. 3 Resecc. Drenaje	Curacion sin complicaciones

zado un curso más dificultoso, de haber procedido sólo al drenaje y aunque persistió un espacio residual, por falta de reexpansión pulmonar, el curso fue satisfactorio, en cuanto a la fistula y al problema séptico. El otro caso no tenía fistula y la intervención solucionó satisfactoriamente el problema. Creemos que es considerablemente ventajoso, reintervenir precozmente, los empiemas postneumonectomia, tengan o no fistula bronquial, al menos esa ha sido nuestra experiencia hasta hoy.

En el tercer grupo, hemos reintervenido un solo enfermo, aunque creemos, que hemos tenido otras ocasiones de reintervención, que no hemos realizado, por no prestar la debida atención al problema. Se trataba de una exéresis apicodorsal izquierda, reintervenida a las 72 horas, mostrando un cuadro de colapso pulmonar, derrame en cámaras y bloqueo del drenaje consiguiente. Este no hubo posibilidad de hacerlo permeable y útil. En la intervención, se encontró un abundante líquido sero-hemorrágico, con tabicaciones y abundantes masas de fibrina, que hacían inoperante el drenaje. Se aspiró el líquido, se deshicieron las ligeras tabicaciones y se colocó un nuevo doble drenaje, comprobando la total reexpansión pulmonar, y sin hallar ninguna pérdida aérea de importancia. Era un enfermo en mal estado general, disneico, con hematosis deficiente etc., por lo que se le practicó una traqueotomía, que se retiró al séptimo día. El enfermo se repuso totalmente y la reexpansión fue completa, habiendo asociado como es frecuente por nosotros, un neumoperitoneo. No es muy clara la patogenia de este caso, ya que hay que descartar un problema séptico. El líquido pleural no contenía gérmenes.

Las radiografías 2, 3, 4, 5 y 6 que presentamos, dan una idea clara del problema.

El último grupo, lo constituyen tres enfermos, que han sido reintervenidos con vistas a la solución, de una discreta pérdida aérea y a la existencia de un espacio residual asintomático o poco sintomático. En un caso se trataba de una pequeña pérdida aérea bronquial y varios otros puntos en el plano intersegmental.

tario (exéresis asociada del 6). La sutura, drenaje y neumoperitoneo, solucionaron satisfactoriamente el problema. En dos ocasiones, en la exploración quirúrgica encontramos, pérdidas aéreas, a nivel de zonas pulmonares infartadas, subsegmento seis y tres, en sendas resecciones apicodorsales izquierda y derecha respectivamente. Es muy posible que estos casos curen espontáneamente o con la ayuda de una terapéutica menor, neumoperitoneo, drenaje, aspiración y antibióticos, pero también es posible y todos tenemos experiencia de ellos, que evolucio-

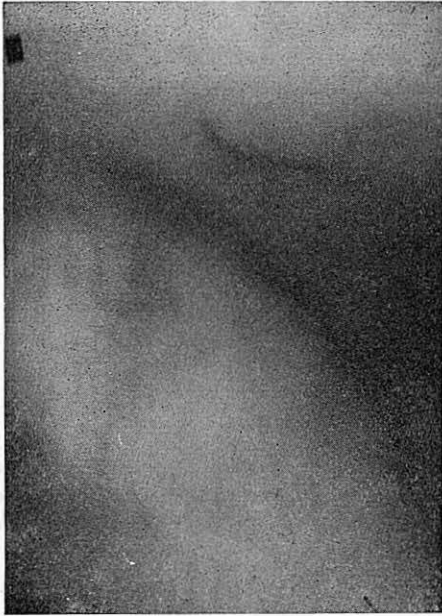

Fig. 2

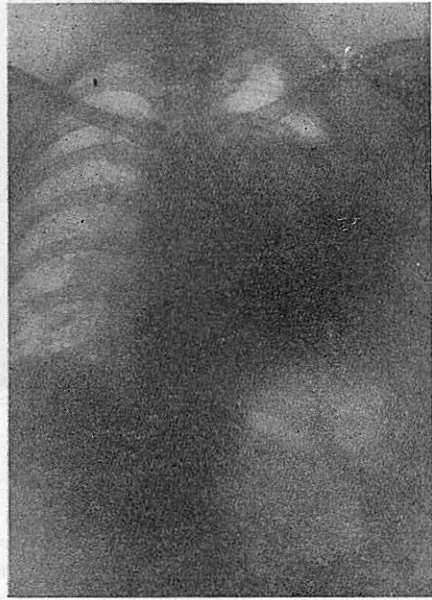

Fig. 3

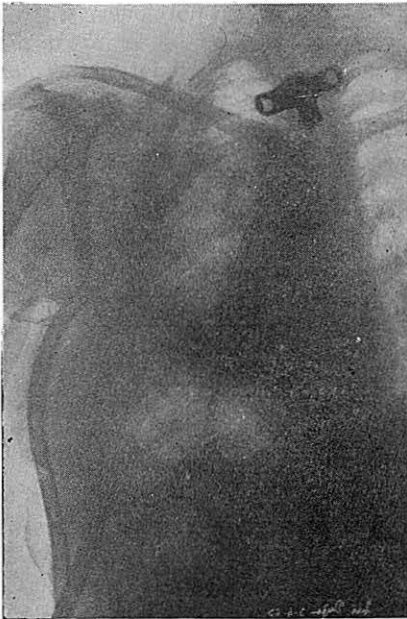

Fig. 4

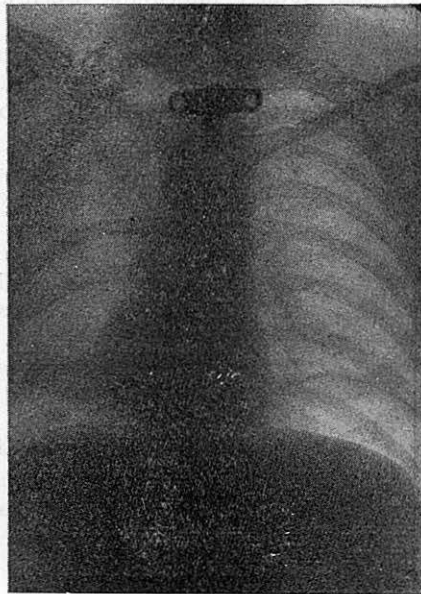

Fig. 5

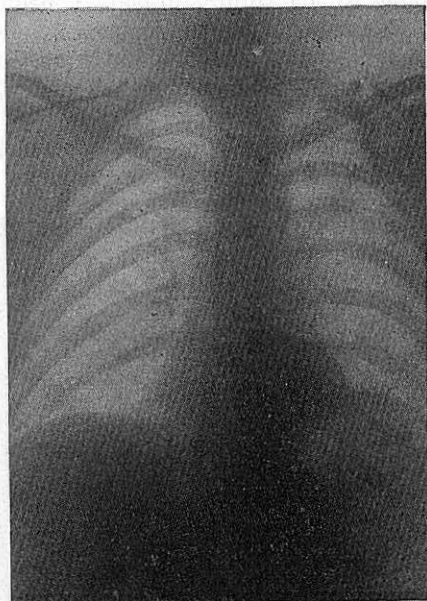


Fig. 6

nen hacia el empiema y fístula. Esto depende fundamentalmente, de la existencia de una verdadera fístula y de que existan o no, lesiones específicas en el plano intersegmentario. Por regla general, son estos casos, en los que las cisuras se hallan mal definidas y la disección se hace dificultosamente. Los estudios de APPLETON, CHURCHILL, BELSEY, CHAMBERLAIN, KLOPSTOCK, CLAGETT, SALYER, MARX y STEELE, entre otros han señalado, las particularidades circulatorias, las técnicas de resección segmentaria y la frecuencia de infartos pulmonares subsegmentarios, en las inmediaciones de estas cisuras difícilmente abordables. Una reexpansión pulmonar total e inmediata, procurando unas adecuadas proporciones, entre parenquima útil y espacio a ocupar, y una disección cuidadosa, son la mejor profilaxis a esta complicación, más frecuentemente encontrada a medida que se piensa en ella. Especial interés tiene el respeto de las venas intersegmentarias, cuyo trauma o ligadura condiciona esta complicación, que en conjunto analizamos, el infarto rojo, encontrado en estos dos casos. De igual modo los bronquiolos intersegmentarios deben ser controlados, punto a punto, sin jamás efectuar suturas en las superficies de la herida intersegmentaria, que al englobar las venas de drenaje, favorecen este tipo de infartos. La superficie de la herida intersegmentaria, debe dejarse abierta, completar periféricamente la disección de los segmentos, la comprobación de la reexpansión total, la elección de una lobectomía, en lugar de una resección segmentaria, cuando existe una fibrosis intersegmentaria o nódulos más o menos abundantes a nivel del espacio intersegmentario, serán en conjunto, la mejor profilaxis, de estas complicaciones de pérdida aérea persistente asociada a la existencia de un espacio pleural residual.

RESUMEN

Se hace un resumen de las indicaciones principales de la reintervención operatoria, en las complicaciones de la exéresis pulmonar, analizando ocho casos reintervenidos, uno de ellos por dos veces, entre un total de 278 resecciones pulmonares analizadas.

La Coruña, julio 1963.