



Carta Científica

Fuga aérea persistente en un niño de corta edad secundaria a neumonía necrotizante resuelta con válvula endobronquial



Use of an Endobronchial Valve for Management of a Persistent Air-leak in a Child with Necrotising Pneumonia

Al Director:

La neumonía necrotizante es una forma grave de enfermedad del parénquima pulmonar asociada a la formación de abscesos y cavitaciones. En niños, la principal etiología de neumonía sigue siendo la infección por neumococo, si bien es cierto que, el uso de la vacuna antineumocócica está disminuyendo su incidencia y que las infecciones por *Staphylococcus* spp. están aumentando discretamente. Las complicaciones principales son el derrame paraneumónico, el distrés respiratorio, el neumotórax y la fístula broncopleurales¹⁻³.

Las fugas aéreas persistentes (FAP) son aquellas que no se resuelven a pesar de la colocación de un drenaje torácico durante más de siete días. La colocación de válvulas endobronquiales (VEB) que permiten la salida del aire y secreciones acumuladas sin permitir la entrada de aire es una solución mínimamente invasiva para estas fístulas en adultos, sin embargo, esta técnica es excepcional en niños menores de cinco años⁴. En este trabajo se describe la colocación de una VEB como tratamiento de una fuga aérea persistente secundaria a una neumonía necrotizante en un niño de 4 años.

El paciente, de 4 años, es originario de Perú y vive en España desde 2019 con el único antecedente de trastorno del espectro autista. Ingresó en el hospital debido a una neumonía bilateral por neumococo con derrame paraneumónico complicado unilateral derecho, por lo que comenzó tratamiento antibiótico con clindamicina y cefotaxima, se colocó un tubo de drenaje torácico. Poco después desarrolló un fracaso respiratorio hipoxémico e ingresó en UCI. A los 5 días de su estancia en UCI el paciente presentó un neumotórax derecho a tensión que le provocó una parada cardiorrespiratoria de 6 minutos necesitando de intubación orotraqueal. Como resultado del síndrome de distrés respiratorio agudo y de hipoxemia refractaria el paciente requirió de oxigenación por membrana extracorpórea (ECMO) durante 17 días.

A los 24 días de su ingreso en UCI se realizó una TC de tórax (fig. 1) en la que se observó una neumonía necrotizante con signos de una probable fístula broncopleurales. El paciente fue mejorando progresivamente, lo que permitió la realización de una traqueostomía al mes de ingreso y la desconexión de la ventilación invasiva en el día 45, sin embargo, el paciente mantenía la fuga aérea a través del tubo de drenaje torácico.

Se comentó el caso con la Unidad de Endoscopia Respiratoria que planteó la posibilidad de colocación de una VEB en el lóbulo superior derecho como tratamiento de la FAP. La colocación de la válvula se llevó a cabo una semana más tarde en quirófano bajo

sedorelajación del paciente por parte de Anestesia. Se introdujo un videobroncoscopio BF-Q180 (Olympus-Europe, Hamburgo, Alemania) a través de la boca, mientras que, a través de la traqueostomía se ventiló al paciente mediante ventilación jet (ventilación de alta presión a una frecuencia suprafiológica seguido de espiración activa, indicada especialmente en procedimientos de la vía aérea y torácicos). Para comprobar si la fuga aérea se localizaba a nivel del lóbulo superior derecho se colocó un balón de oclusión bronquial en los tres segmentarios comprobando que el origen de la fuga procedía del segmentario posterior (fig. 2a). Se colocó la VEB Spiration® IBV de menor tamaño (5 mm) a ese nivel (fig. 2.b) comprobando el cese de la fuga aérea casi inmediata. La evolución posterior del paciente fue satisfactoria pudiendo retirarse el tubo de drenaje a los 7 días, con alta hospitalaria 15 días después del procedimiento. La VEB se retiró cuatro semanas más tarde sin complicaciones ni reaparición de la fístula.

El consenso de la ACCP⁵ para el neumotórax espontáneo recomienda un manejo quirúrgico de los pacientes con neumotórax secundario a FAP y, así mismo, el tratamiento conservador se prefiere en los pacientes en los que la cirugía esté contraindicada o en algunos casos recidivantes. Entre las técnicas de tratamiento conservador se incluyen la aspiración continua a través de un tubo de tórax, la pleurodesis química o las técnicas endobronquiales entre las que destacan las VEB, de las cuales las más utilizadas son Spiration® IBV (Olympus, Tokio, Japón) y las Zephyr® (Pulmonox Corp, Redwood City, CA, EE. UU.).

Las VEB se diseñaron en un principio, tras los resultados del estudio NETT⁶, para el tratamiento de reducción de volumen endoscópico en el enfisema severo, sin embargo, su uso se ha implementado en los últimos años para el tratamiento de la FAP.

En el estudio de Reed et al.⁷ se observa que dos de las tres VEB colocadas en pacientes con FAP secundarias a infección del parénquima fueron efectivas, siendo la tercera inefectiva por no conseguir una completa oclusión bronquial. Por otra parte, el estudio de Cordovilla et al.⁸ demuestra que la colocación de VEB es un tratamiento efectivo para las FAP debida a neumotórax secundario, ya que es un procedimiento seguro que permite resolver el 75% de los casos. El artículo de Fiorelli et al. es un estudio multicéntrico⁹ que afirma que un 88% de las FAP se resuelven con la colocación de VEB, y que de estas el 68% se solucionan en las primeras 24 horas de su colocación sin que haya diferencias significativas según la etiología. La retirada del tubo de drenaje torácico se produce entre los 8 y 16 días y de las válvulas a las 6-8 semanas. Estos dos estudios por tanto demuestran la eficacia de las VEB en adultos ya que la mediana de edad fue de 64,0 y 68,5 años respectivamente.

En una revisión sistemática¹⁰ publicada en 2017 las FAP se asocian a mayor morbilidad, mortalidad y estancia hospitalaria siendo la localización más frecuente los lóbulos superiores. De todos los casos incluidos en el análisis, solo cuatro eran niños y todos ellos con edades mayores de 5 años siendo el 21% de las FAP secundarias

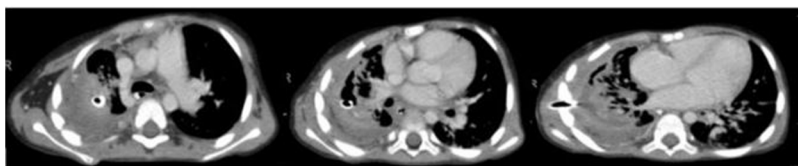


Figura 1. Neumonía necrotizante en lóbulo superior derecho y colocación de tubo de tórax.

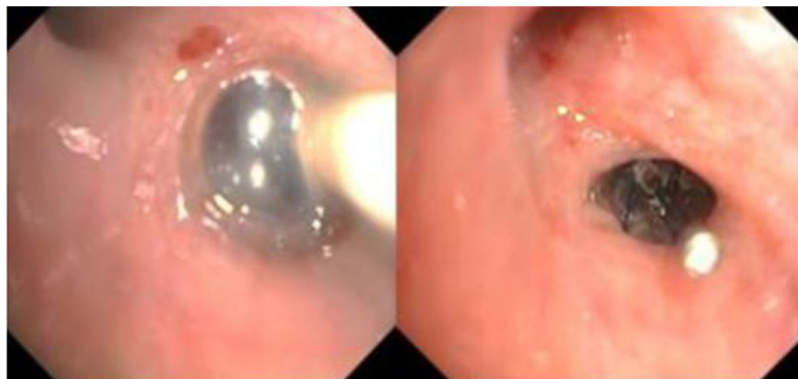


Figura 2. Izquierda: Comprobación de la fuga aérea mediante balón en el bronquio segmentario del lóbulo superior. Derecha: Válvula Spiration® IBV colocada en el bronquio posterior del lóbulo superior derecho.

a infección pulmonar. Los resultados de la VEB son buenos con una baja tasa de complicaciones, permitiendo la retirada de las mismas en un 40%. Por lo tanto, los autores concluyen que las VEB son un tratamiento útil sobre todo en pacientes de alto riesgo.

Como hemos podido observar, hay muy pocos grupos que hayan tratado FAP con VEB en niños en lugar de realizar otros procedimientos tradicionales. Dos de ellos^{4,11} implantan VEB en siete niños con buen resultado y buena tolerancia en todos los casos. En todos los casos publicados la edad oscila entre los 16 meses y los 18 años, sin embargo, solo dos de los casos se realizaron en menores de 5 años.

Nuestro paciente tiene la gran peculiaridad de la edad, con una fuga aérea secundaria a una neumonía necrotizante que provocó su estancia prolongada en UCI. La colocación de una VEB consiguió la resolución de la fuga aérea permitiendo el alta hospitalaria pudiendo ser retirada a las 4 semanas sin complicaciones

Financiación

Este trabajo no ha recibido ningún tipo de financiación.

Bibliografía

- David AS, Matthew FT. Necrotizing pneumonia in children. *Paediatr Respir Rev.* 2014;15:240–5.
- Krenke K, Sanocki M, Urbankowska E, Kraj G, Krawiec M, Urbankowski T. Necrotizing pneumonia and its complications in children. En: Pokorski M, editor. *Pulmonary Infection*. 857. Advances in Experimental Medicine and Biology. Springer; 2014.
- Jin-Yao L, Wendy Y, Yung-Ching M. Surgical management of complicated necrotizing pneumonia in children. *Pediatrics & Neonatology.* 2017;58:321–7.
- Toth JW, Podany AB, Reed MF, Rocourt DV, Gilbert CR, Santos MC, et al. Endobronchial occlusion with one-way endobronchial valves: A novel technique for persistent air leaks in children. *Journal of Pediatric Surgery.* 2015;50:82–5.
- Baumann MH, Strange C, Heffner JE. Management of spontaneous pneumothorax: an American College of Chest Physicians Delphi consensus statement. *Chest.* 2001;119:590–602.
- Weinmann G, Chiang YP, Sheingold S, A Study Agency Collaboration. The National Emphysema Treatment Trial (NETT). *Proc Am Thorac Soc.* 2008;5:381–4.
- Reed M, Gilbert C, Taylor M, Toth JW. Endobronchial valves for challenging air leaks. *Ann Thorac Surg.* 2015;100:1181–6.
- Cordovilla R, Torracchia AM, Novoab N, Jiménez M, Arandab JL, Varela G, et al. Válvulas endobronquiales para el tratamiento de la fuga aérea persistente, una alternativa al tratamiento quirúrgico. *Arch Bronconeumol.* 2015;51:10–5.
- Fiorelli A, D'Andrilli A, Cascone A, Occhiati L, Anile M, Diso D, et al. Unidirectional endobronchial valves for management of persistent air-leaks: results of a multicenter study. *J Thorac Dis.* 2018;10:6158–67.
- Ding M, Gao Y, Zeng X-T, Guo Y, Yang J. Endobronchial one-way valves for treatment of persistent air leaks: a systematic review. *Respir Res.* 2017;18:186.
- Kuranga AO, Hysinger EB, Stamper DC, Benzaquen S. Filling in the gaps: Implantable bronchial valves in pediatric patients with persistent leaks. *Clin Case Rep.* 2019;7:6.

María Piñeiro Roncal*, Ricardo García Luján,
Gema María Siesto López, María Teresa Tejedor Ortiz
y Eduardo de Miguel Poch

Servicio de Neumología, Hospital 12 de Octubre, Madrid, España

* Autor para correspondencia.

Correo electrónico: maria.pineiro@outlook.com (M. Piñeiro Roncal).