

Carta Científica

Biopsia percutánea de masa mediastínica paraaórtica mediante abordaje paraesternal contralateral: un nuevo acceso alternativo seguro



Percutaneous Biopsy of a Paraaortic Mediastinal Mass Using a Contralateral Parasternal Approach: A New Alternative Safe Access

Estimado Director:

Las adenopatías de la estación aórtica (tanto subaórticas como paraaórticas) no son fácilmente accesibles mediante fibrobroncoscopia o ecografía endobronquial, y su caracterización citohistológica suele requerir de técnicas más invasivas (habitualmente quirúrgicas)¹⁻³. La biopsia percutánea de lesiones mediastínicas anteriores paraaórticas es una técnica menos invasiva que la exploración quirúrgica de esta estación que permite obtener material citológico o histológico, pero no está exenta de complicaciones⁴. La interposición de importantes estructuras anatómicas a menudo dificulta o impide un abordaje percutáneo directo de dichas lesiones⁵. En la literatura se han descrito diferentes abordajes percutáneos para el diagnóstico anatomopatológico de las lesiones del mediastino anterior, los cuales tratan de evitar la punción de la pleura visceral y del parénquima pulmonar⁶. A continuación presentamos un caso de una paciente con una masa paraaórtica que fue biopsiada percutáneamente mediante un abordaje paraesternal contralateral (APEC) con control radiológico tras la instilación de suero salino en la grasa del mediastino anterior («hidrodissección»).

Se trata de una paciente exfumadora (índice paquetes/año de 56) de 74 años de edad, obesa, diagnosticada de EPOC (grado II) y de síndrome de apnea-hipopnea del sueño (grado moderado), que consultó por disnea y dolor torácico. Una radiografía de tórax detectó una alteración del contorno mediastínico de aspecto tumoral. En una tomografía computarizada (TC) de tórax se confirmó la existencia de una masa sólida paraaórtica en mediastino anterior (fig. 1A) y de un pequeño nódulo pulmonar en lóbulo superior izquierdo. Inicialmente se planteó realizar una fibrobroncoscopia con broncoaspirado, pero durante el procedimiento la paciente sufrió un episodio de desaturación pulsioximétrica y de hipotensión que obligaron a suspenderlo, mejorando el cuadro tras la administración de suero salino intravenoso y de ventilación mecánica no invasiva. Dado el pequeño tamaño del nódulo pulmonar y la mala tolerancia de la paciente a la fibrobroncoscopia, se decidió obtener una muestra histológica de la masa paraaórtica, optándose primero por intentarlo de forma percutánea con control radiológico. El abordaje elegido para biopsiar la masa mediastínica fue el paraesternal, pero el acceso paraesternal izquierdo implicaba la punción de la pleura visceral y del parénquima pulmonar del lóbulo

superior izquierdo; además, con este abordaje la aguja de biopsia (que tiene un mecanismo de avance de 1 o 2 cm para la obtención del material histológico) se dirigiría directamente contra la pared de la aorta torácica, con el riesgo potencial de lesionarla (fig. 1A). De forma alternativa, se propuso un APEC, en el que la aguja de biopsia se introduciría en el tórax siguiendo el eje del cayado aórtico (es decir, paralela al mismo). Este acceso contralateral, tanto si se utilizara un acceso medial (fig. 1B) o lateral (fig. 1C) a los vasos mamarios internos derechos, también implicaría la punción de la pleura visceral y del parénquima pulmonar del lóbulo superior derecho. No obstante, aprovechando que la grasa del mediastino anterior contactaba con la región paraesternal derecha, finalmente se optó por realizar dos maniobras: 1) rotar la paciente hacia el lado derecho para conseguir que la grasa mediastínica anterior se desplazara aún más hacia ese lado y permitiera la introducción de la aguja de biopsia por dicha grasa; y 2) «expandir» la grasa del mediastino anterior mediante la instilación de suero salino (fig. 1D, técnica de «hidrodissección») y, una vez creado un «salinoma» en la región anterior del mediastino, progresar con seguridad la aguja de biopsia sin puncionar la pleura ni el parénquima pulmonar hasta la masa paraaórtica izquierda (fig. 1E-1F). El procedimiento de biopsia (una vez obtenido el consentimiento informado de la paciente) transcurrió sin complicaciones, se obtuvieron dos cilindros 18G (cuyo análisis histológico confirmó un carcinoma microcítico) y la paciente fue derivada a Oncología Médica para iniciar el tratamiento pertinente.

Las masas y adenopatías de la región paraaórtica del mediastino anterior no son accesibles mediante fibrobroncoscopia o ecografía endobronquial, y su tipificación anatomopatológica requiere de técnicas más invasivas (generalmente quirúrgicas como la mediastinoscopia o la toracoscopia)¹⁻³. La biopsia percutánea (guiada por TC o ecografía) de lesiones mediastínicas anteriores paraaórticas es una técnica menos invasiva que la exploración quirúrgica y permite obtener material citohistológico, si bien no está exenta de complicaciones (neumotórax, hemorragia pulmonar, hematoma mediastínico, lesión del nervio frénico...)⁴. La interposición de importantes vasos torácicos (vasos mamarios internos, aorta y troncos supraaórticos, tronco de la arteria pulmonar), estructuras óseas y cartilaginosas (esternón, cartílagos costales, clavículas) o del propio pulmón a menudo dificultan o impiden un abordaje percutáneo directo de las lesiones mediastínicas anteriores⁵. En la literatura se han descrito diferentes abordajes percutáneos para el diagnóstico anatomopatológico de las lesiones del mediastino anterior, incluyendo los accesos paravertebral, transesternal, supraesternal y subxifoideo, los cuales tratan de evitar la punción de la pleura visceral y del parénquima pulmonar⁶. El acceso paraesternal tiene sus particularidades técnicas y sus complicaciones, pero en los principales trabajos que lo tratan solo describen el abordaje paraesternal ipsilateral a la masa torácica y no el APEC⁴⁻⁶. Este abordaje permitió en nuestro caso avanzar la aguja de biopsia de forma indolora a

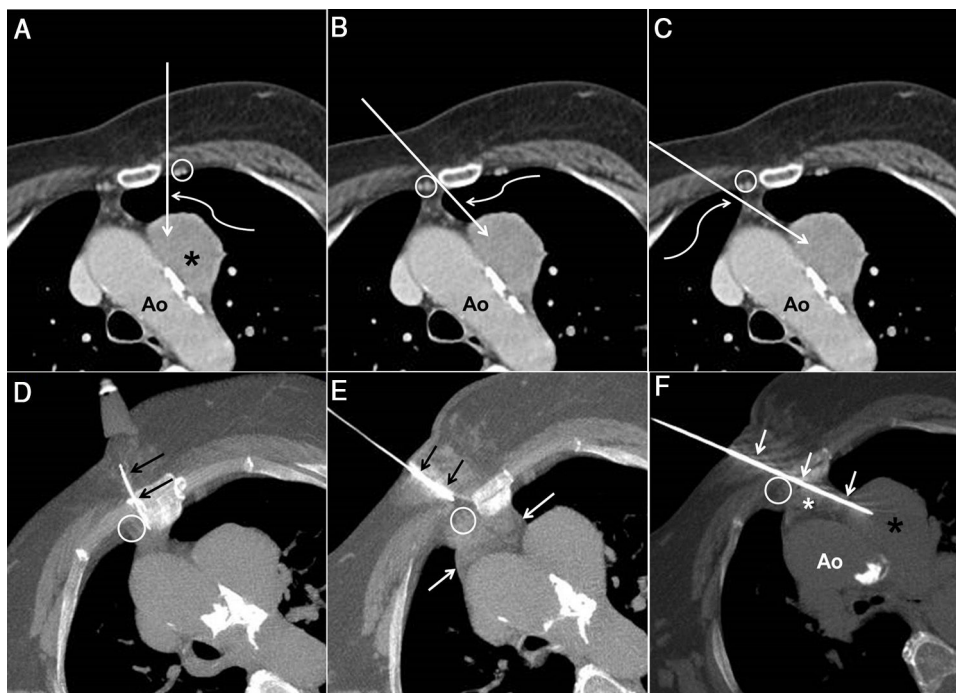


Figura 1. A) Imagen axial de TC de tórax con contraste intravenoso en la que se observa una masa paraaórtica en mediastino anterior (asterisco). La flecha recta describe el trayecto teórico de la aguja de biopsia en un abordaje paraesternal izquierdo entre los vasos mamarios internos izquierdos (círculo) y el borde izquierdo del esternón. Nótese que el cayado aórtico (Ao) se encuentra en el trayecto teórico de la aguja de biopsia. La flecha curva indica que en este acceso se punciona el parénquima pulmonar izquierdo. B) Imagen axial de TC de tórax con contraste intravenoso en la que la flecha recta describe el trayecto teórico de la aguja de biopsia en un abordaje paraesternal derecho medial a los vasos mamarios internos derechos (círculo). Nótese que el cayado aórtico (Ao) no se encuentra en el trayecto teórico de la aguja de biopsia, pero que con este abordaje se punciona también el parénquima pulmonar izquierdo (flecha curva). C) Imagen axial de TC de tórax con contraste intravenoso en la que la flecha recta describe el trayecto teórico de la aguja de biopsia en un abordaje paraesternal derecho lateral a los vasos mamarios internos derechos (círculo). Nótese que el cayado aórtico (Ao) tampoco se encuentra en el trayecto teórico de la aguja de biopsia, pero que con este abordaje se punciona el parénquima pulmonar derecho (flecha curva). D) Imagen axial de TC de tórax obtenida durante el procedimiento de biopsia mediante APEC, con la paciente en posición de semidecúbito lateral derecho, en la que se visualiza una aguja intramuscular (flechas) entre los vasos mamarios internos derechos (círculo) y el margen derecho del esternón para la instilación local de suero salino (hidrodissección). E) Imagen axial de TC de tórax obtenida durante el procedimiento de biopsia mediante APEC, con la paciente en posición de semidecúbito lateral derecho, en la que una vez expandido el mediastino anterior mediante la técnica de hidrodissección (flechas blancas) se introduce la aguja de biopsia (flechas negras) en la pared torácica. Nótese que la aguja de biopsia se dirige hacia el espacio existente entre los vasos mamarios internos derechos (círculo) y el borde derecho del esternón. F) Imagen axial de TC de tórax obtenida durante el procedimiento de biopsia mediante APEC, con la paciente en posición de semidecúbito lateral derecho, en la que se ha progresado la aguja de biopsia (flechas) hasta la masa paraaórtica (asterisco negro) a través del espacio entre el borde derecho del esternón y los vasos mamarios internos derechos (círculo). Nótese la presencia del «salinoma» (asterisco blanco) en el mediastino anterior y la imposibilidad de lesionar la aorta (Ao) debido a la trayectoria paralela de la aguja de biopsia al cayado aórtico.

través del tejido graso del mediastino anterior sin lesionar los vasos mamarios internos y sin puncionar la pleura parietal ni la pleura visceral (tampoco el parénquima pulmonar), tras la «expansión» del mediastino anterior mediante la instilación de suero salino y tras haber colocado a la paciente en una posición de semidecúbito lateral derecho. Además, al avanzar la aguja de biopsia con un trayecto paralelo al cayado aórtico, se minimizó el riesgo de lesión de la aorta torácica durante el disparo de la aguja. Aunque la inyección de suero salino previa a la introducción de la aguja de biopsia implica extender unos pocos min la duración del procedimiento, creemos que es una maniobra bien tolerada y que permite proceder con mayor seguridad al avance de la aguja de biopsia. Unos pocos autores han propuesto realizar punciones ecoendoscópicas (a través del esófago) de la estación paraaórtica atravesando la aorta torácica, pero en nuestra opinión se trata de una técnica que requiere de un alto grado de especialización, de una sedación del paciente y, lo más importante, que entraña riesgos como la perforación esofágica, mediastinitis, o el síndrome aórtico agudo^{7–9}. El APEC de lesiones paraaórticas no requiere de sedación del paciente, lo puede realizar cualquier radiólogo con experiencia en intervencionismo torácico diagnóstico, es poco dolorosa al evitar la punción de la superficie pleural, y minimiza el riesgo de lesión vascular al avanzar la aguja paralela al eje del cayado aórtico.

Creemos que la técnica de biopsia percutánea de lesiones paraaórticas en mediastino anterior mediante un APEC no ha sido

descrita previamente en la literatura y que, complementada con una hidrodissección y/o la colocación de los pacientes en decúbito o semidecúbito lateral, permite obtener material citológico o histológico de forma segura, relativamente indolora y sin riesgo de lesionar el cayado aórtico.

Bibliografía

1. Belanger AR, Akulian JA. An update on the role of advanced diagnostic bronchoscopy in the evaluation and staging of lung cancer. *Ther Adv Respir Dis.* 2017;11:211–21.
2. Ong PG, Debiante LG, Casal RF. Recent advances in diagnostic bronchoscopy. *J Thorac Dis.* 2016;8:3808–17.
3. Kim HJ, Kim YH, Choi SH, Kim HR, Kim DK, Park SI. Video-assisted mediastinoscopic lymphadenectomy combined with minimally invasive pulmonary resection for left-sided lung cancer: feasibility and clinical impacts on surgical outcomes. *Eur J Cardiothorac Surg.* 2016;49:308–13.
4. Bressler EL, Kirkham JA. Mediastinal Masses: Alternative approaches to CT-guided NEEDLE BIOPSY. *Radiology.* 1994;191:391–6.
5. Gupta S, Seaberg K, Wallace MJ, Madoff DC, Morello FA Jr, Ahrar K, et al. Imaging-guided percutaneous biopsy of mediastinal lesions: different approaches and anatomic considerations. *Radiographics.* 2005;25:763–88.
6. Padovani B, Boutros J, Marquette CH, Hofman V, Ducreux D, Mouroux J, et al. CT-guided percutaneous biopsies of mediastinal and paramediastinal masses in the lateral decubitus position. *Eur Radiol.* 2020;30:3146–51.
7. Molina JC, Chaudry F, Menezes V, Ferraro P, Lafontaine E, Martin J, et al. Transvascular endosonographic-guided needle biopsy of intrathoracic lesions. *J Thorac Cardiovasc Surg.* 2020;159:2057–65.
8. Von Bartheld M, Rabe KF, Annema JT. Transaortic EUS-guided FNA in the diagnosis of lung tumors and lymph nodes. *Gastrointest Endosc.* 2009;69:345–9.

9. Kazakov J, Hegde P, Tahiri M, Thiffault V, Ferraro P, Liberman M. Endobronchial and endoscopic ultrasound-guided transvascular biopsy of mediastinal hilar, and lung lesions. *Ann Thorac Surg*. 2017;103:951–5.

Luis Gorospe^{a,*}, Ana María Ayala-Carbonero^a, Adela Montelongo-Martín^a, Rosa Mariela Mirambeaux-Villalona^b, Paola Arrieta^b, Gemma María Muñoz-Molina^c, Sara Fra-Fernández^c, Amparo Benito-Berlinches^d, Blanca Lumbreras-Fernández^a y Javier Alarcón-Rodríguez^a

^a Servicio de Radiodiagnóstico, Hospital Universitario Ramón y Cajal, Madrid, España

^b Servicio de Neumología, Hospital Universitario Ramón y Cajal, Madrid, España

^c Servicio de Cirugía Torácica, Hospital Universitario Ramón y Cajal, Madrid, España

^d Servicio de Anatomía Patológica, Hospital Universitario Ramón y Cajal, Madrid, España

* Autor para correspondencia.

Correo electrónico: luisgorospe@yahoo.com (L. Gorospe).

<https://doi.org/10.1016/j.arbres.2020.08.022>

0300-2896/ © 2020 SEPAR. Publicado por Elsevier España, S.L.U. Todos los derechos reservados.

Long-term Follow-up in Adult Patients with Cystic Fibrosis and Deep Intronic Splicing Variants



Seguimiento a largo plazo en pacientes adultos con fibrosis quística y variantes de splicing en regiones profundas de los intrones

Dear Editor,

Bi-allelic pathogenic variants in the cystic fibrosis transmembrane conductance regulator (*CFTR*) gene are the cause of cystic fibrosis (CF).¹ More than 2000 specific variants have been reported to date. Most of these alterations are detected in exons and exon-intron boundaries (splicing variants). Changes in the promoter region, full or partial gene deletions, and more recently, deep intronic splicing variants (DISV) account for the remaining cases. DISV are alterations in the DNA sequence of intronic regions that generate cryptic splicing sites that favour the transcription of intronic sequences (pseudoexons) in mRNA molecules. These pseudoexons serve as templates for the synthesis of dysfunctional proteins, such as the *CFTR* protein in the case of CF, or create premature stop codons in the pre-mRNA molecules that result in nonsense mediated decay. These pathogenic variants could account for a majority of the 2–5% of remaining unknown variants in both cystic fibrosis (CF) and *CFTR*-related disorders (*CFTR*-RD) patients. The study of intronic sequences requires complex and expensive technology.² We implemented next-generation sequencing (NGS) to study CF patients in our Genetic Laboratory in 2014 and were able to identify DISV in the second allele of four historical clinical CF cases that have been followed-up in our CF Unit during the last decades.

In order to assess the role of DISV on CF diagnosis, we present 4 cases of patients with clinical suspicion of CF but with incomplete genotype, in whom we detected DISV by NGS technologies.³ We used the *CFTR* MASTR™ Dx kit (Multiplicom, Niel, Belgium) directed to the 27 *CFTR* coding exons, selected intronic regions or variants and part of the *CFTR* promoter region.⁴ Cases 1–3 were diagnosed as CF during childhood by clinical manifestations and positive sweat test. However, only one mutated allele was detected in each patient during infancy. Case 4 was followed-up in our Unit since the age of 19.

The clinical and demographic characteristics of the patients are shown in [Table 1](#).

The deep intronic variant c.1680-883A>G (rs1554388867, Legacy name c.1811+1637A>G, intron 12) was detected in cases

1–3, and the variant c.870-1113.870-1110del (rs397508809, Legacy name c.1002-1110_1113del, intron 7) in case 4. In the first three cases, CF was diagnosed during childhood owing to clinically compatible symptoms and positive sweat tests. The fourth case was initially classified as *CFTR*-RD at 19 years of age because of clinically compatible symptoms, an inconclusive sweat test (<60 mmol/L Cl⁻), and the detection of a single variant in the genetic analysis. CF was confirmed genetically 20 years later following the detection of a DISV in the second allele. This patient presented a severe phenotype with altered lung function, low body mass index (BMI), great extent of bronchiectasis, and a significant delay in diagnosis that could have negatively affected disease progression.

The deep intronic variant c.870-1113.870-1110del, which was found in case 4, is located in intron 7 of the *CFTR* gene and alters the mRNA splicing process creating a pseudoexon with a 101 nucleotide sequence between exons 6b and 7. This variant was initially identified in one patient with a clinically compatible phenotype and a negative sweat test, and in three Italian patients with a classic CF phenotype.^{5,6} Moreover, 17 patients with CF from other studies have also been diagnosed with this pathogenic variant.^{7–9} The patients have been reported as manifesting a wide spectrum of phenotypes including severe disease, delayed diagnoses, higher frequencies of diffuse bronchiectasis, with or without colonisation by *Pseudomonas aeruginosa*, pancreatic sufficiency (PS) that may progress to pancreatic insufficiency (PI) (as in our case 4 patient at 32 years old), and positive or inconclusive sweat tests. The variability of the phenotype has been related to levels of aberrant mRNA, which is affected by the expression of splicing factor SRp75. Decreasing levels of this factor have been shown to correct abnormal splicing of the variant.⁷

The deep intronic variant c.1680-883A>G is a more recently described variant located in intron 12¹⁰ that results in aberrantly spliced transcripts due to the inclusion of a pseudo-exon. Only three cases with this splicing intronic variant have been referenced in the literature and included in the *CFTR*-France Database.¹¹ These three reported patients were diagnosed during childhood (2 months, 5 months, and 3 years) and were compound heterozygous with a positive sweat test, with or without PI, with respiratory symptoms at diagnosis, and without further follow-up data.¹¹ Our three patients with this intronic variant (cases 1–3) now aged 49, 19 and 22 years respectively, are the only ones with available long-term follow up and progression data. They were diagnosed during childhood with positive sweat tests, are compound heterozygous for severe pathogenic variants and have PI, bilateral bronchiectasis, bronchial colonisation by *Staphylococcus aureus*, *Achromobacter* sp.