

Cartas Científicas

Efecto «tienda de campaña»: una complicación no descrita del marcaje percutáneo de nódulos pulmonares con semillas de I-125

“Pole-tent” Effect: an Unreported Complication of Percutaneous Marking of Lung Nodules with I-125 Seeds

Estimado Director:

En los últimos años se han descrito varias técnicas de marcaje preoperatorio de nódulos pulmonares con control radiológico que permiten su resección mediante cirugía torácica videoasistida (VATS)¹. Una de esas técnicas consiste en el marcaje percutáneo guiado mediante tomografía computerizada (TC) de nódulos pulmonares mediante semillas de I-125 con baja tasa de radiación. Las semillas emiten radiación gamma, lo que permite que puedan ser detectadas intraoperatoriamente mediante una sonda de detección gamma^{2,3}.

Exponemos una complicación, no descrita previamente, acontecida durante el procedimiento de marcaje con esta técnica. Dicha complicación, a la que hemos denominado «efecto tienda de campaña», consistió en la imposibilidad de atravesar la superficie pleural visceral con el trocar (cargado con la semilla radiactiva), por lo que las semillas fueron erróneamente liberadas en el espacio pleural. A pesar de ello, los nódulos fueron extirpados con éxito mediante VATS y las semillas recuperadas de la cavidad pleural durante el acto quirúrgico. A continuación describimos esta complicación en dos pacientes con nódulos pulmonares.

Paciente 1. Mujer de 65 años, fumadora activa, con nódulo subsólido mixto subpleural en lóbulo inferior derecho (fig. 1A). La paciente presentaba en TC (fig. 1B) hallazgos compatibles con una neumonitis intersticial descamativa. Se procedió al marcaje percutáneo del nódulo pulmonar. Aunque durante el procedimiento de marcaje parecía que el extremo distal del trocar se localizaba en el parénquima pulmonar (fig. 1C), al liberar la semilla de I-125 y retirar el trocar se observó que la semilla se encontraba en la cavidad pleural (fig. 1D). La paciente fue intervenida quirúrgicamente mediante VATS al día siguiente; donde se observó un pequeño hematoma en la superficie pleural visceral (secundaria a la punción con la punta del trocar) realizándose una segmentectomía ampliada.

Paciente 2. Varón de 58 años, exfumador, con nódulo subsólido subpleural con áreas de cavitación en lóbulo superior derecho (fig. 1E). Al igual que el caso anterior, durante el marcaje dio la impresión de que el extremo distal del trocar se localizaba dentro del parénquima pulmonar (fig. 1F), pero al comprobarlo la semilla se encontraba en la cavidad pleural (fig. 1G). El paciente fue intervenido mediante VATS al día siguiente, identificándose también un pequeño hematoma en la pleura visceral que ayudó al cirujano a

resecar de forma segura y completa (segmentectomía) el nódulo pulmonar.

El diagnóstico histológico definitivo, en los dos pacientes, fue el de un adenocarcinoma infiltrante (pT1b).

La demanda de resección de nódulos pulmonares está aumentando por la indicación cada vez más habitual de metastasectomías pulmonares⁴ y por la detección creciente de nódulos sospechosos en los programas de cribado de cáncer de pulmón con TC de tórax de baja dosis de radiación⁵. Sin embargo, la identificación intraoperatoria de estos nódulos puede ser difícil para el cirujano torácico debido a su pequeño tamaño o escaso componente sólido. En estos casos, el marcaje preoperatorio permite llevar a cabo la resección completa y segura de nódulos pulmonares⁶. Existen múltiples técnicas de marcaje preoperatorio pulmonar⁷; las ventajas principales de nuestra técnica residen en la menor capacidad de movilización de la semilla tras su liberación intrapulmonar y en la posibilidad de programar la cirugía días o semanas después del procedimiento de marcaje².

Este procedimiento consiste en la inserción percutánea de semillas radiactivas de I-125 a través de un trocar (en nuestro centro 18G), al que se le ha retirado el estilete central. Antes de insertar el trocar en el paciente, se introduce la semilla en el trocar y, para evitar su salida por el extremo distal, este se sella con una pequeña cantidad de cera de hueso. Una vez cargado el trocar, se inserta en el paciente a través de una pequeña incisión cutánea. A continuación, tras comprobar la correcta posición del extremo distal del trocar dentro del nódulo pulmonar que se pretende resecar, se procede a la introducción del estilete (provisto de una punta afilada) a través del trocar con el objetivo de empujar y liberar la semilla en el parénquima pulmonar. Se han descrito algunas complicaciones relacionadas con esta técnica de marcaje como el neumotórax, la hemorragia pulmonar, o la migración de la semilla. Sin embargo, la complicación «efecto tienda de campaña», no ha sido descrita previamente, y consiste en la incapacidad del trocar de perforar la pleura visceral, por lo que en realidad el extremo distal del trocar empuja o rechaza la pleura visceral (de una forma similar al mástil o palo de una tienda de campaña) sin llegar a atravesarla. En las imágenes de TC (durante el procedimiento de marcaje) el efecto óptico simula que el trocar ha atravesado la pleura visceral y su extremo distal se localiza dentro del pulmón, pero en realidad dicho extremo no ha llegado a perforar la pleura visceral. Creemos que esta complicación puede deberse a varios factores: 1) menor capacidad perforadora de la punta biselada del trocar (al introducirse en el tórax sin el estilete central, que actúa como aguja con mayor capacidad perforante); 2) efecto «resbaladizo» de la cera de hueso (sobre la superficie pleural visceral) empleada para sellar el trocar; 3) localización subpleural de los nódulos, los cuales ofrecen cierta resistencia al trocar, dificultando su penetración; y 4) presencia de una neumopatía intersticial subpleural en uno de los pacientes (pensamos que las áreas de inflamación subpleural pudieron difi-

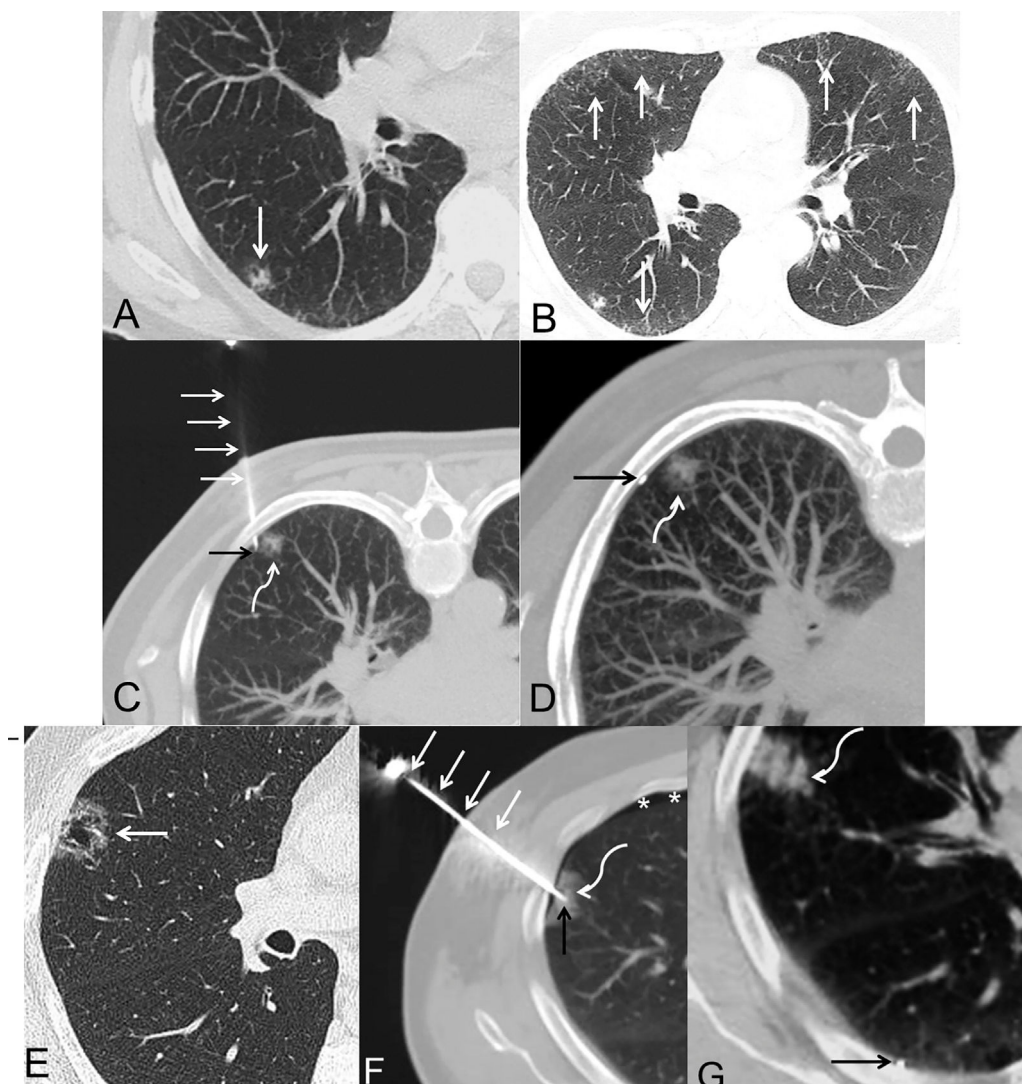


Figura 1. Pacientes 1 (A-D) y 2 (E-G). Todas las imágenes corresponden a cortes axiales de TC de tórax (ventana de parénquima pulmonar). A) Imagen que muestra un nódulo subsólido mixto subpleural (flecha) en lóbulo inferior derecho. B) Imagen en la que se identifican varias opacidades subpleurales bilaterales de atenuación en vidrio deslustrado (flechas) compatibles con un patrón de neumonitis intersticial descamativa. C) Imagen con la paciente en posición de decúbito prono, en la que se observa el trocar (flechas blancas rectas) atravesando la pared torácica, una localización aparentemente intrapulmonar del extremo distal del trocar (flecha negra) y el nódulo pulmonar (flecha blanca curva). D) Imagen con la paciente en decúbito prono tras la retirada del trocar en la que se identifica una localización extrapulmonar de la semilla de I-125 (flecha negra) y el nódulo pulmonar (flecha blanca curva). E) Imagen que muestra un nódulo subsólido cavitado subpleural (flecha) en lóbulo superior derecho. F) Imagen en la que se observa el trocar (flechas blancas rectas) atravesando la pared torácica, una localización aparentemente intrapulmonar del extremo distal del trocar (flecha negra) y el nódulo pulmonar (flecha blanca curva). Nótese la aparición de un pequeño neumotórax laminar (asteriscos). G) Imagen tras la retirada del trocar en la que se identifica una localización extrapulmonar de la semilla de I-125 (flecha negra) y un pequeño foco de hemorragia subpleural (flecha blanca curva).

cultar la perforación de la pleura visceral). Asimismo, pensamos que esta complicación puede reducirse minimizando la cantidad de cera de hueso que se aplica en el extremo distal del trocar y tratando de liberar la semilla junto al margen profundo (más alejado de la pleura visceral) del nódulo pulmonar (evitando su liberación cerca del espacio subpleural). También creemos que si acontece esta complicación, es aconsejable adelantar la cirugía ya que es probable que exista un pequeño hematoma «tatuado» en la superficie pleural visceral que facilite la resección del nódulo pulmonar.

A pesar de esta complicación, los nódulos de los dos pacientes presentados fueron extirpados con éxito mediante VATS y las semillas de I-125 recuperadas de la cavidad pleural durante el acto quirúrgico. Creemos que la descripción de esta complicación inédita puede ayudar a seleccionar mejor los pacientes y a anticipar este contratiempo en los pacientes que presenten las características enumeradas previamente.

Bibliografía

1. Sekimura A, Funasaki A, Iwai S, Motono N, Usuda K, Uramoto H. Thoracoscopic small pulmonary nodule detection using computed tomography-guided cutaneous marking and pleural marking. *J Thorac Dis.* 2019;11:2745-53.
2. Gobardhan PD, Djamin RS, Romme PJ, de Wit PE, de Groot HG, Adriaansen T, et al. The use of iodine seed (I-125) as a marker for the localisation of lung nodules in minimal invasive pulmonary surgery. *Eur J Surg Oncol.* 2013;39:945-50.
3. Lee JW, Park CH, Lee SM, Jeong M, Hur J. Planting Seeds into the Lung: Image-Guided Percutaneous Localization to Guide Minimally Invasive Thoracic Surgery. *Korean J Radiol.* 2019;20:1498-514.
4. Nakajima J. Advances in techniques for identifying small pulmonary nodules. *Surg Today.* 2019;49:311-5.
5. Mun M, Nakao M, Matsuura Y, Ichinose J, Nakagawa K, Okumura S. Novel techniques for video-assisted thoracoscopic surgery segmentectomy. *J Thorac Dis.* 2018;10:S1671-6.
6. Sato M. Precise sublobar lung resection for small pulmonary nodules: localization and beyond. *Gen Thorac Cardiovasc Surg.* 2019. <http://dx.doi.org/10.1007/s11748-019-01232-1>.

7. Keating J, Singhal S. Novel Methods of Intraoperative Localization and Margin Assessment of Pulmonary Nodules. *Semin Thorac Cardiovasc Surg.* 2016;28:127-36.

Odile Ajuria-Illarramendi ^{a,*}, Luis Gorospe Sarasúa ^b, Sara Fra-Fernández ^c, María Eugenia Rioja-Martín ^a, Almudena Ureña-Vacas ^b, Rosa Mariela Mirambeaux-Villanova ^d, Gemma María Muñoz-Molina ^c y Nicolás Moreno-Mata ^c

^a Servicio de Medicina Nuclear, Hospital Universitario Ramón y Cajal, Madrid, España

^b Servicio de Radiodiagnóstico, Hospital Universitario Ramón y Cajal, Madrid, España

^c Servicio de Cirugía Torácica, Hospital Universitario Ramón y Cajal, Madrid, España

^d Servicio de Neumología, Hospital Universitario Ramón y Cajal, Madrid, España

* Autor para correspondencia.

Correo electrónico: odileajuria@gmail.com (O. Ajuria-Illarramendi).

<https://doi.org/10.1016/j.arbres.2020.06.018>

0300-2896/ © 2020 SEPAR. Publicado por Elsevier España, S.L.U. Todos los derechos reservados.

Estudio de la adherencia al tratamiento con presión continua positiva en la vía aérea en pacientes con síndrome de apnea obstructiva del sueño en el confinamiento impuesto durante la pandemia de COVID-19



Study of the Adherence to continuous positive airway pressure Treatment in Patients with Obstructive Sleep Apnea Syndrome in the Confinement During the COVID-19 Pandemic

Estimado Director:

La elevada transmisibilidad y la ausencia de un tratamiento específico impulsó a las autoridades de la mayoría de los países a imponer el confinamiento temporal de su población para contener la propagación de la enfermedad por el coronavirus 2019 (COVID-19)^{1,2}. En este contexto, las potenciales consecuencias del asilamiento domiciliario sobre la salud no son bien conocidas³. La ventilación a presión positiva continua (CPAP) de forma domiciliar constituye el tratamiento de elección de los pacientes con apnea obstructiva del sueño (AOS)⁴ si bien su eficacia depende en gran medida del cumplimiento de la terapia⁵. En este estudio, se planteaba que la dificultad de acceso al sistema sanitario y la presencia de situaciones de ansiedad podría influir negativamente en la adherencia al tratamiento. Por otra parte, debido a sus conocidas implicaciones cardiovasculares, la AOS se ha propuesto como un factor de riesgo hacia una evolución negativa de la COVID-19⁶.

El objetivo principal del estudio consistió en comparar el grado de cumplimiento y de adherencia de los pacientes de AOS, previamente incluidos en un programa de monitorización domiciliar del tratamiento con CPAP, durante el confinamiento con respecto a su cumplimiento durante los 3 meses previos, analizando la influencia del sexo, de la edad y de la gravedad de la AOS.

Se incluyó en el estudio a pacientes diagnosticados de AOS en tratamiento con CPAP (AirSense 10, ResMed) incluidos en un programa de telemonitorización. Se distinguieron 2 periodos de estudio: 1) basal, comprendido entre el 15 de diciembre de 2019 y el 14 de marzo de 2020; 2) seguimiento, correspondiente al primer mes de confinamiento, entre el 15 de marzo y el 14 de abril de 2020. Los pacientes debían presentar más de 3 meses de tratamiento al inicio del estudio para evitar cualquier sesgo de aprendizaje. El protocolo fue aprobado por el Comité de Ética (CEIC PI090-20).

Los datos de telemonitorización de la CPAP se recibieron y almacenaron de forma automatizada en la plataforma web MyOSA (Oxigen Salud, Barcelona, España), que permitió estimar las siguientes variables: 1) uso diario (número de horas dividido entre el número de días naturales); 2) uso relativo (número de horas dividido entre los días de uso); 3) porcentaje de noches de uso; 4) porcentaje de noches con uso >4h; 5) índice de apnea-hipopnea

residual; 6) índice de apneas centrales residual; 7) índice de apneas obstructivas residual; 8) fugas de la mascarilla y 9) percentil 95% de fugas. El criterio de adherencia fue utilizar la CPAP más de 4 h el 70% de las noches⁷.

Las diferencias estadísticas entre los periodos bajo estudio (basal, antes del confinamiento vs. seguimiento, durante el confinamiento) se analizaron mediante la prueba de rangos con signo de Wilcoxon para muestras pareadas. Como umbral de significación se fijó una $p < 0,01$.

Un total de 2.956 pacientes fueron incluidos en el estudio, con una mediana de edad de 63 años (rango intercuartil 54-71) y un 77,7% de varones. Un 75,1% de los pacientes eran cumplidores en el periodo basal, mientras que en el seguimiento esta cifra aumentó hasta el 79,5% ($p < 0,0001$). Durante el confinamiento, solo el antecedente de depresión mostró una tendencia hacia una peor adherencia ($p = 0,017$).

En la [tabla 1](#) se muestran los parámetros de uso y eficiencia de CPAP durante los periodos de estudio (basal vs. seguimiento). De forma global, durante el periodo de confinamiento, los pacientes emplearon la CPAP un número de horas significativamente mayor. Con respecto a la eficacia del tratamiento, durante el confinamiento se observó una disminución significativa de los eventos obstructivos residuales, si bien se incrementaron de forma significativa los eventos centrales. En valores absolutos, las fugas fueron significativamente menores en el periodo de aislamiento.

Es importante destacar que, tras un mes de confinamiento, un 27,3% de los pacientes considerados al principio como no cumplidores se convirtieron en cumplidores, mientras que solo un 3,7% de los cumplidores previos perdieron dicha categoría.

Tanto hombres como mujeres mostraron diferencias significativas entre ambos periodos de estudio, observándose un uso significativamente mayor durante el confinamiento con independencia del sexo. Sin embargo, es destacable que el número de eventos obstructivos residuales fue significativamente menor en hombres (0,51 vs. 0,48 eventos/h; $p < 0,01$) que en mujeres (0,56 vs. 0,55 eventos/h; $p = 0,059$).

De forma similar, se observó un cumplimiento significativamente mayor durante el confinamiento en todos los rangos de edad, en particular en ≥ 65 años.

Con respecto a la gravedad de AOS, de forma general se observaron las mismas tendencias hacia mayor uso de CPAP durante el confinamiento. En cuanto a la eficiencia, se observó un índice de eventos obstructivos residuales (0,54 vs. 0,50 eventos/h; $p < 0,01$) y fugas (1,0 vs. 0,7 litros; $p < 0,01$) significativamente menores durante el confinamiento en los pacientes con AOS de moderado a grave. El índice de eventos centrales residuales fue mayor durante el confinamiento, de forma sistemática, con independencia del sexo, de la edad y de la gravedad de AOS.