

Finally, LENT is a valuable tool in this setting but needs to be used with caution in MPE patients with LA carrying EGFR mutations, as it seems to underestimate their survival, even though these patients seem to have worse outcomes under tyrosine kinase inhibitor therapy compared with patients with the same diagnosis but without MPE.^{13,14} Nevertheless, it seems clear they still have a better prognosis than LA patients with MPE with wild-type EGFR.

Although EGFR mutations appear only in a small subset of LA, this is frequently the most common malignancy causing MPE and, furthermore, there is data suggesting that the rate of EGFR mutation is higher in LA patients with MPE.¹⁵ These data highlight the importance of seeking tools to accurately predict survival in these patients.

Bibliografía

- Clive A, Bhatnagar R, Preston NJ, Jones HE, Maskell N. Interventions for the management of malignant pleural effusions. *Cochrane Database Syst Rev*. 2013;2013.
- Heffner JE, Nietert PJ, Barbieri C. Pleural fluid pH as a predictor of survival for patients with malignant pleural effusions. *Chest* [Internet]. 2000;117:79-86. <http://dx.doi.org/10.1378/chest.117.1.79>.
- Martínez-Moragón E, Aparicio J, Sanchis J, Menéndez R, Cruz Rogado M, Sanchis F. Malignant pleural effusion: prognostic factors for survival and response to chemical pleurodesis in a series of 120 cases. *Respiration*. 1998;65:108-13.
- Bielsa S, Salud A, Martínez M, Esquerda A, Martín A, Rodríguez-Panadero F, et al. Prognostic significance of pleural fluid data in patients with malignant effusion. *Eur J Intern Med* [Internet]. 2008 Jul;19:334-9. Available from: <http://www.ncbi.nlm.nih.gov/pubmed/18549935>
- Verma A, Phua CK, Sim WY, Algosio RE, Tee KS, Lew SJW, et al. Pleural LDH as a prognostic marker in adenocarcinoma lung with malignant pleural effusion. *Medicine (Baltimore)* [Internet]. 2016 Jun;95:e3996. Available from: <http://www.ncbi.nlm.nih.gov/pubmed/27368006>
- Anevlavis S, Kouliatis G, Sotiriou I, Koukourakis MI, Archontogeorgis K, Karpathiou G, et al. Prognostic factors in patients presenting with pleural effusion revealing malignancy. *Respiration*. 2014;87:311-6.
- Abrao FC, de Abreu IRLB, Fogarolli M, Caxeiro G, Bezerra CBS, de Cerqueira Cesar FP, et al. Prognostic factors of 30-day mortality after palliative procedures in patients with malignant pleural effusion. *Ann Surg Oncol*. 2015;22:4083-8.
- Pilling JE, Dusmet ME, Ladas G, Goldstraw P. Prognostic factors for survival after surgical palliation of malignant pleural effusion. *J Thorac Oncol* [Internet]. 2010;5:1544-50. Available from: <http://www.ncbi.nlm.nih.gov/pubmed/20802350>
- Zamboni MM, da Silva CT, Baretta R, Cunha ET, Cardoso GP. Important prognostic factors for survival in patients with malignant pleural effusion. *BMC Pulm Med* [Internet]. 2015;15:1-7. Available from: <http://www.biomedcentral.com/1471-2466/15/29>
- Burrows CM, Mathews WC, Colt HG. Predicting survival in patients with recurrent symptomatic malignant pleural effusions: an assessment of the prognostic values of physiologic, morphologic, and quality of life measures of extent of disease. *Chest* [Internet]. 2000;117:73-8. Available from: <http://www.ncbi.nlm.nih.gov/pubmed/10631202>
- Clive AO, Kahan BC, Hooper CE, Bhatnagar R, Morley AJ, Zahan-Evans N, et al. Predicting survival in malignant pleural effusion: development and validation of the LENT prognostic score. *Thorax* [Internet]. 2014;1-7. Available from: <http://www.ncbi.nlm.nih.gov/pubmed/25100651>
- Abisheganaden J, Verma A, Dagaonkar RS, Light RW. An observational study evaluating the performance of LENT score in the selected population of malignant pleural effusion from lung adenocarcinoma in Singapore. *Respiration*. 2018;96.
- Wang TF, Chu SC, Lee JJ, Yang GG, Huang WH, Chang ET, et al. Presence of pleural effusion is associated with a poor prognosis in patients with epidermal growth factor receptor-mutated lung cancer receiving tyrosine kinase inhibitors as first-line treatment. *Asia Pac J Clin Oncol*. 2017;13:304-13.
- Yang J, Lee OJ, Son SM, Woo CG, Jeong Y, Yang Y, et al. EGFR mutation status in lung adenocarcinoma-associated malignant pleural effusion and efficacy of egfr tyrosine kinase inhibitors. *Cancer Res Treat*. 2018;50:908-16.
- Wu S-G, Gow C-H, Yu C-J, Chang Y-L, Yang C-H, Hsu Y-C, et al. Frequent epidermal growth factor receptor gene mutations in malignant pleural effusion of lung adenocarcinoma. *Eur Respir J* [Internet]. 2008;32:924-30. Available from: <http://erj.ersjournals.com/cgi/doi/10.1183/09031936.00167407>

Sara Raimundo^{a,*}, Ana Isabel Loureiro^a, Fortunato Vieira^b, Ana Fernandes^a

^a Pulmonology Department, Centro Hospitalar de Trás-os-Montes e Alto Douro, Vila Real, Portugal

^b Histocit – Laboratório Anatomia Patológica, Trofa, Portugal

Corresponding author.

E-mail address: sara.rraimundo@gmail.com (S. Raimundo).

<https://doi.org/10.1016/j.arbres.2020.01.004>

0300-2896/ © 2020 SEPAR. Published by Elsevier España, S.L.U. All rights reserved.

Rinoconjuntivitis y asma ocupacional por alergia a harina de trigo sarraceno



Rhinoconjunctivitis and Occupational Asthma due to Buckwheat Flour Allergy

Estimado Director:

El alforfón o trigo sarraceno (*Fagopyrum esculentum*) es una planta herbácea de la familia *Polygonaceae*, originaria de Asia Central. Tiene un elevado valor nutricional, superando en proteínas y ácidos grasos a los cereales^{1,2}. Se han descrito casos de alergia a trigo sarraceno mediada por IgE, tanto por inhalación de su harina como por su ingestión. La clínica incluye síntomas rinoconjuntivales, bronquiales, gastrointestinales, cutáneos e incluso anafilaxia³⁻⁵. Presentamos un caso de rinoconjuntivitis y asma ocupacional por alergia a harina de trigo sarraceno en un paciente panadero.

Se trata de un varón de 45 años de edad con antecedentes de rinitis alérgica por sensibilización a ácaros, panadero desde hace 26 años. Consulta por presentar, desde 8 meses antes y exclusivamente en el lugar de trabajo, episodios de tos, disnea, estornudos, rinorrea acuosa, congestión nasal y prurito ocular los días que su compañero amasa harina de trigo sarraceno, remitiendo la sintomatología en su domicilio.

A la exploración física el paciente presentaba obstrucción nasal bilateral y se encontraba en buen estado general, afebril y eup-

neico, con auscultación cardiopulmonar normal. Se inició el estudio alérgico con pruebas cutáneas (prick-test) con batería de aeroalérgenos y alimentos (extractos comerciales) incluyendo harina de trigo, cebada, centeno, avena, maíz, arroz, gliadina, frutos secos, leche, huevo y proteínas transportadoras de lípidos. Los resultados fueron positivos para ácaros del polvo y extracto de harina de trigo sarraceno al 5% P/V (9x7 mm). Además, se realizó prick by prick con extracto propio de trigo sarraceno, elaborado a partir de la harina aportada por el paciente, con resultado positivo (18x11 mm) (fig. 1). Posteriormente, se amplió el estudio con determinación de IgE mediante el método ImmunoCAPTM (extracto purificado) con los siguientes resultados: IgE total 187 KU/l, IgE específica para alforfón 15,4 KU/l, trigo y centeno <0,1 KU/l, *Dermatophagoides pteronyssinus* 10,1 KU/l, *Lepidoglyphus destructor* 1,98 KU/l.

La radiografía de tórax no mostraba alteraciones patológicas. La espirometría era normal (capacidad vital forzada (FVC) 6060 ml (115%), volumen espiratorio forzado en el primer segundo (FEV1) 4820 ml (113,5%), FEV1/FVC 80,63%) con prueba broncodilatadora negativa, con un FeNO de 115 partes por billón. La prueba de provocación bronquial inespecífica con metacolina mientras el paciente continuaba trabajando fue positiva (0,022 mg).

Ante los hallazgos descritos, se decidió realizar una prueba de provocación bronquial específica (PPBE) estando de baja laboral. Inicialmente no presentó variabilidad tras exponerse a placebo. A los 4 min de la primera exposición al alérgeno en cabina a mezcla de lactosa y harina de alforfón, adquirida de forma externa, a baja concentración, mediante la técnica de baldeo por método

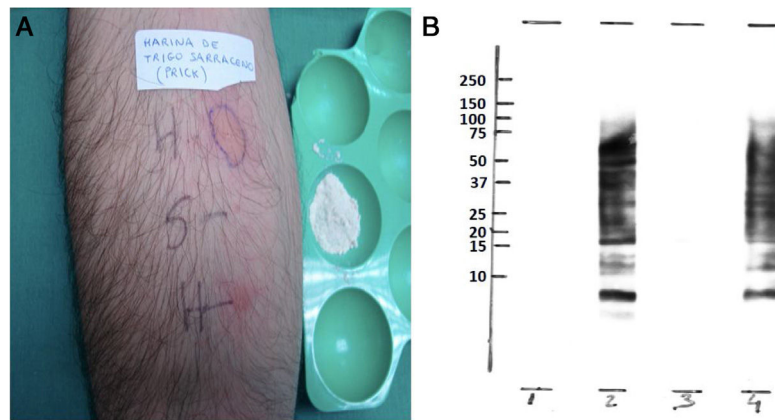


Figura 1. A) Prick by prick con harina de trigo sarraceno. B) IgE-inmuno-detección de extractos de harina de trigo sarraceno. 1: trigo sarraceno (condiciones no reductoras)+control negativo. 2: trigo sarraceno (condiciones no reductoras)+suero paciente. 3: trigo sarraceno (condiciones reductoras)+control negativo. Trigo sarraceno (condiciones reductoras)+suero paciente. En el lado izquierdo, se indica la posición de los marcadores de peso molecular (10, 15, 20, 25, 37, 50, 75, 100,150, 250 kDa).

Pepys, presentó un broncoespasmo grave con caída del FEV₁ del 35% respecto a su basal.

Finalmente, con el objetivo de identificar las proteínas específicas del alforfón que inducen la síntesis de anticuerpos IgE en este paciente, se realizó un immunoblotting, realizado con el mismo extracto elaborado a partir de la harina aportada por el paciente, que detectó varias bandas fijadoras de IgE frente a diferentes proteínas del extracto en condiciones reductoras y no reductoras (de <9 a 75 kDa) (fig. 1).

A pesar de no haber podido descartar la presencia de ácaros en el extracto utilizado para las pruebas cutáneas, el immunoblotting y la PPBE, la determinación de IgE específica mediante ImmunoCAP™ confirma la sensibilización a harina de alforfón.

El paciente fue diagnosticado de rinoconjuntivitis y asma ocupacional mediada por IgE por alergia a harina de trigo sarraceno. Se le indicó evitar la exposición a dicha harina e iniciar tratamiento con broncodilatadores de acción prolongada y corticosteroides inhalados para evitar la progresión y cronificación de los síntomas.

El alforfón, aunque se denomina «trigo sarraceno», no tiene relación taxonómica con el trigo. Debido a su elevado valor nutricional, y a la ausencia de gluten, su harina es ideal para la elaboración de productos para celíacos, y actualmente está aumentando su uso como ingrediente de alimentos considerados «ecológicos».

Se han descrito diversos casos de reacciones de hipersensibilidad al alforfón, fundamentalmente en Japón, debido al elevado consumo local, llegando a provocar hasta un 3% de las anafilaxias en dicha población⁴.

La prevalencia de síntomas respiratorios en contexto de enfermedad profesional en panaderos es elevada: 5-10% asma y 15-20% rinitis^{6,7}. La sensibilización es del 4,2% por persona y año en exposiciones inferiores a 4 años⁸ (en más prolongadas del 1,0%)⁹ y se incrementa a mayor dosis de alérgeno, especialmente en atópicos⁶. En panaderos, los alérgenos responsables son mayoritariamente proteínas de alto peso molecular de harinas, pero deben tenerse en cuenta otros agentes presentes desde la producción del cereal hasta la elaboración del pan (pesticidas, contaminantes como ácaros, hongos, enzimas, etc.). El alforfón se considera un pseudocereal que contiene diferentes proteínas de alto peso molecular y, al igual que otras fuentes alérgicas, requiere un periodo de exposición para sensibilizar y producir una reacción de hipersensibilidad mediada por IgE.

El diagnóstico requiere demostrar la sensibilización mediante pruebas cutáneas y/o inmunológicas y relacionar la exposición con los síntomas. La PPBE es la prueba de referencia para diagnosti-

car asma ocupacional, por ser la única que establece el diagnóstico etiológico mediante la exposición controlada a dosis crecientes del agente sospechoso, monitorizando el FEV₁.

El método preventivo más eficaz es controlar el nivel de exposición alérgica con el fin de reducir el número de trabajadores que se sensibilizan. Reducir la exposición y usar protección pueden reducir los síntomas, pero la única medida que mejora la función pulmonar es evitar la exposición^{10,11}.

La importancia de este caso radica en la escasa literatura existente sobre asma ocupacional por sensibilización a alforfón¹²⁻¹⁵. Según registros hospitalarios, aunque infrecuente, puede inducir reacciones graves³⁻⁵. La ausencia de estudios y su infradiagnóstico por la falta de sospecha, dificultan estimar la prevalencia de esta alergia.

El trigo sarraceno está adquiriendo un mayor protagonismo en el sector alimentario también en Europa debido al aumento de consumo de alimentos sin gluten. Debería considerarse la necesidad de su declaración como alérgeno alimentario para evitar exposiciones accidentales con riesgos significativos.

Agradecimientos

En memoria de la Dra. Eulalia Camino (nuestra querida *Lali*).

Bibliografía

- Cawoy V, Kinet JM, Jacquemart AL. Morphology of nectaries and biology of nectar production in the distylous species *Fagopyrum esculentum*. *Annals of Botany*. 2008;102:675-84. DOI: 10.1093/aob/mcn150.
- Ikeda K. Buckwheat composition, chemistry, and processing. *Adv Food Nutr Res*. 2002;44:395-434. [http://dx.doi.org/10.1016/S1043-4526\(02\)44008-9](http://dx.doi.org/10.1016/S1043-4526(02)44008-9).
- Stember RH. Buckwheat allergy. *Allergy Asthma Proc*. 2006;27:393-5. <http://dx.doi.org/10.2500/app.2006.27.2879>.
- Imamura T, Kanagawa Y, Ebisawa M. A survey of patients with self-reported severe food allergies in Japan. *Pediatr Allergy Immunol*. 2008;19:270-4. DOI: 10.1111/j.1399-3038.2007.00621.x.
- Sammut D, Dennison P, Venter C, Kurukulaaratchy RJ. Buckwheat allergy: a potential problem in 21st century Britain. *BMJ Case Reports*. 2011;8:1-3. <http://dx.doi.org/10.1136/bcr.09.2011.4882>.
- Quirce S, Diaz-Perales A. Diagnosis and Management of Grain-Induced Asthma. *Allergy Asthma Immunol Res*. 2013;5:348-56. <http://dx.doi.org/10.4168/air.2013.5.6.348>.
- Ameille J, Pauli G, Calastreng-Crinquand A, Vervloët D, Iwatsubo Y, Popin E, et al. Observatoire National des Asthmes Professionnels. Reported incidence of occupational asthma in France, 1996-99: the ONAP programme. *Occup Environ Med*. 2003;60:136-41. DOI: 10.1136/oem.60.2.136.
- Gautrin D, Ghezzi H, Infante-Rivard C, Malo JL. Incidence on determinants of IgE-mediated sensitization in apprentices. A prospective study. *Am J Respir Crit Care Med*. 2000;162:1222-8. <http://dx.doi.org/10.1164/ajrccm.162.4.2001023>.

9. Gautrin D, Ghezzi H, Infante-Rivard C, Magnan M, L'archevêque J, Suarhana E, et al. Long-term outcomes in a prospective cohort of apprentices exposed to high-molecular-weight agents. *Am J Respir Crit Care Med*. 2008;177:871–9, <http://dx.doi.org/10.1164/rccm.200707-9910C>.
10. Muñoz X, Viladrich M, Manso L, del Pozo V, Quirce S, Cruz MJ, et al. Evolution of occupational asthma: Does cessation of exposure really improve prognosis? *Respir Med*. 2014;108:1363–70, <http://dx.doi.org/10.1016/j.rmed.2014.08.001>.
11. Baur X, Sigsgaard T, Aasen TB, Burge PS, Heederik D, Henneberger P, et al. ERS Task force on the management of work-related asthma guidelines for the management of work-related asthma. *Eur Respir J*. 2012;39:529–45, <http://dx.doi.org/10.1183/09031936.00096111>.
12. Choudat D, Villette C, Dessanges JF, Combalot MF, Fabries JF, Lockhart A, et al. Occupational asthma caused by buckwheat flour. *Rev Mal Respir*. 1997;14:319–21. PMID: 9411616.
13. Park HS, Nahm DH. Buckwheat flour hypersensitivity: an occupational asthma in a noodle maker. *Clin Exp Allergy*. 1996;26:423–7. DOI: 10.1111/j.1365-2222.1996.tb00558.x.
14. Valdivieso R, Moneo I, Pola J, Muñoz T, Zapata C, Hinojosa M, et al. Occupational asthma and contact urticaria caused by buckwheat flour. *Ann Allergy*. 1989;63:149–52. PMID: 2475041.
15. Heffler E, Pizzimentis, Badiu I, Guida G, Rolla G. Buckwheat Allergy: An emerging clinical problem in Europe. *J Allergy Ther*. 2014;5:168, <http://dx.doi.org/10.4172/2155-6121.1000168>.

Silvia Pascual Erquicia^{a,*}, Marta Bernaola Abraira^b, Sandra Dorado Arenas^a, Isabel Urrutia Landa^a, Itziar Arrizubieta Basterrechea^a, Olaia Bronte Moreno^a, Ane Uranga Echeverría^a, Txomin Zabala Hernández^a, Amaia Artaraz Ereño^a y Lucía Jimeno Nogales^c

^a Servicio de Neumología, Hospital Universitario Galdakao, Vizcaya, España

^b Servicio de Alergología, Hospital Universitario La Princesa, Madrid, España

^c Departamento de I + D ALK, Madrid, España

* Autor para correspondencia.

Correo electrónico: SILVIA.PASCUALERQUICIA@osakidetza.eus (S. Pascual Erquicia).

<https://doi.org/10.1016/j.arbres.2020.02.001>

0300-2896/ © 2020 SEPAR. Publicado por Elsevier España, S.L.U. Todos los derechos reservados.

Manifestación pulmonar de una enfermedad hereditaria de expresión fundamentalmente mucocutánea



Pulmonary Manifestation of a Primarily Mucocutaneous Hereditary Disease

Estimado Director:

La disqueratosis congénita o síndrome de Zinsser Cole-Engman es una rara enfermedad hereditaria con afectación multisistémica. Al menos 12 genes relacionados con el mantenimiento de los telómeros han sido implicados en la patogénesis de la enfermedad.

En cuanto a la clínica, la distrofia ungueal, la pigmentación reticular y la leucoplasia oral son las más manifestaciones más comunes en esta enfermedad. La fibrosis pulmonar, aunque tan solo afecta al 20% de los pacientes, representa la causa de mayor morbimortalidad¹.

Presentamos el caso de un paciente varón de 49 años, remitido a consulta externa de Neumología por tos seca de 6 meses de evolución. Tenía rinoconjuntivitis estacional y alergia al polvo y trabajaba en una empresa de transporte en contacto frecuente con el humo de los camiones. Estaba diagnosticado de disqueratosis congénita ligada al cromosoma X desde el año 2000 por Dermatología, con clínica de distrofia ungueal, pigmentación reticular y leucoplasia oral (Figura A). Además, estaba en seguimiento en Hematología por anemia aplásica. El cariotipo en sangre periférica y en médula ósea fue compatible con la normalidad. Como antecedentes familiares, tan solo un primo materno había sido diagnosticado de disqueratosis congénita. Sus padres habían fallecido y sus hermanos también cuando eran jóvenes, sin causa conocida.

En la auscultación pulmonar destacaban crepitantes bibasales tipo velcro y la saturación basal de oxígeno por pulsioximetría era de 98%. La radiografía de tórax mostraba afectación reticular de predominio en ambos lóbulos superiores y la analítica de sangre no presentaba ninguna alteración, incluido el estudio de autoinmunidad.

El paciente presentó datos de restricción moderada y disminución de la capacidad de difusión de monóxido de carbono (DLCO) en las pruebas de función respiratoria (FEV₁ 71%; FVC 71%; FEV₁/FVC 60%; TLC 66%; DLCO 62%). Además, en la prueba de la marcha de 6 minutos, presentó desaturación significativa, recorrió una distancia inferior a su teórica y presentó disnea moderada al final de la prueba.

Se amplió el estudio con la tomografía computarizada de alta resolución (TCAR), la cual mostraba afectación parenquimatosa difusa, con una mayor reducción de volumen en el hemitórax izquierdo y opacidades reticulares con bronquiectasias y bronquiolectasias de tracción en ambos lóbulos superiores y llingula, lo cual era compatible con enfermedad fibrosante (figura).

Se realizó también una broncoscopia con aspirado y lavado broncoalveolar con resultados citológicos y microbiológicos negativos. Dados los hallazgos, se inició tratamiento antifibrótico con nintedanib, con buena tolerancia.

Se solicitó un análisis de telómeros al Servicio de Detección de Telomeropatías (Instituto de Investigaciones Biomédicas, CSIC). El estudio demostró que la longitud telomérica del paciente estaba por debajo del percentil 10% respecto a la población sana de su misma edad. En la secuenciación de los exones del gen *DKC1*, asociado a X-DC, se encontró la variante patogénica (NM.001363.4) c.203A>G; p.H68R en el exón 4 del gen *DKC1* en homocigosis. No fue posible el estudio genético familiar, dado que sus hermanos y padres habían fallecido.

Se estableció así el diagnóstico de enfermedad fibrosante con afectación leve-moderada (GAP 3, estadio I), asociada a disqueratosis congénita con afectación hematológica y cutánea con acortamiento de telómeros.

En los últimos 3 meses, el paciente presentó progresión desde el punto de vista funcional (FVC 57% y DLCO 26%) y radiológico en la TCAR. En esta última se observaban signos de panalización, con múltiples quistes de predominio en lóbulos superiores y en pulmón izquierdo, además de un aumento de calibre de la arteria pulmonar como signo de hipertensión pulmonar.

Dada la rápida evolución, con mala respuesta al tratamiento, se remitió a 3 centros de referencia para valoración de trasplante pulmonar. En todos fue rechazado por alto riesgo, dada la escasa experiencia en este tipo de pacientes, así como el mal pronóstico y la morbilidad asociada postrasplante. Se intensificaron los cuidados paliativos, especialmente por disnea incapacitante. En junio del 2019, el paciente falleció por insuficiencia respiratoria.

La verdadera prevalencia de la disqueratosis congénita es desconocida. Se ha estimado que afecta aproximadamente a 1/1.000.000 personas de la población. Se han encontrado variantes genéticas con diferente grado de penetrancia y severidad y con tres tipos de herencia genética: autosómica recesiva, ligada al cromosoma X y autosómica dominante².