

Table 1
Diagnostic yield for granulomatous inflammation and location of sampling.

Type of procedure	n	Diagnostic yield [n, (%)]
Overall bronchoscopy	40	39 (97.5%)
TBNA alone (per patient)	40	37 (92.5%)
TBNA/station	84	70 (83.3%)
TBNA* Station 2R, 2L	0	NA
TBNA Station 4R	15	10 (66.6%)
TBNA Station 4L	4	3 (75%)
TBNA Station 7	34	30 (88.2%)
TBNA Station 10R	2	1 (50%)
TBNA Station 10L	1	1 (100%)
TBNA Station 11R	9	8 (88.8%)
TBNA Station 11 L	19	17 (83.3%)
Transbronchial lung biopsy	33	10 (26%)
Endobronchial lung biopsy	38	13 (39%)

*TBNA, transbronchial needle aspiration; Lymph node stations are defined as per IASLC lymph node map.⁸

constituted 60% (24) of the patients. Average age was 52 years (range 26–79 years).

Diagnostic yield of EBUS-TBNA and TBLB for sarcoidosis was 97.5% (39/40). The diagnostic yield of TBNA alone for pathological confirmation of granulomatous inflammation was 92.5% (37/40). TBLB was diagnostic in 2 cases without a TBNA diagnosis. Eighty-four LNs were sampled in the sarcoidosis group. Median number of LN sampled per patient was 2. The diagnostic yield for sarcoidosis per sampled LN was 83.3% (70/84). Station 7 LN was most frequently sampled ($n = 34$) with a diagnostic yield of 88%. The diagnostic yield of various locations and biopsies for sarcoidosis is presented in Table 1. All patients with unexplained benign lymphadenopathy were followed up for at least 6 months.

No procedure related adverse events were noted. One anesthesia related adverse event occurred. We had two instances of sheath breakage from the needle as previously reported⁵ without any damage to the bronchoscope.

The current review adds to the growing literature on the utility of EBUS TBNA for establishing the diagnosis of granulomatous inflammation in patients with mediastinal and hilar lymphadenopathy. The randomized controlled studies published using this needle were directed toward malignant lymphadenopathy.⁶ Therefore, we would like to share our 3-year experience and diagnostic data with selective use of this needle. The needle is marketed as being more flexible as compared to other needles and authors experience is in-line with prior published reports.⁴ We continued to observe a high diagnostic yield for sarcoidosis. However, opposed to our initial findings where we did not see an incremental benefit from TBLB,⁵ in this continuation series 2 patients (5%) were diagnosed solely on basis of TBLB. Both these patients had firm LNs with scant aspirate. One patient was clinically diagnosed with sarcoidosis based on response to steroid despite benign cytology and the procedure was considered non-diagnostic.

No patient in this series required additional tissue sampling for diagnosis of granulomatous inflammation. While this review was directed toward sarcoidosis patients, it was noted by the author

that many of these patients were referred for evaluation of lymphoma given the overlap in symptoms and radiographic findings. We were able to establish a diagnosis of lympho-proliferative disorder in 7 patients but 57% (4/7) required repeat procedures for subtyping.

The sheath breakage events were reported to the manufacturer and no manufacturing defect was identified. In both the instances, lymph nodes were firm and lymph node puncture was deemed challenging. We speculate that the incidents could be related to the excessive torsional strain on the needle.

Since the introduction of this needle, newer needles have been marketed with the promise of providing core specimens. There is a shift toward endoscopic needle biopsy over aspiration in the gastroenterology literature.⁷ Similar trend might be noted in pulmonary medicine in coming years as the need for tissue increases. In the absence of comparative data, good performance data and familiarity with design might be a factor for some proceduralists to continue using this needle. It is possible that different attributes of each needle might make them better suited for different pathologies. We share our data to add to the scant available literature about using this needle for granulomatous lymphadenopathy.

Bibliografía

- Trisolini R, Lazzari Agli L, Tinelli C, De Silvestri A, Scotti V, Patelli M. Endobronchial ultrasound-guided transbronchial needle aspiration for diagnosis of sarcoidosis in clinically unselected study populations. *Respirology*. 2015;20:226–34.
- Agarwal R, Srinivasan A, Aggarwal AN, Gupta D. Efficacy and safety of convex probe EBUS-TBNA in sarcoidosis: a systematic review and meta-analysis. *Respir Med*. 2012;106:883–92.
- Pedro C, Melo N, Novais EBH, Magalhaes A, Fernandes G, Martins N, et al. Role of bronchoscopic techniques in the diagnosis of thoracic sarcoidosis. *J Clin Med*. 2019;8.
- Tyan C, Patel P, Czarnecka K, Gompelmann D, Eberhardt R, Fortin M, et al. Flexible 19-gauge endobronchial ultrasound-guided transbronchial needle aspiration needle: first experience. *Respiration*. 2017;94:52–7.
- Balwan A. Endobronchial ultrasound-guided transbronchial needle aspiration using 19-G needle for sarcoidosis. *J Bronchol Interv Pulmonol*. 2018;25:260–3.
- Wolters C, Darwiche K, Franzen D, Hager T, Bode-Lesnievska B, Kneuert PJ, et al. A prospective randomized trial for the comparison of 19-G and 22-G endobronchial ultrasound-guided transbronchial aspiration needles; introducing a novel end point of sample weight corrected for blood content. *Clin Lung Cancer*. 2019;20:e265–73.
- El H, Al-Haddad IIM. EUS-FNA giving way to fine-needle biopsy: is it time to retire your old trusted needles? *Gastrointest Endosc*. 2018;87:1439–42.
- Rusch VW, Asamura H, Watanabe H, Giroux DJ, Rami-Porta R, Goldstraw P, et al. The IASLC lung cancer staging project: a proposal for a new international lymph node map in the forthcoming seventh edition of the TNM classification for lung cancer. *J Thorac Oncol*. 2009;4:568–77.

Akshu Balwan

Division of Pulmonary and Critical Care, ME, United States

E-mail address: akshubalwan@gmail.com

<https://doi.org/10.1016/j.arbres.2019.12.032>

0300-

2896/ © 2020 The Author(s). Published by Elsevier España, S.L.U. on behalf of SEPAR.

Aspergilosis invasora como complicación de infección por virus influenza H3N2



Invasive Aspergillosis as a Complication of Influenza Virus H3N2 Infection

Estimado Director:

La aspergilosis invasiva aparece de forma habitual en pacientes inmunocomprometidos, fundamentalmente en pacientes con neu-

tropenia o que reciben tratamiento con corticoides, antibióticos o fármacos citotóxicos¹, siendo infrecuente en pacientes con inmunidad celular conservada. En los últimos años se han descrito varios casos de infección fúngica por *Aspergillus* como una complicación a valorar en pacientes que presentan un proceso neumónico en el curso de la infección por virus influenza².

Presentamos un caso de un paciente con infección por virus influenza que presentó como complicación una aspergilosis invasora que ocasionó su fallecimiento.

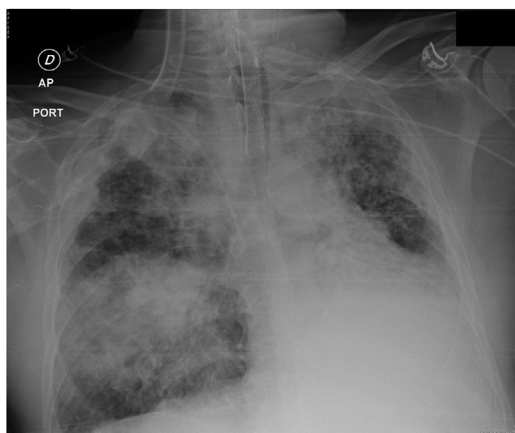


Figura 1. Condensación pulmonar basal derecha.

Paciente de 50 años diagnosticado de inmunodeficiencia común variable en tratamiento con inmunoglobulinas intravenosas cada 3 semanas, en situación de estabilidad clínica, sin infecciones destacables en los últimos 3 años, que acude a su médico de atención primaria por tos irritativa, fiebre elevada y disnea recibiendo tratamiento con levofloxacino sin mejoría, por lo que acude a urgencias. En la exploración se registra TA 133/85, pulso: 111 por minuto, 20 respiraciones por minuto y se encuentra afebril. Valores séricos de inmunoglobulinas: IgA: 0 g/l; IgG: 7,05 g/l; IgM: 0,73 g/l. En la radiografía de tórax se observaba pérdida de volumen izquierdo e imágenes de bronquiectasias bilaterales sin cambios radiológicos. Se decidió ingreso hospitalario por insuficiencia respiratoria. La PCR en el exudado faríngeo fue positiva para virus influenza (H3N2), iniciándose tratamiento con corticoides sistémicos y oseltamivir, añadiendo piperacilina/tazobactam y amikacina intravenosa. Tras una mejoría inicial, al 5.º día de ingreso sufre un empeoramiento con taquipnea, taquicardia y aparición de una condensación radiológica pulmonar basal derecha (fig. 1), por lo que se traslada al servicio de medicina intensiva precisando intubación y ventilación invasiva. Se añadió linezolid y colistina intravenosa al tratamiento. Se realizó broncoscopia, objetivando imágenes de membranas blanquecinas en el árbol bronquial bilateral con toma de broncoaspirado y lavado broncoalveolar con incontables colonias de *Aspergillus fumigatus* y *Aspergillus terreus* sensibles a voriconazol y anfotericina B. El análisis de galactomanano en el lavado broncoalveolar y sangre fue negativo. Se añadió tratamiento con voriconazol con escasa mejoría, y posteriormente con anfotericina B presentando el paciente un cuadro de shock refractario y síndrome de distrés agudo, lo que ocasionó su fallecimiento.

Las complicaciones más frecuentemente descritas en pacientes con infección por virus influenza son el distrés respiratorio agudo, la sobreinfección bacteriana, la selección de cepas resistentes a oseltamivir y la hemorragia pulmonar, que pueden llevar a un curso tórpido en pacientes inmunocomprometidos¹. No es habitual pensar en *Aspergillus* como un patógeno capaz de causar enfermedad invasora en pacientes con infección viral, sin embargo, desde 2010 se han publicado varios casos de infección por virus influenza y complicación con aspergilosis invasiva tras el inicio de la infección viral. De esta manera la infección por virus influenza representa un nuevo factor de riesgo para la infección fúngica invasora.

La patogénesis podría ser que el virus influenza (y el virus H1N1 con mayor frecuencia) puede causar un daño severo y difuso en la mucosa respiratoria, provocando disrupción de la misma y una alteración del aclaramiento ciliar normal³⁻⁵, lo que permite la invasión por hongos. El virus puede dañar además las defensas locales

frente a *Aspergillus*, puede alterar la fagocitosis local que producen los macrófagos alveolares y reducir la funcionalidad de las células natural killer y de otras respuestas inmunes^{6,7}. Recientemente se ha publicado que el virus daña también los niveles pulmonares y sistémicos de citoquinas y la función de los fagocitos pulmonares produciendo un estado de deficiencia inmune^{8,9}.

Cuando la infección por virus influenza se complica con coinfección fúngica la mortalidad es aproximadamente del 50-60%, 5 veces superior a la mortalidad de los pacientes hospitalizados con la infección vírica únicamente^{3,10}. En la serie publicada por Van de Veerdonk et al.¹¹ la mortalidad por aspergilosis invasiva en pacientes con influenza fue del 55%. La ausencia de sospecha, la interferencia de la infección por virus influenza subyacente y el uso limitado de los métodos diagnósticos serológicos impide un diagnóstico precoz, retrasa el tratamiento y conduce a una mayor mortalidad.

A pesar de las altas tasas de mortalidad, esta asociación no se notifica de forma habitual¹². De esta manera el aislamiento de *Aspergillus* spp. observado en los cultivos obtenidos de muestras broncoscópicas de los pacientes ingresados en UVI con infección por virus influenza pueden ser infraestimados, siendo considerados contaminantes a pesar de su potencial de ocasionar enfermedad invasiva. La presencia de enfermedad pulmonar estructural, altas dosis de corticoides y defectos en las células T durante la infección por virus influenza pueden ser responsables de un grupo emergente de pacientes con alto riesgo de aspergilosis invasiva.

En el estudio realizado por Wauters et al.¹³ se observó que el uso de esteroides en los 7 días previos al ingreso en la UCI fue un factor de riesgo independiente para la coinfección fúngica. Los pacientes con influenza que reciben tratamiento con corticoides antes o después de su ingreso en la UCI deben de ser evaluados cuidadosamente por una posible coinfección por *Aspergillus*; los autores sugieren que los esteroides sistémicos deben evitarse en pacientes con influenza, incluso en aquellos que desarrollan un distrés agudo asociado a la infección por influenza.

Nuestro paciente presentaba una inmunodeficiencia común variable en tratamiento con inmunoglobulinas, siendo los valores de inmunoglobulinas normales, exceptuando la IgA, sin infecciones en los últimos años. Las infecciones que se describen con mayor frecuencia en estos pacientes son infecciones bacterianas (otitis, sinusitis, neumonía, diarrea...) en relación con el defecto en la inmunidad humoral, cuyo papel en la aspergilosis invasora es menor mientras la inmunidad celular es clave¹⁴.

El interés de esta carta científica es llamar la atención sobre el riesgo aumentado de aspergilosis invasiva en pacientes con infección por virus influenza (H1N1 con mayor frecuencia). En pacientes en los que empeoran los síntomas debe realizarse de forma precoz una TAC de tórax y broncoscopia, con el fin de asegurar un diagnóstico precoz y tratamiento de la aspergilosis invasiva en caso de que existieran signos que indiquen su presencia. Teniendo en cuenta los resultados aportados en la bibliografía, los cultivos respiratorios con especies de *Aspergillus* en pacientes críticamente enfermos, particularmente en aquellos con infección por virus influenza, no deben ser necesariamente considerados contaminantes o colonizadores. En estos pacientes debe realizarse un diagnóstico precoz y estrategias de tratamiento y deberían realizarse estudios multicéntricos para definir mejor la incidencia y evolución^{12,15}.

Bibliografía

1. Clancy CJ, Nguyen MH. Acute community-acquired pneumonia due to *Aspergillus* in presumably immunocompetent hosts: Clues for recognition of a rare but fatal disease. *Chest*. 1998;114:629-34.
2. Kim SH, Kim MN, Lee SO, Choi SH, Kim YS, Woo JH, et al. Fatal pandemic influenza A/H1N1 infection complicated by probable invasive pulmonary aspergillosis. *Mycoses*. 2012;55:189-92.

3. Huang L, Zhang N, Huang X, Xiong S, Feng Y, Zhang Y, et al. Invasive pulmonary aspergillosis in patients with influenza infection: A. Retrospective study review of the literature. *Clin Respir J*. 2019;13:202–11.
4. Guarner J, Falcon-Escobedo R. Comparison of the pathology caused by H1N1 H5N1, and H3N2 influenza viruses. *Arch Med Res*. 2009;40:655–61.
5. Writing Committee of the WHO CoCAoPI. Clinical aspects of pandemic 2009 influenza A (H1N1) virus infection. *New Engl J Med*. 2010;362:1708–19.
6. Lee N, Wong CK, Chan PK, Chan MC, Wong RY, Lun SW, et al. Cytokine response patterns in severe pandemic 2009 H1N1 and seasonal influenza among hospitalized adults. *PLOS ONE*. 2011;6:e26050.
7. Fox A, Le NM, Horby P, Van Doom HR, Nguyen VT, Nguyen HH, et al. Severe pandemic H1N1 2009 infection is associated with transient NK and T deficiency and aberrant CD8 responses. *PLOS ONE*. 2012;7:e31535.
8. García-Vidal C, Barba P, Arnan M, Moreno A, Ruiz-Camps I, Gudiol C, et al. Invasive aspergillosis complicating pandemic influenza A (H1N1) infection in severely immunocompromised patients. *Clin Infect Dis*. 2011;53:e16–9.
9. Bermejo-Martín JF, Martín-Loeches I, Rello J, Antón A, Almansa R, Xu L, et al. Host adaptive immunity deficiency in severe pandemic influenza. *Crit Care*. 2010;14:R167.
10. Shi SJ, Li H, Liu M, Liu YM, Zhou F, Liu B, et al. Mortality prediction to hospitalized patients with influenza pneumonia: PO2/FiO2 combined lymphocyte count is the answer. *Clin Respir J*. 2017;11:352–60.
11. Van de Veerdonk FL, Kolwijck E, Lestrade PP, Hodiament CJ, Rijnders BJ, Van Paassen J, et al. Influenza-associated aspergillosis in critically ill patients. *Am J Respir Crit Care Med*. 2017;196:524–7.
12. Lat A, Bhadelia N, Miko B, Furuya EY, Thompson GR 3rd. Invasive aspergillosis after pandemic (H1N1) 2009. *Emerg Infect Dis*. 2010;16:971–3.
13. Wauters J, Baar I, Meersseman P, Meersseman W, Dams K, de Paep R, et al. Invasive pulmonary aspergillosis is a frequent complication of critically ill H1N1 patients: A retrospective study. *Intensive Care Med*. 2012;38:1761–8.
14. Gupta S, Pattanaik D, Krishnaswamy G. Common variable immune deficiency and associated complications. *Chest*. 2019;156:579–93.
15. Schauwvlieghe AFAD, Rijnders BJA, Philips N, Verwijs R, Vanderbeke L, van Tienen C, et al. Invasive aspergillosis in patients admitted to the intensive care unit with severe influenza: A retrospective cohort study. *Lancet Respir Med*. 2018;6:782–92.

Marta García Clemente^{a,*}, Lorena Martín Iglesias^b,
Ana Isabel Enríquez Rodríguez^a, Marta Iscar Urrutia^a,
Claudia Madrid Carbajal^a y Francisco Julián López González^a

^a Servicio de Neumología, Área de Gestión del Pulmón, HUCA, Oviedo, España

^b Servicio de Medicina Intensiva, HUCA, Oviedo, España

* Autor para correspondencia.

Correo electrónico: mgclemen@gmail.com (M. García Clemente).

<https://doi.org/10.1016/j.arbres.2019.12.024>

0300-2896/ © 2020 SEPAR. Publicado por Elsevier España, S.L.U. Todos los derechos reservados.