

Imagen Clínica

Neumotórax espontáneo secundario a embolias sépticas pulmonares por *Staphylococcus aureus* resistente a meticilina

Spontaneous Pneumothorax Due to Septic Pulmonary Embolism Caused by Methicillin-Resistant *Staphylococcus Aureus*

Horacio Matías Castro*, Clara Lucia Torres Cabreros y Esteban Javier Wainstein

Sección de Neumonología, Hospital Italiano de Buenos Aires, Buenos Aires, Argentina

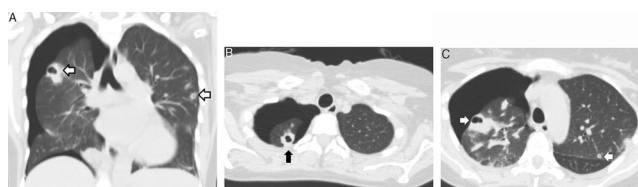


Figura 1. Tomografía computarizada torácica: A) Corte coronal; B y C) Corte transversal. Nódulos pulmonares cavitados periféricos (flechas) en el lóbulo superior derecho e izquierdo y neumotórax derecho.

Se presenta el caso de una mujer de 41 años con antecedentes de trasplante renal que había evolucionado a disfunción crónica del injerto, y se encontraba bajo hemodiálisis trisemanal a través de un catéter transitorio yugular. La paciente estaba ingresada con diagnóstico de sepsis por catéter con hemocultivos positivos para *Staphylococcus aureus* resistente a meticilina. Evolucionó con disnea súbita y dolor torácico a las 72 h del ingreso. Se realizó una tomografía computarizada torácica que evidenció un neumotórax derecho asociado a nódulos pulmonares cavitados (fig. 1), algunos de ellos periféricos. Se estableció el diagnóstico de neumotórax espontáneo secundario a la rotura de émbolos sépticos cavitados en el espacio pleural. El neumotórax fue tratado con un drenaje pleural durante 4 días. Se indicó tratamiento antibiótico con vancomicina durante 4 semanas con buena evolución clínica.

La infección asociada a catéter es una causa frecuente de embolias sépticas pulmonares¹. El microorganismo responsable suele ser el *Staphylococcus aureus*. Las lesiones son cavitadas en el 56% de los casos¹ y, cuando su ubicación es periférica, pueden abrirse al espacio pleural y desencadenar un neumotórax espontáneo secundario². Esta complicación es infrecuente y se presenta habitualmente entre los 5 y 15 días de iniciado el tratamiento antibiótico².

Bibliografía

- Ye R, Zhao L, Wang C, Wu X, Yan H. Clinical characteristics of septic pulmonary embolism in adults: A systematic review. *Respir Med.* 2014;108:1–8.
- Okabe M, Kasai K, Yokoo T. Pneumothorax Secondary to Septic Pulmonary Emboli in a Long-term Hemodialysis Patient with Psoas Abscess. *Intern Med.* 2017;56:3243–7.

* Autor para correspondencia.

Correo electrónico: matiascas85@gmail.com (H.M. Castro).