

Imagen Clínica

Cuerpo extraño punzante migratorio como hallazgo casual en paciente con traqueostomía

Migration of a Sharp Foreign Body as a Casual Finding in a Patient with Tracheostomy

Blanca de Vega Sánchez^{a,b,*}, Sofia Jaurrieta Largo^c y José María Matilla González^d

^a Unidad de Bronoscopias y Técnicas Pleurales, Servicio de Neumología, Hospital Clínico Universitario de Valladolid, Valladolid, España

^b Grupo Emergente de Neumología Intervencionista SEPAR (GEBRYN)

^c Servicio de Neumología, Hospital Clínico Universitario de Valladolid, Valladolid, España

^d Servicio de Cirugía Torácica, Hospital Clínico Universitario de Valladolid, Valladolid, España

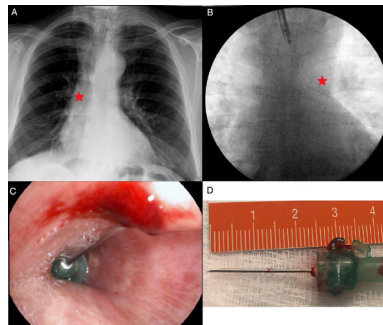


Figura 1. A) Estructura radiopaca alojada en bronquio intermediario. B) Cuerpo extraño en el bronquio principal izquierdo visible mediante fluoroscopia. C) Visión endoscópica de CE. D) Aguja intramuscular de 2,5 cm de longitud.

Presentamos el caso de un varón de 66 años exfumador, con laringectomía completa en febrero de 2017 por carcinoma epidermoide T4N2M0, remitido ambulatoriamente para filiación mediante broncoscopia flexible (BF) de masa pulmonar en lóbulo inferior derecho.

Las pruebas radiológicas disponibles el día de la BF demostraron la presencia de una estructura radiopaca alojada en bronquio intermediario (fig. 1) no visible en la tomografía computarizada realizada 2 semanas antes. La BF reveló cuerpo extraño (CE) metálico endobronquial punzante, localizado en ese momento en el bronquio principal izquierdo, visible mediante fluoroscopia (fig. 1). Se procedió mediante pinza Radial Jaw™ 4,2 mm (Boston Scientific) a la extracción endoscópica de aguja intramuscular de 2,5 cm de longitud, siendo necesario retirar la porción biselada incrustada en la pared

antero-medial del bronquio principal izquierdo previamente a la retirada completa (fig. 1), así como utilización de pinza quirúrgica hemostásica para la extracción a través del traqueostoma del CE con mayor seguridad. Reinterrogando al paciente, este refirió caída del CE tras limpieza del traqueostoma con suero salino con hemoptisis autolimitada.

La BF demuestra ser una adecuada herramienta no solo para la localización de los CE endobronquiales¹, sino para la exitosa extracción de los mismos con un carácter mínimamente invasivo².

Bibliografía

1. Koobllal M. An unusual foreign body. Arch Bronconeumol. 2016;52:116–7.
2. Blanco Ramos M, Botana-Rial M, GarcíaFontán E, Fernández-Villar A, Gallas Torreira M. Update in the extraction of airway foreign bodies in adults. J Thorac Dis. 2016;8:3452–6.

* Autor para correspondencia.

Correo electrónico: blancadevegasanchez@gmail.com (B. de Vega Sánchez).