

Imagen Clínica

Neumotórax iatrogénico tras malposición de sonda nasogástrica

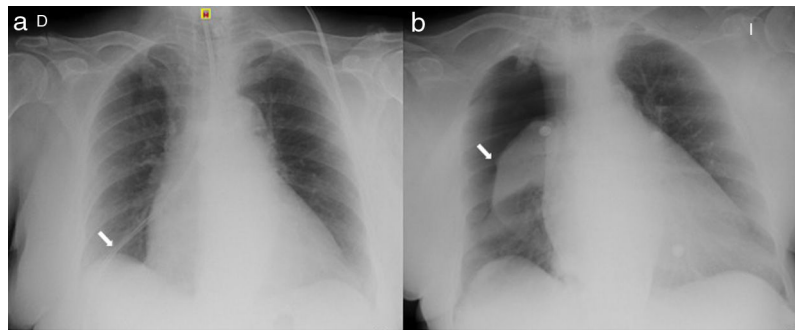
Iatrogenic Pneumothorax Following Nasogastric Tube Misplacement

Galo Granados<sup>a</sup>, Amaia Ojanguren<sup>b,\*</sup> e Iñigo Ojanguren<sup>a,c</sup>

<sup>a</sup> Servicio de Neumología, Departamento de Medicina, Hospital Universitario Vall d'Hebron, Universidad Autónoma de Barcelona, Barcelona, España

<sup>b</sup> Servicio de Cirugía Torácica, Departamento de Cirugía, Hospital Universitario Arnau de Vilanova, IRBLleida, Lleida, España

<sup>c</sup> CIBER Enfermedades Respiratorias (CibeRes)



**Figura 1.** a) Radiografía de tórax que muestra SNG (flecha) en hemitórax derecho; b) Neumotórax derecho completo (flecha).

Se describe el caso de una mujer de 73 años que ingresa en el servicio de neurología con la sospecha diagnóstica de ictus isquémico de la arteria cerebral media acompañado de hemiparesia izquierda, disartria y trastorno de la deglución. Se indica la colocación de una sonda nasogástrica (SNG) con fines nutricionales. Tras la colocación de la sonda se instiló aire y se realizó la auscultación gástrica que fue de difícil interpretación. En la radiografía de tórax de control se observa la situación del extremo de la sonda en el seno costofrénico derecho (fig. 1a). Tras retirar la SNG la paciente presenta disnea y taquipnea precisando oxigenoterapia con una fracción inspiratoria de oxígeno del 50% para mantener saturaciones correctas. La radiografía de tórax urgente a pie de cama muestra un neumotórax derecho completo (fig. 1b), por lo que se coloca un drenaje pleural con posterior resolución del cuadro.

La colocación de una SNG con fines nutricionales o terapéuticos es una práctica habitual, aunque no está exenta de complicaciones.

De hecho, la introducción accidental de la sonda en la vía aérea sucede en el 0,3-15% de los casos<sup>1</sup>. Sin embargo, el neumotórax iatrogénico tras inserción de la SNG es poco frecuente<sup>2</sup>. Debe sospecharse en pacientes con trastornos neurológicos que se acompañan de la disminución del reflejo tusígeno, puesto que en esta situación la inserción de la SNG en vía aérea puede pasar inadvertida, y se debe realizar una comprobación radiológica inmediata tras la colocación de la sonda nasogástrica.

**Bibliografía**

1. Çelik B, Sahin E, Nadir A, Kaptanoglu M. Iatrogenic pneumothorax: Etiology, incidence and risk factors. *Thorac Cardiovasc Surg.* 2009;57:286-90.
2. Stefani A, Ruggiero C, Aramini B, Scamporrino A. An unusual drain in the pleural cavity: Iatrogenic pneumothorax due to pulmonary misplacement of a nasogastric tube. *Intensive Care Med.* 2018;44:2290-1.

\* Autor para correspondencia.  
Correo electrónico: amaiaojanguren@gmail.com (A. Ojanguren).