

Imagen Clínica

Rotura accidental de aguja de punción transbronquial durante la realización de ecobroncoscopia

Accidental Breakage of an Aspiration Needle During EBUS-TBNA

Blanca de Vega Sánchez^{a,*}, Sofia Jaurrieta Largo^b y Carlos Disdier Vicente^{a,c}

^a Unidad de Bronoscopias y Técnicas Pleurales, Servicio de Neumología, Hospital Clínico Universitario de Valladolid, Valladolid, España

^b Servicio de Neumología, Hospital Clínico Universitario de Valladolid, Valladolid, España

^c Centro de Investigación en Red Enfermedades Respiratorias (CIBERES)

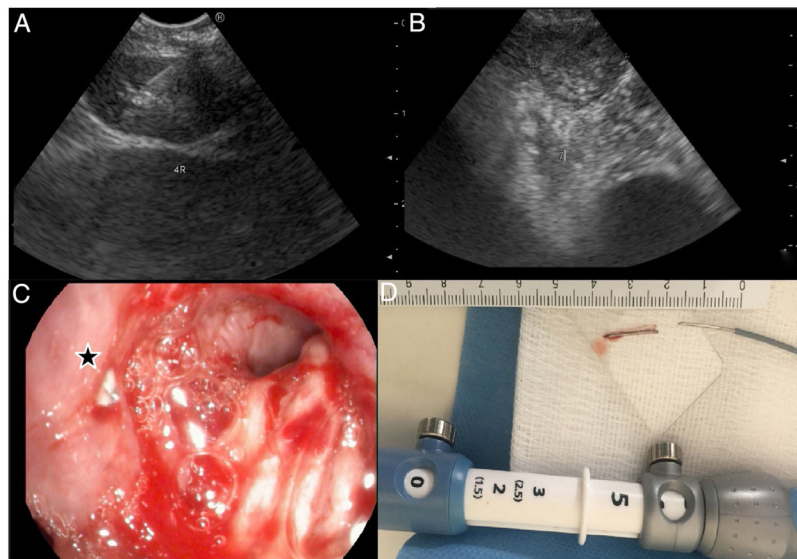


Figura 1. Rotura accidental de aguja de punción transbronquial durante la realización de ecobroncoscopia.

Presentamos el caso de una mujer de 80 años, afecta de adenocarcinoma de pulmón estadio IV con progresión tumoral tras tratamiento de primera línea, en la que se solicita segunda biopsia. La tomografía axial computarizada reveló la presencia de adenopatías multinivel: territorio paratraqueal derecho (fig. 1 A) y subcarinal (fig. 1 B), indicándose la realización de ecobroncoscopia. Bajo correcta visualización ecográfica se obtuvieron muestras histológicas de la localización paratraqueal derecha mediante aguja Cook medical ECHO-HD-22-EBUS-P[®], sin complicaciones; sin embargo, al realizar la primera punción en la localización subcarinal se perdió la visión ecográfica de la aguja, apreciándose una gran resistencia para su retirada. Inmediatamente se realizó broncoscopia convencional, vislumbrando un destello metálico en la pared lateral de la carina principal (fig. 1 C). Ante la sospecha de rotura de la aguja, esta fue revisada, confirmándose la ausencia de bisel y rotura de la misma. Mediante pinza endoscópica Radial Jaw[™] 4 2 mm (Boston Scientific[®]) se extrajo sin complicaciones el fragmento incrustado de 15 mm (fig. 1 D).

La ecobroncoscopia es una técnica segura, con escasas complicaciones, siendo excepcional la rotura de la aguja durante el procedimiento (0,2%)¹. La extracción de la región distal resulta fundamental para prevenir complicaciones a largo plazo desconocidas actualmente dada la escasa incidencia².

Bibliografía

- Asano F, Aoe M, Ohsaki Y, Okada Y, Sasada S, Sato S, et al. Complications associated with endobronchial ultrasound-guided transbronchial needle aspiration: A nationwide survey by the Japan Society for Respiratory Endoscopy. *Respir Res.* 2013;14:50.
- Vial M, O'Connell JO, Grosu HB, Ost DE, Eapen GA, Jimenez CA. Needle Fracture during Endobronchial Ultrasound-guided Transbronchial Needle Aspiration. *Am J Respir Crit Care Med.* 2016;193:213–4.

* Autor para correspondencia.

Correo electrónico: blancadevegasanchez@gmail.com (B. de Vega Sánchez).