

descrita durante el tratamiento de lesiones cerebrales, se ha observado hasta en un 15% de los pacientes de melanoma que reciben inmunoterapia, pero es poco frecuente en el cáncer de pulmón<sup>6</sup>, siendo su prevalencia en estos pacientes inferior al 2%<sup>5</sup>, y parece deberse a la infiltración del tumor por parte de los linfocitos T, con el consiguiente edema y/o necrosis. Solo la evolución radiológica puede confirmar la ausencia de una verdadera progresión de forma no invasiva<sup>7</sup>, por lo que en ocasiones es muy difícil decidir si continuar con el tratamiento o suspenderlo. Este hecho ha llevado a dejar de usar los criterios WHO o RECIST como respuesta al tratamiento y proponer unos nuevos criterios de respuesta inmunomediada, como los immune-related response criteria (irRC), los immune-related response evaluation criteria in solid tumors (irRECIST1.1), y los immune RECIST (iRECIST)<sup>8-10</sup>. La principal aportación de estos nuevos criterios de respuesta (que definen la pseudoprogresión o progresión no confirmada) es que los pacientes pueden presentar una respuesta favorable al tratamiento a pesar de un aumento transitorio de la carga tumoral o, incluso, tras la aparición de nuevas lesiones. Para confirmar de forma definitiva si una posible pseudoprogresión corresponde a una verdadera progresión de la enfermedad se requiere un incremento en el volumen de esta que sea confirmado por 2 estudios de imagen separados al menos 4-8 semanas<sup>11</sup>.

En resumen, parece que la inmunoterapia está cambiando la forma de tratar el carcinoma broncogénico<sup>12,13</sup>, pero con su uso vienen nuevos efectos secundarios y nuevos retos en la valoración de la respuesta radiológica, lo que exigirá una nueva formación para los profesionales involucrados en el tratamiento y el seguimiento de estos pacientes. A pesar de que la pseudoprogresión parece ser un cuadro infrecuente en pacientes de carcinoma no microcítico de pulmón tratados con inmunoterapia, se debería valorar siempre que fuera posible la realización de técnicas invasivas, ya que la presencia de un denso infiltrado de células inflamatorias en material de biopsia puede ayudar a diferenciar la pseudoprogresión de la progresión<sup>14</sup>, y tener en cuenta que no debería asociarse a un deterioro clínico significativo del paciente, lo que habitualmente traduce verdadera progresión<sup>5</sup>.

## Bibliografía

- Borghaei H, Paz-Ares L, Horn L, Spigel DR, Steins M, Ready NE, et al. Nivolumab versus docetaxel in advanced nonsquamous non-small-cell lung cancer. *N Engl J Med*. 2015;373:1627-39.
- Antonia SJ, Villegas A, Daniel D, Vicente D, Murakami S, Hui R, et al., PACIFIC Investigators. Durvalumab after chemoradiotherapy in stage III non-small-cell lung cancer. *N Engl J Med*. 2017;377:1919-29.

- Kazandjian D, Suzman DL, Blumenthal G, Mushti S, He K, Libeg M, et al. FDA approval summary: Nivolumab for the treatment of metastatic non-small cell lung cancer with progression on or after platinum-based chemotherapy. *Oncologist*. 2016;21:634-42.
- Awada G, Klastersky J. Supportive care in the era of immunotherapies for advanced non-small-cell lung cancer. *Curr Opin Oncol*. 2018;30:98-104.
- Solinas C, Porcu M, Hlavata Z, de Silva P, Puzzone M, Willard-Gallo K, et al. Critical features and challenges associated with imaging in patients undergoing cancer immunotherapy. *Crit Rev Oncol Hematol*. 2017;120:13-21.
- Rusch VW, Chaff J, Hellmann M. KEYNOTE-024: Unlocking a pathway to lung cancer cure? *J Thorac Cardiovasc Surg*. 2018;155:1777-80.
- Chiou VL, Burotto M. Pseudoprogression and immune-related response in solid tumors. *J Clin Oncol*. 2015;33:3541-3.
- Wolchok JD, Hoos A, O'Day S, Weber JS, Hamid O, Lebbé C, et al. Guidelines for the evaluation of immune therapy activity in solid tumors: Immune-related response criteria. *Clin Cancer Res*. 2009;15:7412-20.
- Bohnsack O, Hoos A, Ludajic K. Adaptation of the immune related response criteria: IRRECIST. *Ann Oncol*. 2014;25 Suppl 4:iv369.
- Seymour L, Bogaerts J, Perrone A, Ford R, Schwartz LH, Mandrekar S, et al., RECIST working group. iRECIST: Guidelines for response criteria for use in trials testing immunotherapeutics. *Lancet Oncol*. 2017;18:e143-52.
- Wang GX, Kurra V, Gainor JF, Sullivan RJ, Flaherty KT, Lee SI, et al. Immune checkpoint inhibitor cancer therapy: Spectrum of imaging findings. *Radiographics*. 2017;37:2132-44.
- Forde PM, Chat JE, Smith KN, Anagnostou V, Cottrell TR, Hellmann MD, et al. Neoadjuvant PD-1 blockade in resectable lung cancer. *N Engl J Med*. 2018;378:1976-86.
- Gandhi L, Rodríguez-Abreu D, Gadgeel S, Esteban E, Felip E, de Angelis F, et al., KEYNOTE-189 Investigators. Pembrolizumab plus chemotherapy in metastatic non-small-cell lung cancer. *N Engl J Med*. 2018;378:2078-92.
- Izumida T, Kawagishi Y, Tsuji H. Pseudoprogression in lung adenocarcinoma during treatment with nivolumab. *BMJ Case Rep*. 2017;2017, pii: bcr-2017-219919.

Alberto Cabañero<sup>a,\*</sup>, Luis Gorospe<sup>b</sup>, Maria Eugenia Olmedo<sup>c</sup>  
y Laura Mezquita<sup>d</sup>

<sup>a</sup> Servicio de Cirugía Torácica, Hospital Universitario Ramón y Cajal, Madrid, España

<sup>b</sup> Servicio de Radiodiagnóstico, Hospital Universitario Ramón y Cajal, Madrid, España

<sup>c</sup> Servicio de Oncología Médica, Hospital Universitario Ramón y Cajal, Madrid, España

<sup>d</sup> Department of Adult Medicine, Institut de Cancérologie Gustave Roussy, París, Francia

\* Autor para correspondencia.

Correo electrónico: [alberto.cabanero@salud.madrid.org](mailto:alberto.cabanero@salud.madrid.org)  
(A. Cabañero).

<https://doi.org/10.1016/j.arbres.2018.06.005>

0300-2896/

© 2018 SEPAR. Publicado por Elsevier España, S.L.U. Todos los derechos reservados.

## Colocación de fiduciales de oro intraneoplasia pulmonar mediante navegación electromagnética para tratamiento con radioterapia estereotáctica



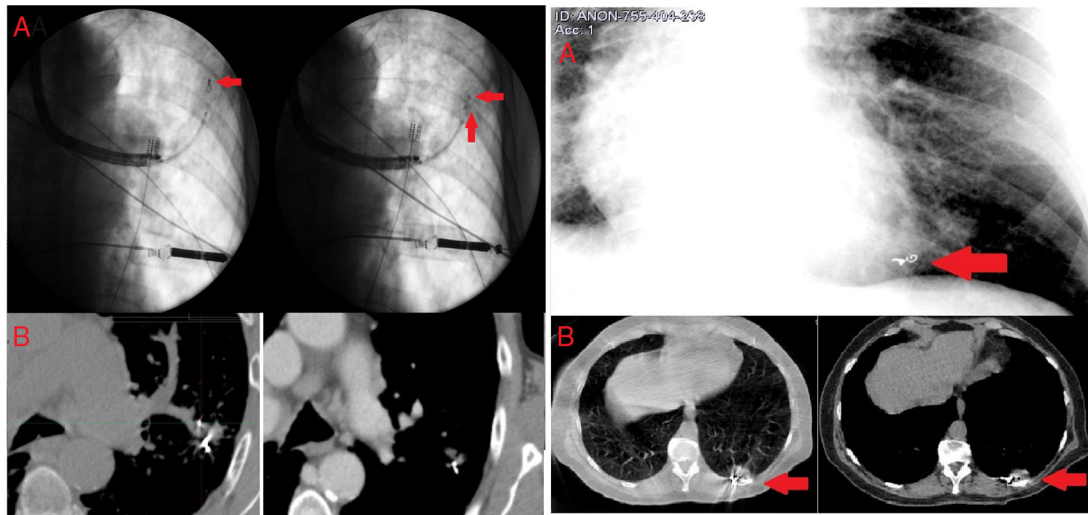
### **Electromagnetic Navigation Placement of Intratumoral Gold Fiducials for Stereotactic Radiation Therapy in Lung Cancer**

Estimado Director:

En los últimos años el tratamiento del cáncer de pulmón ha experimentado importantes avances, ya que los fármacos dirigidos a dianas terapéuticas han mejorado el pronóstico de los pacientes con enfermedad neoplásica diseminada. Sin embargo, cada vez es más frecuente la identificación de neoplasias pulmonares reseables en pacientes inoperables por criterios funcionales, edad avanzada o comorbilidad severa limitante. La radioterapia corporal

estereotáctica (SBRT por sus siglas en inglés) es una alternativa potencialmente curativa para el subgrupo compuesto por pacientes con neoplasias pulmonares en estadio I no subsidiarios de tratamiento quirúrgico<sup>1,2</sup>. La SBRT combina la presencia de estructuras anatómicas fijas y reproducibles como referencia para la administración de alta dosis por fracción de radioterapia en la lesión diana. Para un correcto tratamiento, que minimice los posibles efectos secundarios, resulta fundamental la precisión en la identificación de la lesión. Esta premisa inicial ha amparado la decisión de la implantación de marcadores fiduciales intratumorales, paso previo indispensable para la realización de la SBRT.

Presentamos 2 casos de neoplasias pulmonares estadio I, no subsidiarias de tratamiento quirúrgico, en los que, tras valoración multidisciplinar por el comité de tumores torácicos de nuestro centro, se decidió el implante de fiduciales mediante navegación electromagnética (NEM) para posterior tratamiento con SBRT. Se trata de los primeros dos reportes de esta técnica en nuestro país.



**Figura 1.** Izquierda (caso 1). A: visualización mediante fluoroscopia de la introducción a través del canal de trabajo extensible del catéter de cepillado endobronquial precargado con fiducial (izquierda). Colocación de segundo fiducial intratumoral (derecha). B: TAC torácica tras el implante endoscópico, que confirmó la presencia intratumoral del fiducial, con migración del segundo. Derecha (caso 2). A: visualización mediante fluoroscopia de baja radiación de 2 fiduciales intratumorales durante la broncoscopia. B: TAC torácica tras el implante endoscópico, que confirmó la presencia intratumoral de 2 fiduciales, sin migración de ninguno de ellos.

El primer caso se trataba de un varón de 75 años diagnosticado de carcinoma pulmonar de estirpe escamosa en el lóbulo superior izquierdo en estadio T1bN0M0<sup>2</sup>. Las pruebas de función respiratoria (con obstrucción moderada al flujo aéreo, alteración grave de la difusión pulmonar y marcada desaturación en el test de la marcha de 6 metros) y la comorbilidad del paciente (hipertensión pulmonar grupo iv) resultaron determinantes en la elección de la SBRT como tratamiento oncológico óptimo. Como consecuencia del tamaño de la lesión (17 × 19 mm), su localización periférica y la existencia del signo radiológico del «bronquio de acceso» se decidió la utilización de la NEM como técnica broncoscópica para la colocación de fiduciales intratumorales.

Mediante sedación profunda en perfusión continua con propofol en monoterapia, se realizó broncoscopia flexible convencional para aspirado de secreciones. En un segundo tiempo (tras el correcto montaje del campo electromagnético) se consiguió acceso a la lesión mediante NEM, con una distancia estimada al epicentro de 16 mm. A través del canal de trabajo extensible se procedió a la introducción de un catéter de cepillado endobronquial (Olympus disposable cytology Brush BC-202D-3010<sup>®</sup>) precargado de forma manual con un fiducial de oro Visicoil<sup>®</sup> (tamaño 0,35 × 10 mm), que se colocó adecuadamente en la lesión bajo control fluoroscópico. Un segundo fiducial Visicoil<sup>®</sup> (tamaño 0,35 × 10 mm) fue colocado siguiendo el mismo proceso, sin complicaciones (fig. 1, izquierda, A). Diez días después (tiempo de espera necesario para ocasionar edema en las vías respiratorias y fibrosis, determinantes para el correcto anclaje del fiducial<sup>3</sup>) se realizó una tomografía axial computarizada torácica, que confirmó la permanencia intratumoral del mismo y la migración del otro (fig. 1, izquierda, B).

El segundo caso se trataba de una mujer de 60 años con diagnóstico de doble neoplasia pulmonar sincrónica: carcinoma pulmonar de estirpe microcítica localizado en el lóbulo superior derecho (lesión 1) y nódulo pulmonar periférico localizado en el lóbulo inferior izquierdo, con diagnóstico histológico de adenocarcinoma pulmonar, estadio T1cN0M0<sup>2</sup> (lesión 2). En un primer momento la paciente recibió tratamiento sistémico quimioterápico con carboplatino, etopósido y cisplatino, y ante la respuesta tumoral completa objetivada en la lesión 1, se decidió continuar tratamiento con SBRT sobre la lesión 2 debido a su tamaño (24 × 19 mm), localización periférica y la existencia del signo radiológico del «bronquio de acceso».

El procedimiento (sedación, carácter ambulatorio y realización de la técnica) no sufrió modificaciones respecto al previamente descrito; la utilización de la NEM permitió un acercamiento estimado al epicentro de la lesión de 19 mm. Posteriormente, se colocaron a través de 2 catéteres de cepillado endobronquial precargados manualmente 2 fiduciales (Visicoil<sup>®</sup> 0,50 × 10 mm y Visicoil<sup>®</sup> 0,35 × 10 mm) bajo control con fluoroscopia sin complicaciones. La tomografía axial computarizada torácica de control realizada 10 días después del procedimiento confirmó la presencia intratumoral de ambos fiduciales, sin migración (fig. 1, derecha).

Ante las limitaciones funcionales presentadas por dichos pacientes, se decidió en el comité de tumores torácicos de nuestro centro el tratamiento con SBRT; y dadas las características de la lesión (tamaño, localización y presencia de «signos del bronquio»), se procedió a la colocación de fiduciales intraneoplasia mediante NEM. La colocación de fiduciales intraneoplasia pulmonar ha sido descrita mediante varias técnicas: transtorácica, intravascular o endoscópicamente. Sin embargo, esta última presenta un mejor perfil de seguridad, con menos complicaciones documentadas (menor incidencia de neumotórax, infartos pulmonares y/o hematomas al compararla con las otras técnicas). Varios tipos de abordajes endoscópicos han sido descritos amparados por el auge del desarrollo tecnológico: punción transbronquial convencional, punción transbronquial guiada por ecobroncoscopia lineal/radial y el uso reciente de la NEM, siendo esta última una alternativa segura con tasas de complicaciones inferiores a las previamente descritas<sup>4-7</sup>.

La colocación intraneoplasia resulta de gran importancia en el tratamiento con SBRT, pues permite un adecuado control del movimiento tumoral durante su administración, pudiendo disminuirse los márgenes de tratamiento, minimizando de esta forma el posible daño tisular secundario en estructuras sanas adyacentes.

## Agradecimientos

A los miembros del Comité de Tumores Torácicos del Hospital Clínico Universitario de Valladolid.

## Bibliografía

- Schroeder C, Hejal R, Linden PA. Coil spring fiducial markers placed safely using navigation bronchoscopy in inoperable patients allows accurate

- delivery of CyberKnife stereotactic radiosurgery. *J Thorac Cardiovasc Surg.* 2010;140:1137–42.
- Goldstraw P, Chansky K, Crowley J, Rami-Porta R, Asamura H, Eberhardt WE, et al. The IASLC Lung Cancer Staging Project: Proposals for revision of the TNM stage groupings in the forthcoming (eighth) edition of the TNM classification for lung cancer. *J Thorac Oncol.* 2016;11:39–51.
  - Imura M, Yamazaki K, Shirato H, Onimaru R, Fujino M, Shimizu S, et al. Insertion and fixation of fiducial markers for setup and tracking of lung tumors in radiotherapy. *Int J Radiat Oncol Biol Phys.* 2005;63:1442–7.
  - Anantham D, Feller-Kopman D, Shanmugham LN, Berman SM, DeCamp MM, Gangadharan SP, et al. Electromagnetic navigation bronchoscopy-guided fiducial placement for robotic stereotactic radiosurgery of lung tumors: A feasibility study. *Chest.* 2007;132:930–5.
  - Belanger AR, Zagar T, Akulian JA. Convex endobronchial ultrasound-guided fiducial placement for malignant central lung lesions: A case series. *J Bronchology Interv Pulmonol.* 2016;23:46–50.
  - Steinfort DP, Siva S, Kron T, Chee RR, Ruben JD, Ball DL, et al. Multimodality guidance for accurate bronchoscopic insertion of fiducial markers. *J Thorac Oncol.* 2015;10:324–30.
  - Khandhar SJ, Bowling MR, Flandes J, Gildea TR, Hood KL, Krimsky WS, et al., for the NAVIGATE Study Investigators. Electromagnetic navigation bronchoscopy to access lung lesions in 1,000 subjects: First results of the prospective, multicenter NAVIGATE study. *BMC Pulm Med.* 2017;17:59.

Blanca de Vega Sánchez<sup>a,\*</sup>, Carlos Disdier Vicente<sup>a,b</sup>,  
Carmen María Ponte<sup>c</sup> y Rocio Cantalapiedra del Pie<sup>c</sup>

<sup>a</sup> *Unidad de broncoscopias y técnicas pleurales, Servicio de Neumología, Hospital Clínico Universitario de Valladolid, Valladolid, España*

<sup>b</sup> *Centro de Investigación Biomédica en Red de Enfermedades Respiratorias (CIBERES), Valladolid, España*

<sup>c</sup> *Servicio de Oncología Radioterápica, Hospital Recoletas Campo Grande, Valladolid, España*

\* Autor para correspondencia.

Correo electrónico: [blancadevegasanchez@gmail.com](mailto:blancadevegasanchez@gmail.com)  
(B. de Vega Sánchez).

<https://doi.org/10.1016/j.arbres.2018.06.009>  
0300-2896/

© 2018 SEPAR. Publicado por Elsevier España, S.L.U. Todos los derechos reservados.