

8. McDonald-Burrows Z, Davies R, Goode E, Clarke C, Jackson J, Seckl M, et al. Haemoptysis from a pulmonary arteriovenous malformation in a post molar pregnancy gestational trophoblast tumour patient managed by radiological embolisation: a case report. *J Med Case Rep.* 2014;8:117.
9. Green JD, Carden TS Jr, Hammond CB, Johnsrude IS. Angiographic demonstration of arteriovenous shunts in pulmonary metastatic choriocarcinoma. *Radiology.* 1973;108:67–70.

Christine Costa<sup>a,\*</sup>, Jérôme Massardier<sup>b</sup>, Delphine Gamondes<sup>c</sup>, Vincent Cottin<sup>d,e,f</sup>

<sup>a</sup> Departamento do Tórax, Centro Hospitalar Lisboa Norte, Lisboa, Portugal

<sup>b</sup> Centre de Référence des Maladies Trophoblastiques, Lyon, France

<sup>c</sup> Service de Radiologie, Hospices Civils de Lyon, Groupe Hospitalier Est, Lyon, France

<sup>d</sup> Service de Pneumologie, Hospices Civils de Lyon, Groupe Hospitalier Est, Lyon, France

<sup>e</sup> Université Claude Bernard Lyon 1, France

<sup>f</sup> Centre National de Référence des Maladies Pulmonaires Rares, Lyon, France

\* Corresponding author.

E-mail address: [christinesilvacosta@gmail.com](mailto:christinesilvacosta@gmail.com) (C. Costa).

<https://doi.org/10.1016/j.arbres.2018.04.013>

0300-2896/

© 2018 SEPAR. Published by Elsevier España, S.L.U. All rights reserved.

## Infección pulmonar por *Nocardia otitidiscaviarum* en paciente inmunocompetente



### *Nocardia Otitidiscaviarum* Infection in an Immunocompetent Patient

Estimado Director:

*Nocardia* es una bacteria aerobia estricta, grampositiva y parcialmente ácido-alcohol-resistente, que forma largos filamentos ramificados<sup>1</sup>. Las especies de importancia médica son: *N. asteroides*, *N. brasiliensis*, *N. pseudobrasiliensis* y *N. otitidiscaviarum*. La infección por esta última es rara comparada con otras especies de *Nocardia* y una causa infrecuente de infección en humanos, incluso en pacientes inmunocomprometidos<sup>2-4</sup>. Todas las especies presentan una distribución universal y se encuentran de forma habitual en suelo, arena, polvo y agua estancada<sup>2,3</sup>.

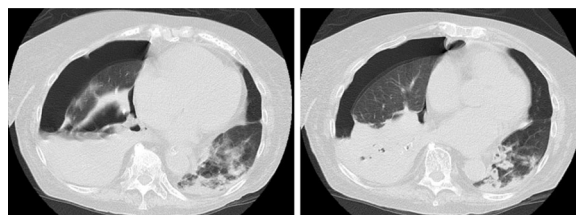
Presentamos un caso de pneumotórax secundario a *Nocardia otitidiscaviarum*, el de una mujer de 89 años con asma persistente leve, bronquiectasias en lóbulo superior e inferior izquierdo y obesidad. Había tenido 2 neumonías adquiridas en la comunidad hacía aproximadamente 5 y 10 años. Nunca había fumado y era independiente para las actividades básicas de la vida diaria. Medicación habitual con benzodiazepinas, inhibidor de bomba de protones y broncodilatadores  $\beta$  2 adrenérgicos de larga duración junto con corticoides (budesonida/formoterol 160/4,5 mcg, una inhalación cada 12 h) y  $\beta$  2 adrenérgicos de corta duración a demanda desde hacía varios años. Acudió a Urgencias en diciembre del 2015 por presentar durante una semana tos sin expectoración, disnea progresiva de moderados esfuerzos, sensación febril, estreñimiento, náuseas y vómitos. Negaba dolor torácico, disuria u otros síntomas. En el examen físico se encontraba consciente, orientada y colaboradora, taquipneica con 20 respiraciones por minuto, SpO<sub>2</sub> de 86% respirando aire ambiental, tensión arterial de 133/55 mmHg, frecuencia cardíaca de 87 lpm y temperatura axilar de 39,6°C. A la auscultación pulmonar, el murmullo vesicular estaba conservado, con abundantes roncus dispersos. El resto de la exploración física resultó sin alteraciones. Se le realizó una radiografía de tórax en la que se observó engrosamiento peribronquial basal derecho, cardiomegalia y elongación aórtica. ECG sin alteraciones. Gasometría arterial con pH de 7,46; pCO<sub>2</sub> de 30 mmHg y pO<sub>2</sub> de 48 mmHg. Los datos de laboratorio alterados fueron sodio de 133 mmol/L, LDH de 460 U/L, PCR 22 mg/L, leucocitosis de  $10,83 \times 10^9/L$  y neutrofilia de  $9,35 \times 10^9/L$ . La analítica de orina mostró piuria moderada.

Ante los diagnósticos de insuficiencia respiratoria aguda parcial, infección respiratoria e infección urinaria, se decidió ingreso

hospitalario y se pautó como tratamiento antibiótico levofloxacino, además de aerosoles y corticoterapia. Se confirmó *Escherichia coli* en orina a los 3 días de ingreso.

La paciente no evolucionó de manera favorable. Se visualizó 8 días después, mediante control radiográfico, una imagen de consolidación en lóbulo medio derecho e inferior izquierdo, por lo que, ante la sospecha de neumonía nosocomial, se cambió el tratamiento antibiótico a ceftazidima y ciprofloxacino. El día 9 apareció el antígeno de *Neumococo* positivo en orina. Los días 12 y 16 del ingreso se aisló *N. otitidiscaviarum* en cultivo de esputo y se modificó el tratamiento, de acuerdo con el estudio de sensibilidad, a cotrimoxazol, amikacina e imipenem. Posteriormente, ante el agravamiento de los síntomas, se solicitó una TC torácica (fig. 1) que mostró hidroneumotórax derecho y áreas de consolidación, algunas cavitadas, con predominio en base pulmonar derecha. Se colocó un tubo de drenaje pleural con salida de líquido purulento, en el que se constató un pH < 7,2 en un exudado de predominio polimorfonuclear. Se trataba, más concretamente, por lo tanto, de un pneumotórax. Sin embargo, la paciente permaneció durante todo el ingreso necesitada de altos requerimientos de oxígeno para mantener SatO<sub>2</sub> en torno a 90% y tras presentar un íleo paralítico que no se corrigió a pesar de colocación de sonda nasogástrica y rectal, falleció 35 días después del ingreso.

La nocardiosis es una infección supurativa que puede presentarse de forma aguda o crónica y tiende a diseminarse. Generalmente se manifiesta como una infección oportunista en individuos con inmunosupresión mediada por células T. Los factores de riesgo más frecuentes son las neoplasias ocultas, la diabetes, el VIH y la EPOC<sup>3-5</sup>, aunque también puede ocurrir en pacientes inmunocompetentes (hasta en un tercio de los casos)<sup>3,5,6</sup>. Tanto la inhalación como la inoculación cutánea son las rutas más frecuentes de infección<sup>1,4,5</sup>. La nocardiosis pulmonar es la presentación



**Figura 1.** Cortes transversales de tomografía axial computerizada de tórax realizada en el día 23 de ingreso. Se observa hidroneumotórax derecho, atelectasia del lóbulo inferior derecho y áreas de consolidación, algunas cavitadas, de predominio en base pulmonar derecha. En lóbulo inferior izquierdo se aprecian nódulos pulmonares cavitados y opacidades en vidrio deslustrado adyacentes a la zona de la condensación.

clínica más común. Es esta una enfermedad esporádica, grave, que predomina en el género masculino y en la cuarta década de la vida<sup>2,7</sup>. La afectación del sistema nervioso central y del tejido subcutáneo puede aparecer hasta en un 30% y en un 15% de los casos<sup>5,7</sup>, respectivamente.

Nuestra paciente tenía como factores de riesgo para la enfermedad por *Nocardia* la presencia de bronquiectasias y el uso crónico de corticoides inhalados. Los hallazgos radiológicos son variables e inespecíficos en forma de consolidaciones, nódulos difusos o masas que pueden cavitarse y, con menor frecuencia, derrame pleural, neumotórax y patrones intersticiales difusos<sup>4,6-11</sup>, aunque hasta una tercera parte de los pacientes puede no tener evidencia radiológica de afectación pulmonar. Es una enfermedad curable, pero tiene una alta tasa de mortalidad, que puede llegar a ser mayor del 50% en los casos fulminantes<sup>6,12</sup>. En pacientes con infección severa, sin afectación del sistema nervioso central, se recomienda iniciar trimetoprim-sulfametoxazol (15 mg/kg al día intravenoso), más amikacina (7,5 mg/kg intravenoso cada 12 h)<sup>9</sup>. El tratamiento inicial se debe administrar por vía intravenosa por lo menos durante 3-6 meses o hasta mejoría clínica documentada. En infección pulmonar severa se recomienda tratamiento durante 6 a 12 meses o más<sup>6,9,13</sup>.

*N. otitidiscaviarum* suele ser resistente a trimetoprim-sulfametoxazol, pero habitualmente es sensible a amikacina y minociclina<sup>5,9</sup>. Son pocos los casos reportados de pionesumotórax secundarios a *Nocardia*<sup>8,12,14,15</sup>. Los que están descritos terminaron resolviéndose, probablemente por el diagnóstico más temprano del cuadro y al darse en pacientes más jóvenes (de 32, 47, 74 y 78 años). En nuestro caso la paciente falleció a pesar de haberse pautado una amplia cobertura antibiótica, que al final fue ajustada al antibiograma, quizá debido a la edad avanzada y a la detección tardía de las complicaciones.

## Bibliografía

1. Kandi V. Human *Nocardia* infections: A review of pulmonary nocardiosis. *Cureus*. 2015;7:e304.
2. Betrán A, Villuendas MC, Rezusta A, Moles B, Rubio MC, Revillo MJ, et al. Cavitary pneumonia caused by *Nocardia otitidiscaviarum*. *Braz J Microbiol*. 2010;41:329-32.

3. Ramamoorthi K, Pruthvi BC, Rao NR, Belle J, Chawla K. Pulmonary nocardiosis due to *Nocardia otitidiscaviarum* in an immunocompetent host: A rare case report. *Asian Pac J Trop Med*. 2011;4:414-6.
4. Deepa R, Banu ST, Jayalakshmi G, Parveen JD. Pleuropulmonary nocardiosis due to *Nocardia otitidiscaviarum* in a debilitated host. *Indian J Pathol Microbiol*. 2016;59:240-2.
5. Wilson JW. Nocardiosis: Updates and clinical overview. *Mayo Clin Proc*. 2012;87:403-7.
6. Mehrian P, Esfandiari E, Karimi MA, Memari B. Computed tomography features of pulmonary nocardiosis in immunocompromised and immunocompetent patients. *Pol J Radiol*. 2015;80:13-7.
7. Patil M, Varghese CS, Rajagopalan JN. A fatal case of pulmonary nocardiosis. *BMJ Case Rep*. 2012:2012.
8. Gowrinath K, Das S, Ranjitham M, Sekhar U, Thanasekaraan V. Nocardial hydropneumothorax. *Indian J Chest Dis Allied Sci*. 2004;46:51-3.
9. Brown-Elliott BA, Brown JM, Conville PS, Wallace RJ. Clinical and laboratory features of the *Nocardia* spp. Based on current molecular taxonomy. *Clin Microbiol Rev*. 2006;19:259-82.
10. Tsujimoto N, Saraya T, Kikuchi K, Takata S, Kurjhara Y, Hiraoka S, et al. CT High resolution findings of patients with pulmonary nocardiosis. *J Thorac Dis*. 2012;4:577-82.
11. Chen J, Zhou H, Xu P, Zhang P, Ma S, Zhou J. Clinical and radiographic characteristics of pulmonary nocardiosis: Clues to earlier diagnosis. *PLoS One*. 2014;9:e90724.
12. Gupta E, Dhawan B, Thabab MM, Das BK, Sood S, Kapil A. Nocardia pyopneumothorax in an immunocompetent patient. *Indian J Med Res*. 2006;124:363-4.
13. Corti ME, Villafañe-Fiotti MF. Nocardiosis: A review. *Int J Infect Dis*. 2003;7:243-50.
14. Fujimoto R, Omasa M, Ishikawa H, Aoki M. Surgery of a nocardia lung abscess presenting as a tension pyopneumothorax. *Asian Cardiovasc Thorac Ann*. 2017;25:315-7.
15. Fullana J, García PA, Pellicer C. Absceso pulmonar e hidroneumotórax secundario a infección por *Nocardia*. *Arch Bronconeumol*. 1999;35:360-1.

Talía Scheelje Carabelli\*, Violeta Esteban Ronda  
y Katry Hernández Moreno

Servicio de Neumología, Hospital Clínico Universitario, Valencia, España

\* Autor para correspondencia.

Correo electrónico: [tscheelje@gmail.com](mailto:tscheelje@gmail.com) (T. Scheelje Carabelli).

<https://doi.org/10.1016/j.arbres.2018.03.020>  
0300-2896/

© 2018 SEPAR. Publicado por Elsevier España, S.L.U. Todos los derechos reservados.

## Tumor de células gigantes primario de pulmón



### Primary Pulmonary Giant Cell Tumor

Estimado Director:

La Organización Mundial de la Salud define el tumor de células gigantes (TCG) óseo como una neoplasia ósea primaria benigna pero localmente agresiva compuesta por una proliferación de células mononucleares entre las que se encuentran dispersas numerosos macrófagos y células gigantes multinucleadas de tipo osteoclasto<sup>1</sup>. Existen formas de TCG extraóseas con histología superponible a los TCG del hueso. En localización pulmonar estos tumores son excepcionales. Presentamos un caso de un TCG primario pulmonar, de comportamiento agresivo.

Se trataba de un paciente varón de 80 años, exfumador de 50 paquetes/año, en estudio por hemoptisis. En las pruebas de imagen (TAC) se identificó una masa pulmonar derecha de 8 × 5 × 5 cm, de bordes polilobulados, sólida, hipodensa, que captaba contraste de manera homogénea, situada en la confluencia de las cisuras mayor y menor derechas, infrahiliar, centrada en lóbulo medio, aunque con lobulaciones que invadían el segmento apical LID y el segmento anterior LSD, sugestiva de neoplasia broncopulmonar primaria.

En la PET-TAC preoperatoria no existía evidencia de enfermedad metastásica. Se realizó neumectomía derecha con linfadenectomía aortopulmonar y subcarinal con un postoperatorio favorable.

El estudio macroscópico de la pieza puso de manifiesto una masa multinodular de aspecto hemorrágico, de 7,6 cm, localizada principalmente en lóbulo medio, con un nódulo satélite de 1,4 cm en el mismo lóbulo. Histológicamente el tumor estaba constituido por una proliferación de patrón sólido con células mononucleares de tamaño medio y citoplasma eosinófilo. Los núcleos eran redondos u ovales, de cromatina finamente granular y presencia de nucléolos pequeños sin atipia citológica ni figuras de mitosis. Existían, además, numerosas células gigantes multinucleadas de tipo osteoclasto (fig. 1A), muchas de ellas con numerosos núcleos (fig. 1B) sin atipia ni actividad mitótica significativa. Tras un amplio muestreo de la pieza, no se identificó componente de carcinoma, de sarcoma ni de otros tipos tumorales.

El estudio inmunohistoquímico fue positivo solo para CD68, tanto el componente mononuclear como las células gigantes de tipo osteoclasto (fig. 1C). La inmunorreacción resultó negativa para amplia batería de marcadores epiteliales (CK7, CK20, panCK [AE1/AE3], antígeno de membrana epitelial, CK34BE12), actina, desmina, CD34, TTF1, napsina, S100. Con estos datos, el diagnóstico fue de TCG.