

The North American Children study<sup>12</sup> found a mortality rate of 30%, with 50% of patients experiencing on-going morbidity. It has become clear that some ILD entities are associated with very high mortality, whereas others have a favorable outcome.

## References

- Bush A, Cunningham S, Blic J, Barbato A, Clement A, Epaud R, et al. European protocols for the diagnosis and initial treatment of interstitial lung disease in children. *Thorax*. 2015;70:1078-84.
- Kurland G, Deterding RR, Hagood JS, Young LR, Brody AS, Castile RG, et al. An official American thoracic society clinical practice guideline: classification, evaluation, and management of childhood interstitial lung disease in infancy. *Am J Respir Crit Care Med*. 2013;188:376-94.
- Deutsch GH, Albright E, Chou PM, Cool CD, Coventry S, Davis MM, et al. Defining the spectrum of diffuse lung disease in infancy: a working classification of the pediatric interstitial lung disease cooperative. *Mod Pathol*. 2005;18:304.
- Langston C, Dishop M. Infant lung biopsy: clarifying the pathologic spectrum. *Pathol Int*. 2004;54:S419-21.
- Deutsch GH, Young LR, Deterding RR, Fan LL, Dell SD, Bean JA, et al., Pathology Cooperative Group. ChILD Research Co-operative Diffuse lung disease in young children: application of a novel classification scheme. *Am J Respir Crit Care Med*. 2007;176:1120-8.
- Hines E, Walsh M, Armes J, Douglas T, Chawla J. Interstitial lung disease in infancy: a general approach. *J Paediatr Child Health*. 2016;52:370-6.
- Doan ML, Guillerman RP, Dishop MK, Nogee LM, Langston C, Mallory GB, et al. Clinical, radiological and pathological features of ABCA3 mutations in children. *Thorax*. 2008;63:366-73.
- Somaschini M, Nogee L, Sassi I, Danhaive O, Presi S, Boldrini R, et al. Unexplained neonatal respiratory distress due to congenital surfactant deficiency. *J Pediatr*. 2007;150:537-649.
- Shulenin, Nogee LM, Annilo T, Wert SSE, Whitsett JA, Dean M. ABCA3 gene mutations in newborns with fatal surfactant deficiency. *N Engl J Med*. 2004;350:1296-303.
- Bullard JE, Wert SE, Whitsett JA, Dean M, Nogee LM. ABCA3 mutations associated with pediatric interstitial lung disease. *Am J Respir Crit Care Med*. 2005;172:1026-31.
- Moreno A, Maestre J, Balcells J, Marhuenda C, Cobos N, Roman A, et al. Lung transplantation in young infants with interstitial pneumonia. *Transpl Proc*. 2003;35:1951-3.
- Kröner C, Wittmann T, Reu S, Teusch V, Klemme M, Rauch D, et al. Lung disease caused by ABCA3 mutations. *Thorax*. 2017;72:213-20.

M<sup>a</sup> Carmen López Castillo<sup>a,\*</sup>, Estela Pérez Ruiz<sup>a</sup>,  
Pilar Caro Aguilera<sup>a</sup>, María Adela Rodríguez Vives<sup>b</sup>

<sup>a</sup> Hospital Materno Infantil de Málaga, Spain

<sup>b</sup> Facultad de Medicina de Málaga, Hospital Materno Infantil de Málaga, Spain

\* Corresponding author.

E-mail address: mcarmen.lopez123@gmail.com

(M.C. López Castillo).

<https://doi.org/10.1016/j.arbres.2018.03.009>  
0300-2896/

© 2018 SEPAR. Published by Elsevier España, S.L.U. All rights reserved.

## Tuberculosis y poliangeitis microscópica. Una asociación muy poco frecuente



### Tuberculosis and Microscopic Polyangiitis. A Rare Combination

Estimado Director:

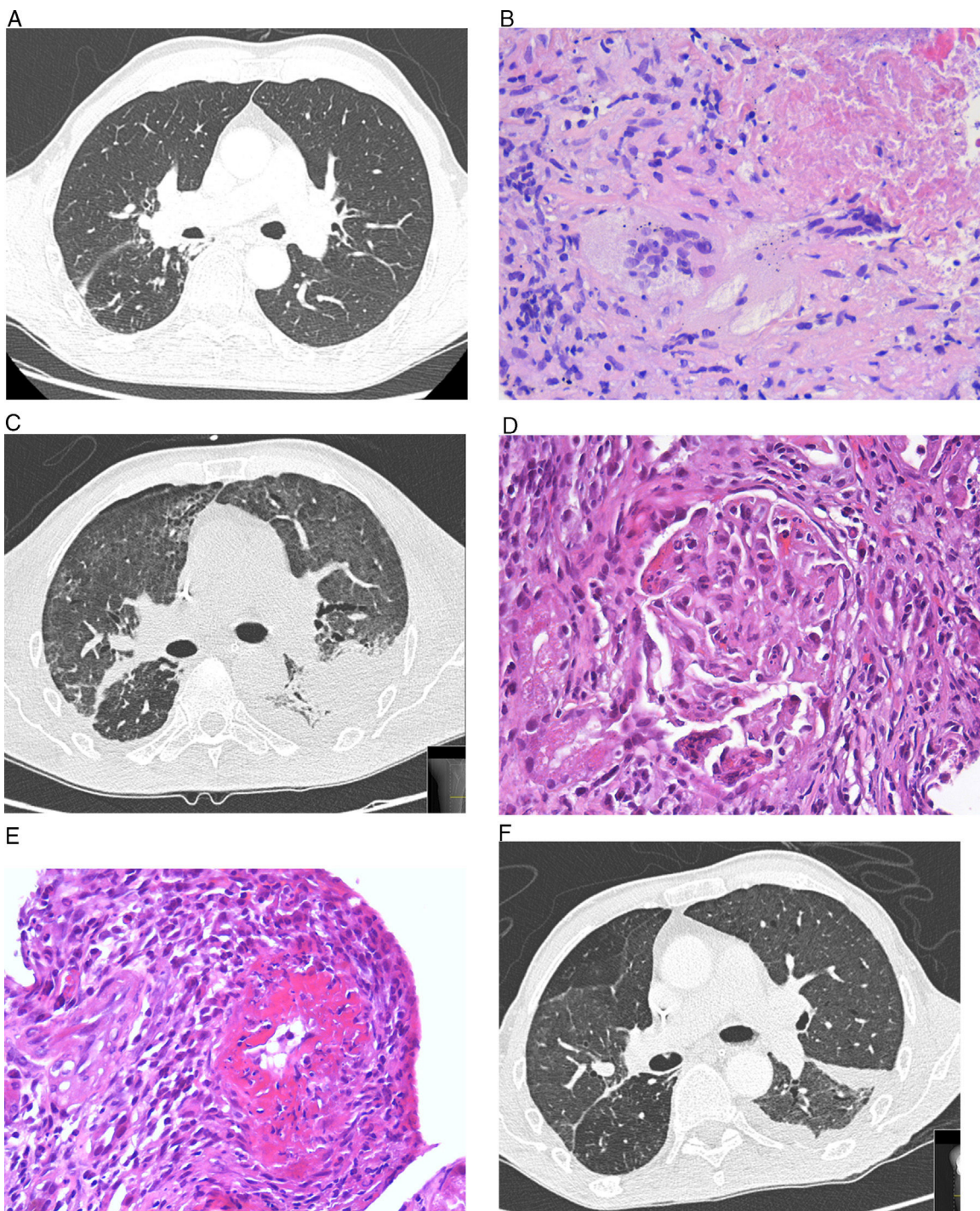
La tuberculosis (TB) es una de las causas más frecuentes de morbimortalidad en el mundo debida a una enfermedad infecciosa, con una incidencia en nuestra región, en el año 2015, de 21,3 casos/100.000 habitantes<sup>1</sup>.

Las vasculitis son un grupo heterogéneo de enfermedades que se caracterizan por inflamación y destrucción de la pared de los vasos sanguíneos<sup>2</sup>. La mayoría suelen ser primarias, pero también pueden ser secundarias a otras enfermedades, entre ellas las infecciosas<sup>3</sup>. En ocasiones, diferenciar entre TB y vasculitis puede ser difícil porque comparten características similares, y en otras, ambas pueden coexistir en un mismo paciente<sup>4</sup>. Las definiciones de las vasculitis y sus diferencias están bien establecidas<sup>5</sup>. Presentamos el caso de un enfermo que comenzó simultáneamente con TB y poliangeitis microscópica (PAM).

Se trata de un varón de 68 años con antecedentes de TB, que acudió a Urgencias por fiebre, esputos hemoptoicos, astenia, pérdida de peso y disnea de un mes de evolución. Presentaba una temperatura de 38,4 °C, sin otros hallazgos relevantes. La analítica sanguínea era normal y en la radiografía de tórax se observaban lesiones cicatriciales en el lóbulo superior derecho con una lesión parenquimatosa de aspecto sólido y espiculada. La tomografía computarizada de tórax no demostró alteraciones a nivel de campos medios e inferiores (fig. 1A). No se observó afectación de las vías respiratorias altas. La reacción en cadena de la polimerasa fue positiva para *Mycobacterium tuberculosis* en el aspirado bronquial y el lavado broncoalveolar. La punción con aguja gruesa de la lesión espiculada identificó una inflamación granulomatosa necrosante con células gigantes multinucleadas tipo Langhans (fig. 1B), con tinción de Ziehl-Neelsen y reacción en cadena de la polimerasa

para *Mycobacterium tuberculosis* positivas. De forma súbita, presentó hemoptisis con anemia (hemoglobina 6,8 g/dL, hematocrito 20,8%), fallo renal agudo (urea 123 mg/dL, creatinina 8,3 mg/dL), oligoanuria e hipertransaminasemia (valores 5 veces por encima del límite superior normal). El paciente necesitó intubación, ventilación mecánica y hemodiálisis. El tratamiento antituberculoso se inició con etambutol, levofloxacino y estreptomina debido a las insuficiencias hepática y renal. En la tomografía computarizada de tórax presentaba un aumento difuso de la radiodensidad pulmonar, con predominio de vidrio deslustrado y áreas consolidativas de distribución peribroncovascular con moderado derrame pleural izquierdo loculado, con un componente cistral, que se interpretó como una hemorragia alveolar difusa (fig. 1C). La biopsia renal demostró vasculitis con necrosis fibrinoide de arterias de pequeño calibre, asociada a glomerulonefritis necrosante focal y segmentaria con ausencia de depósitos de inmunoglobulinas, complemento y cadenas ligeras, indicativo de PAM (fig. 1D y E). El líquido pleural fue un exudado linfocítico; ADA 45 U/L, sin otras alteraciones relevantes. Se detectaron anticuerpos citoplásmicos antineutrófilo (ANCA) (dilución 1/320; patrón p-ANCA) con anticuerpos antimieloperoxidasa > 300 UI/mL. Los anticuerpos antimembrana basal glomerular fueron negativos. Se administraron corticosteroides (3 bolos iniciales de metilprednisolona 500 mg/día, con pauta descendente hasta llegar a 15 mg/día de prednisona), plasmaféresis (7 sesiones), rituximab (una dosis semanal de 700 mg durante 4 semanas) y posteriormente se pudieron reintroducir la rifampicina y la isoniazida. La evolución fue favorable, aunque de forma lenta, con estabilidad clínica desde el punto de vista respiratorio y mejoría radiológica (fig. 1F).

La asociación entre TB y vasculitis está descrita, pero generalmente siempre relacionada con una granulomatosis con poliangeitis<sup>4,6,7</sup>. Hasta donde sabemos, este es el segundo caso conocido en el que se asocian TB y PAM<sup>7</sup>. Ambos diagnósticos parecen confirmados: reacción en cadena de la polimerasa positiva en 2 muestras distintas en el caso de la TB, inflamación granulomatosa con necrosis y células gigantes multinucleadas en tejido



**Figura 1.** A. Tomografía computarizada (TC) de tórax de alta resolución. No hay evidencia de enfermedad ni derrame pleural en campos medios e inferiores. B. Biopsia pulmonar. Inflamación granulomatosa con extensas áreas de necrosis y células gigantes multinucleadas tipo Langhans. C. TC de tórax de alta resolución. Aumento difuso de la radiodensidad pulmonar con predominio de vidrio deslustrado con moderado derrame pleural izquierdo loculado, con un componente cistural, que se interpretó como una hemorragia alveolar difusa. D. Biopsia renal. Glomérulo renal con área de necrosis focal con fenómenos de cariorrexis. E. Biopsia renal con necrosis fibrinoide de arteria de pequeño calibre que afecta a más del 50% de la circunferencia y que se acompaña de inflamación transmural. F. TC de tórax de alta resolución. Disminución del derrame pleural y ligera mejoría de la opacidad en vidrio deslustrado.

pulmonar con tinción de Ziehl-Neelsen positiva y cumplimiento de los criterios diagnósticos establecidos para la PAM con la presencia de hemorragia alveolar difusa y glomerulonefritis necrosante rápidamente progresiva<sup>5</sup>.

La discusión está en saber si esta asociación es casual o si una enfermedad (la TB) puede llevar a la otra (PAM). La posibilidad inversa, de que el inicio de un tratamiento inmunosupresor por el diagnóstico de una vasculitis desencadene una TB, se descarta

porque, aunque se ha documentado<sup>8</sup>, los hechos no se desarrollaron por ese orden. Flores-Suárez et al. observaron unas altas *odds ratios* para p-ANCA positivos determinados por inmunofluorescencia indirecta para pacientes con TB cuando se comparaban con pacientes asmáticos (*odds ratio* 2,96 [1,19-7,38];  $p < 0,027$ ) y sujetos sanos (*odds ratio* 18 [3,88-83,4];  $p < 0,0001$ )<sup>9</sup>. Es difícil establecer si puede existir una asociación entre TB y PAM, aunque la coexistencia de TB y ANCA positivos podría dar lugar



a ella. Se sabe que algunos medicamentos, especialmente la isoniazida y la rifampicina, pueden transformarse en metabolitos activos que desarrollan productos citotóxicos con daño neutrofílico y posterior síntesis de ANCA, lo que explicaría la presencia de autoanticuerpos antimieloperoxidasa en pacientes a tratamiento con estos fármacos<sup>10,11</sup>. Es poco probable que esto sea lo que sucedió en nuestro paciente porque cuando desarrolló el cuadro de hemorragia alveolar difusa y glomerulonefritis necrosante no se habían administrado todavía estos medicamentos. Por otra parte, el *Mycobacterium tuberculosis* puede estimular la liberación de metabolitos de oxígeno a partir de los neutrófilos. Al activarse estas células en las etapas iniciales de la infección micobacteriana, se liberan enzimas lisosomales que podrían dar lugar al desarrollo de autoanticuerpos (ANCA) contra los componentes granulares de esas células<sup>9</sup>. Estos anticuerpos tipo IgG dirigidos contra antígenos citoplasmáticos de neutrófilos y monocitos (proteína-3 y mieloperoxidasa) promueven la migración de neutrófilos, la degranulación en la pared del vaso y liberan proteasas y otros metabolitos tóxicos responsables del daño vascular<sup>12</sup>, lo que podría dar lugar a la aparición de esta u otras vasculitis.

En resumen, la TB es más frecuente en nuestro medio que las vasculitis, por lo que es necesario establecer un diagnóstico precoz y tratarla si existe una evidencia objetiva. Las vasculitis pueden compartir características de la TB y deben considerarse en el diagnóstico diferencial, sobre todo si existe azoemia. En ocasiones hay que considerar que ambas pueden presentarse simultáneamente, y aunque no se ha podido demostrar asociación entre ellas, fisiopatológicamente podría justificarse por los mecanismos expuestos. No obstante, se necesita un elevado índice de sospecha y tener experiencia clínica en su manejo, dado que diagnósticos erróneos y demoras en los tratamientos pueden acarrear situaciones que comprometan la vida.

## Bibliografía

1. Dirección Xeral de Saúde Pública. Informe da tuberculose en Galicia. Características dos casos de tuberculose de Galicia no ano 2015. Evolución do período 1996-2015 [monografía en Internet]. Santiago de Compostela: Xunta de Galicia, Consellería de Sanidade; 2016. Disponible en: <https://www.sergas.es/>

- Saude-publica/Documents/4154/A%20tuberculose%20en%20Galicia.%201996-2015.pdf
2. Elefante E, Tripoli A, Ferro F, Baldini C. One year in review: Systemic vasculitis. *Clin Exp Rheumatol*. 2016;34 3 Suppl 97:S1-6.
  3. Brown KK. Pulmonary vasculitis. *Proc Am Thorac Soc*. 2006;3:48-57.
  4. Molinari L, Melamud JI, Ferrari L, Landi P, Semeniuk G, Quadrelli SA. Granulomatosis de Wegener y tuberculosis. Una mala combinación. *Medicina (Buenos Aires)*. 2009;69:640-2.
  5. Jenette JC, Falk RJ, Bacon PA, Basu N, Cid MC, Ferrario F, et al. 2012 revised International Chapel Hill Consensus Conference Nomenclature of Vasculitides. *Arthritis Rheum*. 2013;65:1-11.
  6. Gordon C, Luqmani R, Fields P, Howie AJ, Emery P. Two cases of "Wegener's tuberculosis". *Br J Rheumatol*. 1993;32:143-9.
  7. Baig ZF, Raja KM, Abbas F. Tuberculosis versus vasculitis. *J Ayub Med Coll Abbottabad*. 2014;26:630-2.
  8. Harrison NK, Knight RK. Tuberculosis of the nasopharynx misdiagnosed as Wegener's granulomatosis. *Thorax*. 1986;41:219-20.
  9. Flores-Suárez LF, Cabiedes J, Villa AR, van der Woude FJ, Alcocer-Varela J. Prevalence of antineutrophil cytoplasmic autoantibodies in patients with tuberculosis. *Rheumatology (Oxford)*. 2003;42:223-9.
  10. Esquivel-Valerio JA, Flores-Suárez LF, Rodríguez-Amado J, Garza-Elizondo MA, Rendón A, Salinas-Carmona MC. Antineutrophil cytoplasm autoantibodies in patients with tuberculosis are directed against bactericidal/permeability increasing protein and are detected after treatment initiation. *Clin Exp Rheumatol*. 2010;28 Suppl 57:35-9.
  11. Ji G, Zeng X, Sandford AJ, He JQ. Rifampicin-induced antineutrophil cytoplasmic antibody-positive vasculitis: A case report and review of the literature. *Int J Clin Pharmacol Ther*. 2016;54:804-7.
  12. Kallenberg CG. Pathogenesis of ANCA-associated vasculitides. *Ann Rheum Dis*. 2011;70 Suppl 1:i59-63.

Vanessa Riveiro<sup>a,\*</sup>, Jorge Ricoy<sup>a</sup>, María E. Toubes<sup>a</sup> y Luis Valdés<sup>a,b</sup>

<sup>a</sup> Servicio de Neumología, Complejo Hospitalario Universitario de Santiago, Santiago de Compostela, La Coruña, España

<sup>b</sup> Grupo Interdisciplinar de Investigación en Neumología, Instituto de Investigaciones Sanitarias de Santiago (IDIS), Santiago de Compostela, La Coruña, España

\* Autor para correspondencia.

Correo electrónico: [vanessa.riveiro.blanco@sergas.es](mailto:vanessa.riveiro.blanco@sergas.es) (V. Riveiro).

<https://doi.org/10.1016/j.arbres.2018.03.011>  
0300-2896/

© 2018 SEPAR. Publicado por Elsevier España, S.L.U. Todos los derechos reservados.

## Mesotelioma pleural maligno: experiencia de los últimos 8 años en nuestra área



### Malignant Pleural Mesothelioma: The Last 8 Years of Experience in Our Area

Estimado Director:

El mesotelioma pleural maligno (MPM) es un tumor poco frecuente y con mal pronóstico. Su tratamiento puede contemplar la resección quirúrgica, la quimioterapia (QT), la radioterapia o la combinación de ellas. Presentamos un estudio retrospectivo descriptivo que evalúa las características clinicopatológicas, el tipo de tratamiento realizado y la supervivencia de los pacientes diagnosticados en nuestra área (Vallés Occidental, Barcelona) entre los años 2008 y 2016.

Se recogieron 44 casos de MPM. La mayoría (84%) eran hombres y el 56,8% eran  $\geq 70$  años. Veinticinco pacientes presentaban el tipo epitelioide, uno bifásico, dos sarcomatoide y dieciséis con histología no especificada. Veinticuatro (54,6%) eran fumadores. Nueve (20,5%) tenían antecedentes de exposición al asbesto.

La mayoría presentaban un estadio avanzado al diagnóstico, 35 (79,5%) en estadios III y IV, 9 (20,5%) en estadios I y II. Veintitrés

(52,3%) presentaban un *Performance Status* (PS) 0-1, y 21 (47,7%) un PS 2-3.

En dos (4,5%) pacientes se indicó cirugía: en uno para conseguir el control sintomático limitante y el diagnóstico de la enfermedad, y en el otro caso por presentar muy buena respuesta al tratamiento sistémico y el buen PS de un paciente joven. En el resto se realizó pleuroscopia con talcaje. Veintiún pacientes (47,7%) recibieron QT en primera línea con cisplatino-pemetrexed, hubo respuesta parcial o estabilidad de enfermedad en 4 de ellos (9%). A la progresión, 10 pacientes (47,6%) recibieron una segunda línea de tratamiento, 5 (50%) con vinorelbina y 5 (50%) con gemcitabina.

La mediana de supervivencia global (SG), analizada mediante el método de Kaplan Meier fue 14 meses (IC95%: 11,6-16,4), sin diferencias entre hombres y mujeres (14 vs 16 meses) ( $p=0,91$ ). Sin diferencia significativa entre los pacientes con tumores epitelioideos (15 meses) y otras histologías (14 meses) ( $p>0,6$ ). En el análisis por estadios, I/II/III/IV, la SG fue de 11, 15, 14 y 11 meses, respectivamente ( $p>0,5$ ). En los pacientes tratados con QT la SG fue de 15 meses, frente a 11 meses en los no tratados ( $p>0,3$ ).

El MPM es un tumor poco frecuente, de difícil diagnóstico y escasos recursos terapéuticos. Se relaciona con la exposición laboral al asbesto hasta en el 80% de los casos<sup>1</sup>. Los síntomas están relacionados con el desarrollo de derrame pleural, disnea o dolor<sup>1</sup>.