

impotencia funcional en antebrazo derecho de 4 meses de evolución. El estudio de extensión reveló la presencia de 2 masas pulmonares, compatibles con adenocarcinoma pulmonar (clasificación tumoral cT4NxM1b¹). El paciente recibió radioterapia localizada paliativa y quimioterapia con platino/pemetrexed (figs. 1B1 y B2). Finalmente, presentamos el caso de un varón de 73 años en tratamiento activo según antibiograma contra infección documentada por *Mycobacterium xenopi*. La tomografía por emisión de positrones mostró la presencia de una lesión de 40 × 25 mm con cavitación central en el lóbulo superior izquierdo —SUVmáx 28,38— (fig. 1C) y un foco hipermetabólico localizado en el músculo *psaos ilíaco izquierdo* (P11) con SUVmáx 13,43 sugestivo de MME.

En los casos anteriormente descritos se procedió a la toma de muestras histológicas para la caracterización de las tumoraciones, siendo compatibles con tumor indiferenciado de alto grado histológico, músculo estriado infiltrado por adenocarcinoma y carcinoma escamoso, respectivamente, todos ellos con origen pulmonar. La evolución clínica mostró divergencias: fallecimiento tras 2 semanas del diagnóstico, control antiálgico y disminución de la tumoración (fig. 1B2) tras tratamiento oncológico dirigido; consiguiendo estabilidad clínica en los 2 últimos casos descritos.

Dada la baja prevalencia de las MME debe de hacerse un exhaustivo diagnóstico diferencial que incluya las entidades malignas y benignas más frecuentes (sarcomas y linfomas musculares primarios o mixomas/hemangiomas). Si bien no existen guías clínicas para el manejo específico de las MME, este se fundamenta en los principios generales terapéuticos oncológicos según la clínica, localización y pronóstico vital; incluyendo: la observación, la escisión quirúrgica (lesiones solitarias persistentes tras un periodo de remisión), la quimioterapia y la radioterapia (útil para el control antiálgico y para la reducción del tamaño tumoral)²⁻⁴.

Resulta fundamental la correcta identificación de las MME en pacientes con CP para el manejo clínico y pronóstico. Por ello, ante toda lesión muscular (sintomática o no) detectada en pacientes con CP debe valorarse la posible etiología neoplásica mediante

estudio radiológico combinado y confirmación histológica de la misma.

Bibliografía

1. Sociedad Española de Oncología Médica. Las cifras del cáncer en España 2017. [consultado 6 Nov 2017]. Disponible en: https://www.seom.org/seomcms/images/stories/recursos/Las_cifras_del_cancer_en_Esp_2017.pdf
2. Pop D, Nadeemy AS, Venissac N, Guiraudet P, Otto P, Poudenx M, et al. Skeletal muscle metastasis from non-small cell lung cancer. *J Thorac Oncol*. 2009;4:1236-41.
3. Perisano C, Spinelli MS, Graci C, Scaramuzza L, Marzetti E, Barone C, et al. Soft tissue metastases in lung cancer: A review of the literature. *Eur Rev Med Pharmacol Sci*. 2012;16:1908-14.
4. Surov A, Hainz M, Holzhausen HJ, Arnold D, Katzner M, Schmidt J, et al. Skeletal muscle metastases: Primary tumours, prevalence, and radiological features. *Eur Radiol*. 2010;20:649-58.

Blanca de Vega Sánchez^{a,*}, Ignacio Lobato Astiárraga^a,
Rafael Lopez Castro^b, Maria Rosa López Pedreira^c
y Carlos Disdier Vicente^{a,d}

^a Servicio de Neumología, Hospital Clínico Universitario de Valladolid, Valladolid, España

^b Servicio de Oncología Médica, Hospital Clínico Universitario de Valladolid, Valladolid, España

^c Servicio de Radiodiagnóstico, Hospital Clínico Universitario de Valladolid, Valladolid, España

^d Centro de Investigación en Red Enfermedades Respiratorias (CIBERES), España

* Autor para correspondencia.

Correo electrónico: blancadevegasanchez@gmail.com
(B. de Vega Sánchez).

<https://doi.org/10.1016/j.arbres.2017.11.011>
0300-2896/

© 2017 SEPAR. Publicado por Elsevier España, S.L.U. Todos los derechos reservados.

La hiponatremia en la EPOC, una complicación poco conocida



Hypnatremia in COPD: a Little Known Complication

Estimado Director:

La enfermedad pulmonar obstructiva crónica (EPOC) es una enfermedad de base inflamatoria cuya afectación extrapulmonar empeora el pronóstico de algunos pacientes¹.

Es frecuente que pacientes con EPOC presenten otras enfermedades asociadas, especialmente cardiovasculares, y se ha postulado la participación decisiva de la EPOC en su patogenia².

La aparición de una hiponatremia en la hospitalización por una exacerbación de EPOC es relativamente frecuente y se asocia con peor curso clínico³. La baja natremia puede ser la manifestación de una retención hídrica secundaria a otras comorbilidades (como la insuficiencia cardíaca o renal), a tratamientos farmacológicos, a la insuficiencia suprarrenal tras retirada de corticoterapia o a la secreción inadecuada de ADH (SIADH). Entre otras patologías respiratorias que pueden cursar con SIADH se encuentran las infecciones pulmonares (neumonía, absceso pulmonar, tuberculosis, aspergilosis), asma, EPOC, tumores de pulmón, fibrosis quística y la insuficiencia respiratoria aguda⁴. La hipoxia se asocia a la secre-

ción de ADH⁵, pero es la hipercapnia la que se relaciona con más frecuencia a esta circunstancia.

La presencia de hiponatremia, tanto en la EPOC estable como en la exacerbación, representa un reto para el clínico por su frecuencia, por sus implicaciones pronósticas y porque debido a sus diferentes posibles etiologías (que pueden coexistir) precisa un adecuado seguimiento y tratamiento. Pese a que tradicionalmente se hace referencia en la literatura a la relación entre EPOC y SIADH, no hemos encontrado ninguna reseña bibliográfica sobre la hiponatremia secundaria a SIADH en la EPOC (buscadores Medline y Pubmed, palabras clave: SIADH y COPD).

Por este motivo nos parece de interés presentar el caso de un paciente con SIADH secundario a EPOC, para poder incidir en aspectos del diagnóstico diferencial y tratamiento.

Se trataba de un varón de 84 años, fumador activo, con antecedentes de hipertrofia benigna de próstata y EPOC fenotipo agudizador con enfisema, con obstrucción muy grave (FEV1 27%), en tratamiento con siladosina, omeprazol y gliopirronio/indacaterol. Consultó por disnea intensa y tos con expectoración verdosa. El único hallazgo relevante en la exploración física fue la presencia de roncus dispersos en ambos hemitórax y la ausencia de edemas o signos de hipervolemia, con saturación de O₂ de 89% con oxígeno domiciliario a 2 litros por minuto (lpm). En la analítica destacaba una anemia microcítica (hemoglo-

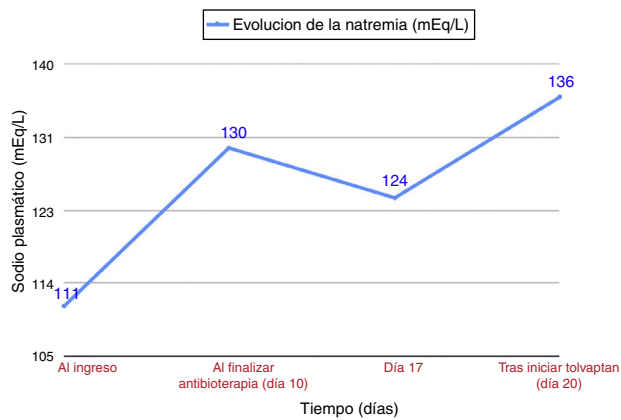


Figura 1. Evolución de la natremia durante el ingreso.

bina 10 g/dl), un sodio plasmático de 111 mEq/l (valor normal-VN: 135-155 mEq/l), osmolaridad plasmática de 229 mosm/l (VN: 280-300), PCR de 64 mg/l (VN: 0-5), creatinina dentro de los límites de la normalidad, sodio urinario de 76 mEq/l (VN: 54-150) y osmolaridad urinaria de 273 mOsm/l (VN:30-1400). En la gasometría arterial con O₂ a 2 lpm: pH 7,35, pCO₂ 54,8 mmHg, pO₂ 57 mmHg y HCO₃ 29,7. La radiografía de tórax mostró un pinzamiento de ambos senos costofrénicos, signos de atrapamiento aéreo y tenue aumento de densidad cicatricial en lóbulo inferior derecho, presente en radiografías previas. Ante la sospecha de infección respiratoria y el antecedente de EPOC con obstrucción muy grave, se inició tratamiento con oxigenoterapia, aerosolterapia, y antibioterapia con betalactámico y macrólido. Para la hiponatremia, se prescribió restricción hídrica a menos de 500cc/día (según fórmula de Fusrt⁶) dieta con sal, furosemida y suero salino hipertónico. Una vez finalizado el tratamiento de la exacerbación de EPOC, las cifras de natremia no alcanzaron valores normales (fig. 1), sin objetivarse modificaciones en la exploración física. La nueva bioquímica evidenció un sodio plasmático de 124 mEq/l, osmolaridad plasmática 247 mOsm/l, sodio en orina 62 mEq/l y osmolaridad urinaria de 372 mOsm/l, con función tiroidea y suprarrenal normal. Una vez descartadas otras posibles causas se llegó al diagnóstico de SIADH secundario a exacerbación de EPOC fenotipo enfisema y se instauró tratamiento con tolvaptán 15 mg/24 h, obteniéndose la normalización de la natremia tras 4 días. Se disminuyó la posología a 7,5 mg/24 h, con eunatremias en revisiones posteriores.

El SIADH se caracteriza por la liberación mantenida de arginina-vasopresina (ADH), en ausencia de los estímulos habituales, especialmente la hiperosmolaridad y la hipovolemia. El diagnóstico se basa en la hiponatremia, la hipoosmolaridad plasmática, un sodio urinario >40 mmol/l, y una osmolaridad urinaria >100 mOsm/kg, una vez descartadas circunstancias que cursan con disminución de la volemia eficaz (insuficiencia cardíaca, cirrosis con ascitis, etc.), y constatada la normalidad de función renal, suprarrenal y tiroidea⁶.

La sintomatología es poco específica e incluye desde náuseas, mareo, malestar general, agitación y confusión, hasta crisis convulsiva o coma en los casos de instauración brusca o valores de natremia muy bajos⁶. El SIADH es la causa más frecuente de hiponatremia y en su heterogénea etiología⁷ destacan las infecciones, los fármacos, los tumores⁸ (en especial el carcinoma pulmonar de células pequeñas), la EPOC y el asma. Es relativamente frecuente que el carcinoma de células pequeñas curse con hiponatremia secundaria a SIADH (en ocasiones como primera manifestación⁹⁻¹¹), asociándose con disminución de la supervivencia¹².

La EPOC y el carcinoma pulmonar de células pequeñas comparten ser una causa de SIADH y su fuerte relación con el hábito tabáquico, por lo que en el seguimiento de pacientes con EPOC y un gran consumo acumulado de tabaco, también es importante la vigilancia de la natremia.

El tratamiento de la hiponatremia secundaria a SIADH se fundamenta en dos escenarios clínicos distintos. En situaciones agudas y/o síntomas moderados/graves (somnia, confusión, estupor, distrés respiratorio) y Na⁺ plasmático < 120 mEq/l se debe iniciar tratamiento con solución salina hipertónica¹³ al 3%. El ritmo de infusión inicial será 0,5 ml/kg/hora o de 1-2 ml/kg/hora en función de la clínica neurológica⁶. Según evolución, podría valorarse el tratamiento con tolvaptán (antagonista selectivo del receptor V2 de la vasopresina). En el resto de situaciones de SIADH con hiponatremia leve se debe plantear restricción hídrica y furosemida, y en aquellos pacientes que no sean candidatos a estas medidas o cuyo cuadro se mantenga en el tiempo, se recomienda el uso de tolvaptán¹⁴.

La exacerbación de EPOC es causa de SIADH como así demostró el estudio de Chanela et al.³. Sin embargo en el caso presentado, una vez finalizado el tratamiento de la exacerbación infecciosa de EPOC, la hiponatremia se mantuvo casi 10 días y en el seguimiento posterior en consulta ha seguido precisando de tolvaptán para mantener la eunatremia. Lo esperable en el SIADH secundario a exacerbación de EPOC hubiera sido una hiponatremia transitoria que se corrigiera al resolverse la agudización.

Creemos que en este caso de SIADH asociado a exacerbación de EPOC ilustra la necesidad de incorporar a nuestra práctica clínica la monitorización de la natremia en el seguimiento de estos pacientes, a fin de detectar y reducir la morbimortalidad de esta alteración hidroelectrolítica¹⁵. Sin olvidar que este síndrome puede ser, aunque infrecuentemente, la primera manifestación de una neoplasia de pulmón.

Bibliografía

1. Pauwels RA1, Buist AS, Calverley PM, Jenkins CR, Hurd SS, GOLD Scientific Committee Global strategy for the diagnosis, management, and prevention of chronic obstructive pulmonary disease. NHLBI/WHO Global Initiative for Chronic Obstructive Lung Disease (GOLD) Workshop summary. Global strategy for the diagnosis, management, and prevention of chronic obstructive pulmonary disease. NHLBI/WHO Global Initiative for Chronic Obstructive Lung Disease (GOLD) Workshop summary. *Am Respir Crit Care Med*. 2001;163:1256-76.
2. Almagro Mena P, Rodríguez Carballeira M. Afectación extrapulmonar en la EPOC. ¿Qué es relevante y como debemos evaluarla? *Med Clin (Barc)*. 2011;118:23-23, monogr 2.
3. Chalela R, González-García JG, Chillarón JJ, Valera-Hernández L, Montoya-Rangel C, Badenes D, et al. Impact of hyponatremia on mortality and morbidity in patients with COPD exacerbations. *Respiratory Medicine*. 2016;117:237-42.
4. Melmed S, Polonsky KS, Larsen R, Kronenberg HM. Tratado de endocrinología. 13ª ed. Barcelona: Elsevier; 2016. p. 300-32.
5. Kelestimir H, Leach RM, Ward JP, Forsling ML. Vasopressin and oxytocin release during prolonged environmental hypoxia in the rat. *Thorax*. 1997;52:84-8.
6. Runkle I, Villabona C, Navarro A, Pose A, Formiga F, Tejedor A, et al. Tratamiento de la hiponatremia secundaria al síndrome de secreción inadecuada de la hormona antidiurética: algoritmo multidisciplinar. *Nefrología*. 2014;34:439-50.
7. Catalá Bauset M, Gilsanz Peral A, Tortosa Henzi F, Zugasti Murillo A, Moreno Esteban B, Halperin Ravinovich I, et al. Guía clínica del diagnóstico y tratamiento de los trastornos de la neurohipófisis. *Endocrinol Nutr*. 2007;54:23-33.
8. Adrogue HJ, Madias NE. Hyponatremia. *N Engl J Med*. 2000;342:1581-9.
9. Kamoi K, Kurokawa I, Kasai H, Mizusawa A, Ebe T, Sasaki H, et al. Asymptomatic hyponatremia due to inappropriate secretion of antidiuretic hormone as the first sign of a small cell lung cancer in an elderly man. *Intern Med*. 1998;37:950-4.
10. Fernández Fernández FJ, García Ribas I. Syndrome of inappropriate antidiuretic hormone secretion as the first manifestation of an occult small cell lung carcinoma. *Ann Intern Med*. 2002;136:599-600.
11. Escribano González L, Núñez Martínez V, de Lorenzo-Cáceres Ascanio A. Mareo inespecífico como forma de presentación del síndrome de secreción inadecuada de hormona antidiurética.FMC. Formación médica continuada en atención primaria. 2008;15:116-7.

12. Hansen O, Sørensen P, Hansen KH. The occurrence of hyponatremia in SCLC and the influence on prognosis: Aretrospective study of 453 patients treated in a single institution in a 10-year period. *Lung Cancer*. 2010;68: 111-4.
13. Ayus JC, Olivera J, Frommer J. Rapid correction of severe hyponatremia with intravenous hypertonic saline solution. *Am J Med*. 1982;72: 43-8.
14. Verbalis JG, Alder S, Schrier RW, Berl T, Zhao Q, Czerwiec FS. SALT Investigators. Efficacy and safety of oral tolvaptan therapy in patients with the syndrome of inappropriate antidiuretic hormone secretion. *Eur J Endocrinol*. 2011;164:725-32.
15. Victor RG, Haley RW, Willett DL, Peshock RM, Vaeth PC, Leonard D, et al., Dallas Heart Study Investigators. The Dallas Heart Study: a population-based probability sample for the multidisciplinary study of ethnic differences in cardiovascular health. *Am J Cardiol*. 2004 Jun 15;93:1473-80.

Javier Miguel Martín Guerra*, Miguel Martín Asenjo, Luis Ángel Sánchez Muñoz y Carlos Jesús Dueñas Gutiérrez

Servicio de Medicina Interna, Hospital Clínico Universitario de Valladolid, Valladolid, España

* Autor para correspondencia.

Correo electrónico: javi6vega@hotmail.com (J.M. Martín Guerra).

<https://doi.org/10.1016/j.arbres.2017.11.006>

0300-2896/

© 2017 Publicado por Elsevier España, S.L.U. en nombre de SEPAR.

Respuesta a omalizumab en paciente con neumonía eosinófila crónica y mala respuesta al tratamiento con corticoides



Response to Omalizumab in a Patient With Chronic Eosinophilic Pneumonia and Poor Response to Corticosteroids

Estimado Director:

Mujer de 55 años, exfumadora desde septiembre de 2012 (IPA 18), con antecedentes de rinoconjuntivitis y asma bronquial alérgica. Estudiada en 2012, en la radiografía de tórax no se objetivaron infiltrados. Pruebas cutáneas con sensibilización a epitelio de gato y polen de gramíneas y olivo.

Ingresa en octubre de 2014 por un episodio agudo de disnea, ruidos respiratorios y tos no productiva. No fiebre. La radiografía de tórax mostró un patrón alveolointerstitial con predominio en bases. En la TAC torácica destacaban infiltrados parcheados bilaterales en vidrio deslustrado. Se realizó broncoscopia con biopsia transbronquial y lavado broncoalveolar: neutrófilos: 11%; eosinófilos: 85,9% y linfocitos: 0,6%. La biopsia mostró un patrón histológico de eosinofilia pulmonar sugestivo de neumonía eosinofílica crónica (NEC) con patrón focal tipo neumonía organizada. En las pruebas de función respiratoria destacaba un patrón restrictivo con alteración de la difusión para el monóxido de carbono: FVC 1.830-59%; FEV₁ 1.410-54% y FEV₁/FVC 77%. DLCO 32%; KCO 63%; TLC 61% y RV 86%. Todos los test inmunológicos fueron negativos. IgE 493 UI/ml. En el test de la marcha de 6 min: la saturación inicial fue del 97%, recorrió 440 m y la saturación final fue del 85%.

Se diagnosticó de NEC, sin factores de riesgo laborales ni ambientales conocidos, aunque no se pudo descartar una relación con la toma de antiinflamatorios (celecoxib). Se retiró el fármaco y se inició tratamiento con corticoides, a pesar de lo cual presentó un empeoramiento clínico-radiológico.

Dada la mala respuesta al tratamiento con corticoides se decidió realizar biopsia quirúrgica con resultado anatomopatológico de neumonía intersticial descamativa-like con eosinófilos, compatible con NEC. Se incluyó a la paciente en lista de espera para trasplante

pulmonar. Las pruebas de función respiratoria previas a la introducción de omalizumab fueron: FVC 1.430-47%; FEV₁ 1.120-43%; FEV₁/FVC 78%; DLCO 24% y KCO 55%. TLC 44% y RV 81%.

Revisando la literatura se identificaron 2 casos^{1,2} de NEC con respuesta favorable con omalizumab, por lo que se inició el tratamiento con dicho fármaco, confirmándose una mejoría clínica y una estabilidad funcional por lo que se decidió la retirada progresiva de corticoides. Veinticuatro meses después de la introducción de omalizumab la paciente ha presentado una notable mejoría de su sintomatología, sin corticoides, confirmándose desde su introducción una modificación de su deterioro funcional previo (fig. 1). La paciente ha sido retirada de lista de espera de trasplante pulmonar con reversión de los efectos adversos del tratamiento esteroideo. Tras la comercialización de mepolizumab se planteó dicha opción terapéutica a la paciente que desestimó dada la evolución favorable.

La NEC es una enfermedad idiopática que se caracteriza por una acumulación anómala de eosinófilos en el espacio intersticial y alveolar del pulmón. El tratamiento habitual es con corticoides sistémicos. La respuesta suele ser tan rápida y favorable que su ausencia obliga a descartar un diagnóstico alternativo.

Nuestra paciente presentó mala respuesta con corticoides a altas dosis por lo que se realizó biopsia quirúrgica que confirmó el diagnóstico inicial. En la literatura identificamos 2 casos^{1,2} de NEC con respuesta a omalizumab. Se trataba de pacientes con IgE elevada y mala respuesta a corticoides (o con necesidad de altas dosis de corticoides). En ambos casos, el tratamiento con omalizumab detuvo el deterioro de la enfermedad, con mejoría de las pruebas de la función respiratoria.

Omalizumab es un anticuerpo humanizado anti-IgE, cuya indicación habitual es el tratamiento del asma alérgica persistente. Adicionalmente se han descrito numerosos efectos que van más allá de la inmunomodulación de la IgE³⁻¹¹. Omalizumab disminuye la expresión del receptor FcεpsilonRI alfa sobre los basófilos³⁻⁵. También induce un descenso de la triptasa, de citoquinas de la vía Th2 (IL-4 e IL-13) y de quimioquinas (IL-8 y RANTES), todo ello independientemente de los niveles de IgE. Del mismo modo, se produce una disminución de la expresión de citoquinas (IL-5, IL10 e IL-13) en las células dendríticas^{6,7}, así como de su capacidad

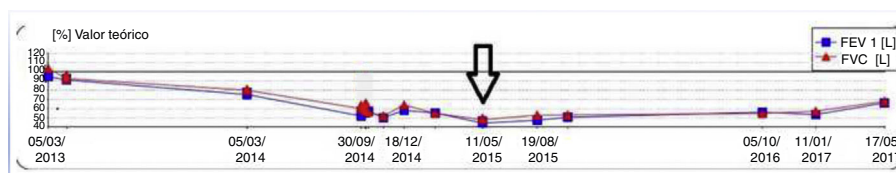


Figura 1. Evolución funcional de la paciente. La flecha indica el momento de introducción del omalizumab.