

* Autor para correspondencia.

Correos electrónicos: lauramorenol1@yahoo.es,
lauramorenogalarraga@chavarrta.es (L. Moreno-Galarraga).

Diagnóstico de carcinoma suprarrenal por broncoscopia flexible



Diagnosis of Adrenocortical Carcinoma by Flexible Bronchoscopy

Estimado Director:

El carcinoma suprarrenal es un tumor extremadamente infrecuente. Se diagnostican de 0,5 a 2 casos por millón de habitantes/año¹. La sintomatología es variable, desde formas asintomáticas a manifestaciones de hiperfunción hormonal, especialmente hiper-cortisolismo y androgenización. Son tumores muy agresivos, con mal pronóstico, a pesar del tratamiento quirúrgico. El diagnóstico se obtiene por pruebas de imagen y se confirma con la anatomía patológica de la muestra quirúrgica. Sin embargo, la cirugía no es posible en todos los casos, por lo que obtener un diagnóstico definitivo es complejo. Presentamos el caso de un carcinoma suprarrenal con extensión hepática y pulmonar que fue diagnosticado a través de broncoscopia flexible.

Varón de 54 años sin hábitos tóxicos ni antecedentes de interés, que consulta en urgencias por dolor costal derecho irradiado a la espalda, acompañado de fiebre de hasta 38,5 °C, disnea relacionada con esfuerzos moderados, tos con expectoración purulenta y hemoptisis de 3 días de evolución. No presenta dolor torácico ni palpitaciones. Refería síndrome constitucional con pérdida de peso

de 10 kg en los últimos 6 meses. La exploración física era anodina; constantes vitales normales, salvo fiebre. Se le realizó una analítica con todos los parámetros normales, salvo la proteína C reactiva, que se encontraba elevada. En la radiografía de tórax se observaban múltiples nódulos pulmonares (fig. 1), por lo que se decidió ingreso en neumología.

Durante su ingreso se realizó una tomografía computarizada donde se detectó una masa retroperitoneal derecha de 13 × 11 cm (fig. 1), que producía efecto masa sobre el riñón derecho y el lóbulo hepático derecho, de densidad heterogénea con calcificaciones puntiformes en su interior, sin visualizarse la glándula suprarrenal derecha. En el pulmón se apreciaban múltiples nódulos pulmonares redondeados, densos, dispersos en ambos campos pulmonares, compatibles con metástasis. No se observaban adenopatías mediastínicas ni axilares. En el hígado había una lesión hipodensa redondeada en el segmento V-VI compatible con metástasis.

Ante los hallazgos compatibles con lesión neoplásica suprarrenal, se solicitó estudio del eje suprarrenal y gammagrafía con metayodobencilguanidina para descartar feocromocitoma, ya que la biopsia de la lesión en estos casos puede provocar una crisis letal. Dado que no disponemos de este isótopo en nuestro hospital, y la realización de la gammagrafía iba a demorarse más de una semana, para intentar no retrasar el diagnóstico se decidió realizar una punción con aguja fina hepática.

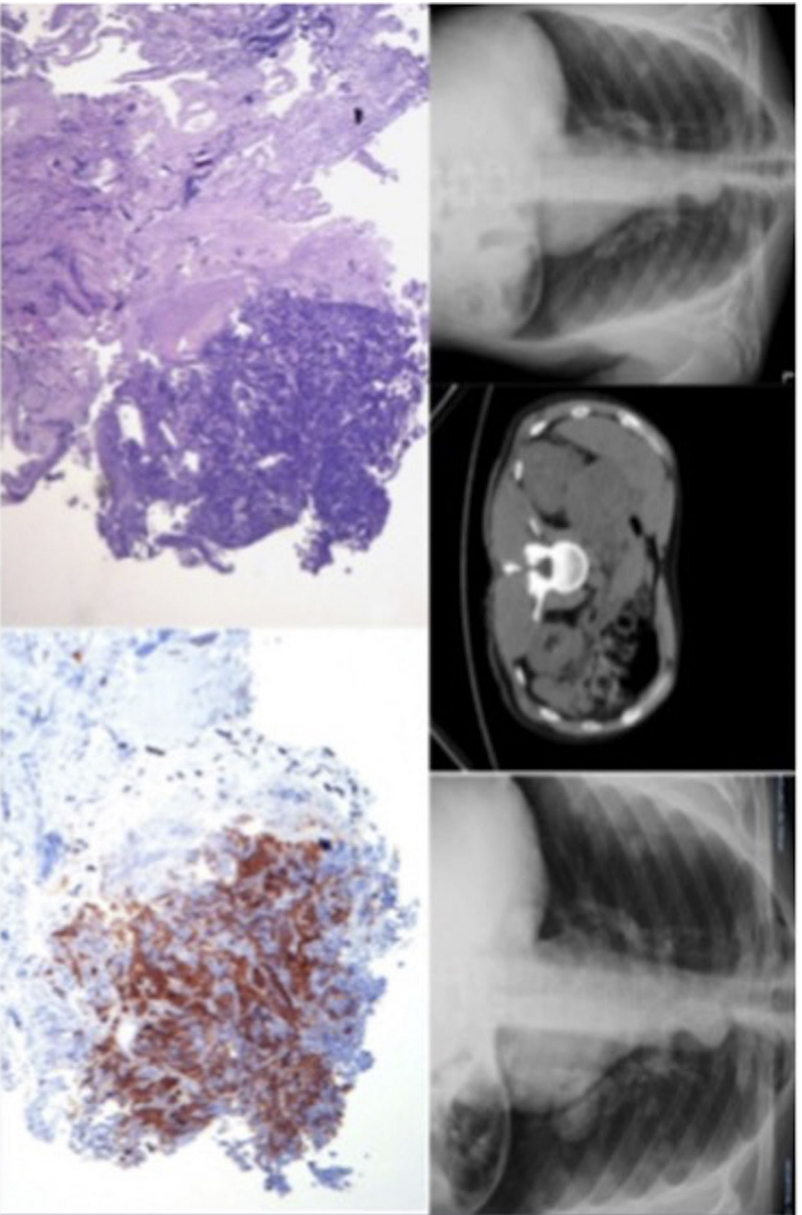


Figura 1. En la parte superior izquierda se encuentra la radiografía de tórax del paciente; en el centro aparece una imagen de la TAC en la que se aprecia la masa suprarrenal y a la derecha una radiografía de tórax en la que se observa la rápida progresión de la lesión pulmonar.

En la parte inferior de la figura se encuentran las imágenes anatomopatológicas del carcinoma suprarrenal inhibina positiva y CK7, TTF-1 y napsina negativa.

Los resultados anatomopatológicos fueron negativos para células neoplásicas, por lo que se programó una broncoscopia. En la radiografía previa a dicha exploración se observó un crecimiento significativo de los nódulos pulmonares (fig. 1). La broncoscopia objetivó una masa de superficie necrosada y consistencia blanda en la pared del segmento posterior del lóbulo inferior izquierdo (B10), con estenosis parcial de dicho bronquio. Se cepilló y se realizó una biopsia, así como un BAS selectivo. El juicio endoscópico fue de signos directos de neoplasia en B10 izquierdo, y la anatomía patológica de la biopsia endobronquial dio el diagnóstico de carcinoma primario en la corteza suprarrenal, cuyas técnicas de inmunohistoquímica fueron: inhibina positiva y CK7, TTF-1 y napsina negativas (fig. 1).

El carcinoma adrenocortical es una neoplasia maligna rara y altamente agresiva, con una pobre supervivencia a los 5 años, variando del 15% al 44% en las series publicadas^{2,3}. Incluso en pacientes sometidos a resecciones radicales, la mayoría de los pacientes presentan recidivas locales o metástasis *de novo*⁴. Aunque es más frecuentemente esporádico, puede estar asociado a susceptibilidad familiar^{5,6}.

Produce metástasis a través del sistema linfático y circulatorio, así como por implantación en las zonas próximas. Está descrito que el 21-39% de todos los pacientes tienen metástasis a distancia en el momento del diagnóstico⁷. El carcinoma adrenocortical suele metastatizar en el pulmón, el hígado, el peritoneo y la pleura, los ganglios linfáticos y los huesos⁸. La progresión de la enfermedad es rápida, siendo un desafío tanto en el diagnóstico como el tratamiento precoz. En nuestro paciente se observa esa rápida progresión en la evolución de las imágenes radiológicas del tórax (fig. 1).

La evaluación radiológica de extensión del tumor es esencial y ayuda a establecer el abordaje quirúrgico. La resección quirúrgica completa es la única opción curativa cuando la enfermedad está localizada. Los pacientes deben ser intervenidos en un centro de referencia con experiencia⁹. En nuestro paciente, por la extensión de las lesiones, fue imposible su resección y se está realizando un tratamiento oncológico paliativo.

Dada la escasez de casos de carcinoma suprarrenal y la no siempre posible realización de cirugía para su confirmación diagnóstica, consideramos este caso excepcional, ya que se estableció el diagnóstico por broncoscopia. Debemos considerar la posibilidad de

neoplasias poco frecuentes en el diagnóstico diferencial de las lesiones pulmonares.

Agradecimientos

Al Servicio de Neumología del Hospital Universitario Virgen de la Victoria.

Bibliografía

1. Wajchenberg BL, Albergaria Pereira MA, Medonca BB, Latronico AC, Campos Carneiro P, Alves VA, et al. Adrenocortical carcinoma: Clinical and laboratory observations. *Cancer*. 2000;88:711-36.
2. Annamaria P, Silvia P, Bernardo C, Alessandro DL, Antonino M, Antonio B, et al. Adrenocortical carcinoma with inferior vena cava, left renal vein and right atrium tumor thrombus extension. *Int J Surg Case Rep*. 2015;15:137-9.
3. Bourdeau I, MacKenzie-Feder J, Lacroix A. Recent advances in adrenocortical carcinoma in adults. *Curr Opin Endocrinol Diabetes Obes*. 2013;20:192-7.
4. Icard P, Goudet P, Charpenay C, Andreassian B, Carnaille B, Chapuis Y, et al. Adrenocortical carcinomas: Surgical trends and results of a 253-patient series from the French Association of Endocrine Surgeons Study Group. *World J Surg*. 2001;25:891-7.
5. Mazzuco TL, Durand J, Chapman A, et al. Genetic aspects of adrenocortical tumours and hyperplasias. *Clin Endocrinol (Oxf)*. 2012;77:1-10.
6. Else T. Association of adrenocortical carcinoma with familial cancer susceptibility syndromes. *Mol Cell Endocrinol*. 2012;351:66-70.
7. Ng L, Libertino JM. Adrenocortical carcinoma: Diagnosis, evaluation and treatment. *J Urol*. 2003;169:5-11.
8. Hutter AM Jr, Kayhoe DE. Adrenal cortical carcinoma. Clinical features of 138 patients. *Am J Med*. 1966;41:572-80.
9. Hermesen IG, Kerkhofs TM, Den Butter G, et al. Surgery in adrenocortical carcinoma: Importance of national cooperation and centralized surgery. *Surgery*. 2012;152:50-6.

Eva Cabrera César*, María del Carmen Fernández Aguirre, Nuria Reina Marfil y José Luis Velasco Garrido

Servicio de Neumología, Hospital Universitario Virgen de la Victoria, Málaga, España

* Autor para correspondencia.

Correo electrónico: evacabreresesar@gmail.com (E. Cabrera César).

<https://doi.org/10.1016/j.arbres.2017.08.019>
0300-2896/

© 2017 SEPAR. Publicado por Elsevier España, S.L.U. Todos los derechos reservados.