

Diffuse Pulmonary Uptake of Gallium-67 Induced by Pulmonary *Mycobacterium mucogenicum* and *Mycobacterium phocaicum* Infection



Acumulación pulmonar difusa de galio-67 inducida por infección pulmonar por *Mycobacterium mucogenicum* y *Mycobacterium phocaicum*

Dear Editor:

Nontuberculous mycobacteria (NTM) are classified by their growth rate, either slowly growing or rapidly growing. Rapidly growing mycobacteria (RGM) produce mature colonies on agar plates within 7 days.¹ They have a special ability to create a biofilm, which enhances a catheter-related bloodstream infection.² Furthermore, RGM induce skin and soft tissue infections, osteomyelitis, and pulmonary infections.² The most commonly encountered RGM are *Mycobacterium abscessus* complex, *M. chelonae*, and *M. fortuitum* complex.³ *M. mucogenicum* group, which comprises *M. mucogenicum*, *M. aubagnense*, and *M. phocaicum*, is another set of RGM.³ A 16S rRNA gene sequence analysis helps in discriminating between *M. mucogenicum* and *M. aubagnense*.⁴ Furthermore, *M. phocaicum* and *M. mucogenicum* can be discriminated by rpoB gene and heat-shock protein (hsp)-65 gene sequence analysis.⁴ In this report, we describe the case of a patient with pulmonary *M. mucogenicum* and *M. phocaicum* infection, whose gallium-67 (⁶⁷Ga) scintigraphy reveals diffuse pulmonary uptake without any abnormal findings on chest computed tomography (CT) scan.

We report the case of an 88-year-old non-smoking male patient who was diagnosed with hypertension. He was referred to Hikone Municipal Hospital because of malaise lasting for approximately 1 week. While he did not present with a fever or any respiratory symptoms, he complained of spontaneous pain in the right scapula. He had neither used any humidifiers nor hot tubs. His white blood cell (WBC) count was 12 610/ μ l and C-reactive protein level (CRP) was 17.49 mg/dL. While chest X-ray and chest CT scan revealed no remarkable changes, ⁶⁷Ga scintigraphy demonstrated diffuse pulmonary uptake (Fig. 1A). Although the induced sputum culture tested negative for bacteria, it gave positive results for mycobacteria. Bone marrow aspiration analysis and biopsy revealed a slightly hypocellular-to-normocellular bone marrow, and the bone marrow culture tested negative for bacteria and acid-fast bacillus. Because we initially suspected miliary tuberculosis, the antituberculosis drug isoniazid (300 mg/day) and rifampicin (450 mg/day) were administered. We conducted the bronchoscopic examination and prescribed levofloxacin (500 mg/day) 1 week after the administration of antituberculosis drugs because the patient had taken aspirin (an antiplatelet drug). Transbronchial lung biopsy did not detect any malignant tumors and granulomas. While the bronchial lavage culture tested negative for bacteria, it was positive for mycobacteria. Reportedly, the WBC count and CRP level decreased to 6710/ μ l and 3.09 mg/dL, respectively, 2 weeks after the antituberculosis regimen. After 3 months of the antituberculosis regimen, mycobacteria cultured from the induced sputum using a DNA–DNA hybridization method did not identify any particular species. However, *M. mucogenicum* and *M. phocaicum* were identified using 16S rRNA gene, rpoB gene, and hsp-65 gene sequence analyses. Therefore, we changed the treatment to clarithromycin (600 mg/day). At that time, ⁶⁷Ga scintigraphy demonstrated decreased pulmonary uptake and

equivocal pulmonary uptake (Fig. 1B). In addition, the WBC count and CRP level declined to 4690/ μ l and 0.26 mg/dL, respectively. Three months after the administration of clarithromycin, ⁶⁷Ga scintigraphy revealed no change in equivocal pulmonary uptake, and the WBC count and CRP level decreased to 5450/ μ l and 0.22 mg/dL, respectively.

This case is interesting from three viewpoints. First, ⁶⁷Ga scintigraphy helped to resolve the inflammatory condition of unknown etiology. Second, diffuse pulmonary uptake in ⁶⁷Ga scintigraphy was induced by pulmonary *M. mucogenicum* and *M. phocaicum* infection. Finally, we could monitor the treatment responses using serial ⁶⁷Ga scintigraphy.

⁶⁷Ga accumulates in inflammatory and infection sites by increased vascular membrane permeability and binding transferrin, lactoferrin, and siderophores.⁵ Therefore, ⁶⁷Ga scintigraphy guides to a physician to a fertile site for additional investigation in patients with a fever of unknown origin.⁶ In our case, ⁶⁷Ga scintigraphy helped in resolving the inflammatory condition of unknown etiology.

The patterns of ⁶⁷Ga uptake in the thorax include (a) normal uptake, (b) lymph node uptake, (c) focal pulmonary parenchymal uptake, and (d) diffuse pulmonary parenchymal uptake. Of these, diffuse pulmonary parenchymal uptake of ⁶⁷Ga indicates *Pneumocystis jiroveci* pneumonia, miliary tuberculosis, interstitial pneumonitis, drug-induced pneumonitis, and hypersensitivity pneumonitis.^{5,7–9} In addition, ⁶⁷Ga scintigraphy can be used to monitor the therapy response in patients with *P. jiroveci* pneumonia and miliary tuberculosis.^{5,7} In this case, the presence of *M. mucogenicum* and *M. phocaicum* in the sputum and bronchial lavage and diffuse pulmonary uptake in ⁶⁷Ga scintigraphy lead to a differential diagnosis of NTM-induced hypersensitivity pneumonitis. However, the patient had neither used any humidifiers nor hot tubs. Furthermore, chest CT revealed no remarkable changes. Therefore, the possibility of NTM-induced hypersensitivity pneumonitis was low in this case. Nevertheless, in the future, we need to carefully investigate the disease profile of this case because not much is known about the disease profiles of patients with NTM disease and diffuse pulmonary parenchymal uptake in ⁶⁷Ga scintigraphy.

Reportedly, *M. mucogenicum* and *M. phocaicum* are susceptible to amikacin, clarithromycin, imipenem, trimethoprim-sulfamethoxazole, and linezolid.^{2,10} In our case, the antituberculosis treatment with isoniazid, rifampicin, and levofloxacin for 3 months improved the inflammatory condition and abnormal finding of ⁶⁷Ga scintigraphy. After this treatment, we changed the antimicrobial regimen to clarithromycin according to the antimicrobial susceptibility described above, although we did not test the antimicrobial susceptibility. In general, the use of combination antimicrobial regimens is superior to monotherapy and tends to be associated with a lower relapse rate.² Here, we selected monotherapy because the subject was an elderly patient. In the future, further investigation of this disease profile is required because the efficacy of clarithromycin monotherapy for patients with pulmonary *M. mucogenicum* and *M. phocaicum* infection is not yet convincing.

Although ¹⁸F-fluorodeoxyglucose positron emission tomography is a promising technique for diagnosing infection and inflammation of unknown etiologies, it has disadvantages of limited availability and high cost.⁷ Therefore, ⁶⁷Ga scintigraphy remains a widely used technique for radiopharmaceutical diagnostic imaging.⁷ In our case, we could solve the inflammatory condition

Abbreviations: CRP, C-reactive protein; CT, computed tomography; ⁶⁷Ga, gallium-67; hsp, heat-shock protein; NTM, nontuberculous mycobacteria; RGM, rapidly growing mycobacteria; WBC, white blood cell.

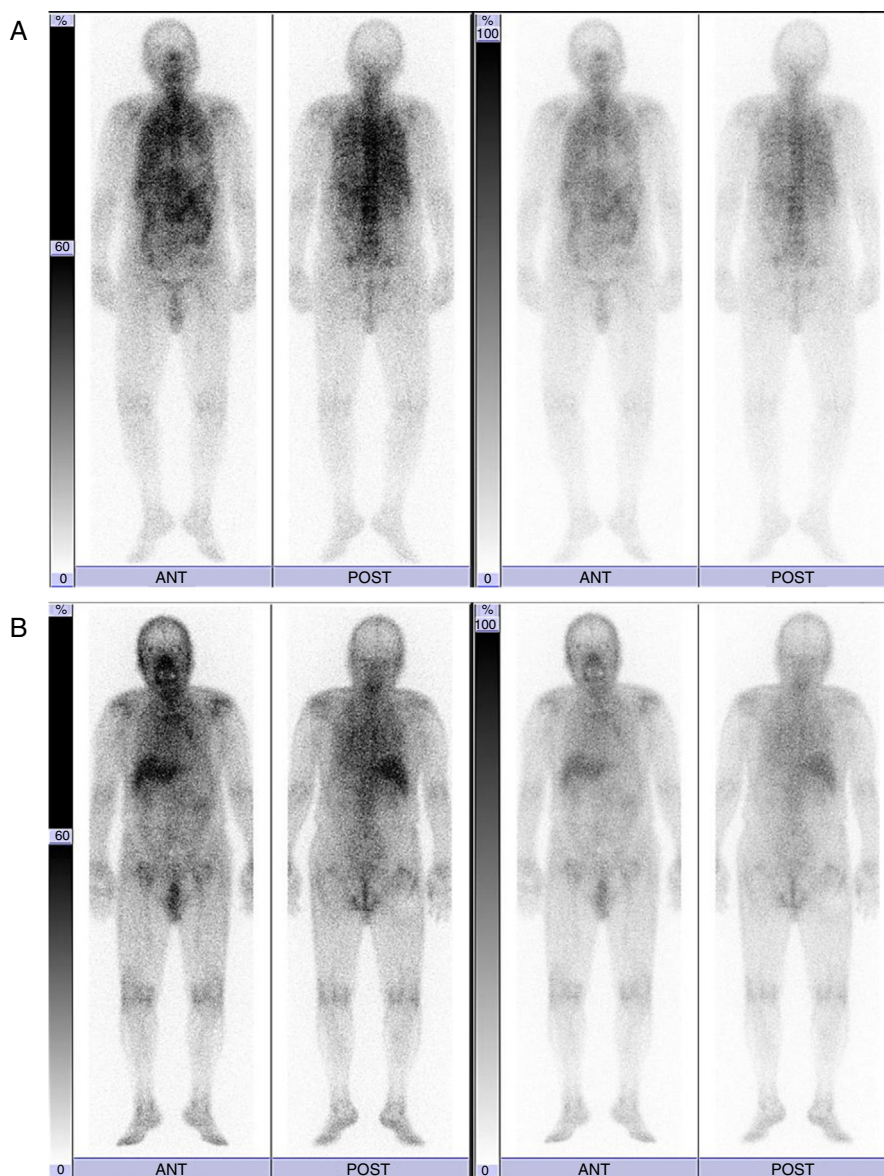


Fig. 1. ^{67}Ga scintigraphy findings before (A) and 3 months after the administration of antituberculosis drugs (B).

of unknown etiology and monitor the treatment responses using ^{67}Ga scintigraphy.

Acknowledgements

The authors thank Ms. Yuko Kazumi (The Research Institute of Tuberculosis, Japan Anti-Tuberculosis Association) for performing 16S rRNA gene, rpoB gene, and hsp-65 gene sequence analysis.

Bibliografía

- Runyon EH. Identification of mycobacterial pathogens utilizing colony characteristics. *Am J Clin Pathol.* 1970;54:578-86.
- El Helou G, Hachem R, Viola GM, El Zakhem A, Chaftari AM, Jiang Y, et al. Management of rapidly growing mycobacterial bacteremia in cancer patients. *Clin Infect Dis.* 2013;56:843-6.
- De Groote MA, Huitt G. Infections due to rapidly growing mycobacteria. *Clin Infect Dis.* 2006;42:1756-63.
- Adékambi T. *Mycobacterium mucogenicum* group infections: a review. *Clin Microbiol Infect.* 2009;15:911-8.
- Love C, Palestro CJ. Radionuclide imaging of inflammation and infection in the acute care setting. *Semin Nucl Med.* 2013;43:102-13.
- Palestro CJ. The current role of gallium imaging in infection. *Semin Nucl Med.* 1994;24:128-41.
- Liu SF, Liu JW, Lin MC, Lee CH, Huang HH, Lai YF. Monitoring treatment responses in patients with pulmonary TB using serial lung gallium-67 scintigraphy. *AJR Am J Roentgenol.* 2007;188:W403-8.
- Vanderstappen M, Mornex JF, Lahneche B, Chauvot P, Bouvier JF, Wiesendanger T, et al. Gallium-67 scanning in the staging of cryptogenetic fibrosing alveolitis and hypersensitivity pneumonitis. *Eur Respir J.* 1988;1:517-22.
- Khan AS, Dadparvar S, Brown SJ, Slizofski WJ, Roman R, Krishna L, et al. The role of gallium-67-citrate in the detection of phenytoin-induced pneumonitis. *J Nucl Med.* 1994;35:471-3.
- Shachor-Meyouhas Y, Geffen Y, Arad-Cohen N, Zaidman I, Ben-Barak A, Davidson S, et al. *Mycobacterium phocaicum* bacteremia: an emerging infection in pediatric hematology-oncology patients. *Pediatr Infect Dis J.* 2014;33:1299-301.

Satoshi Hamada*, Natsumi Okamoto, Mitsuhiro Tsukino

Department of Respiratory Medicine, Hikone Municipal Hospital, Japan

* Corresponding author.

E-mail address: sh1124@kuhp.kyoto-u.ac.jp (S. Hamada).

<https://doi.org/10.1016/j.arbres.2017.07.013>

0300-2896/

© 2017 SEPAR. Published by Elsevier España, S.L.U. All rights reserved.

Análisis del líquido y elastancia pleurales como predictores de respuesta a la pleurodesis en los derrames pleurales malignos



Pleural Fluid Analysis and Pleural Elastance as Predictors of Response to Pleurodesis in Patients With Malignant Pleural Effusion

Estimado Director:

El uso de la manometría pleural (MP) durante la toracocentesis terapéutica es motivo de controversia^{1,2}. Un pequeño estudio realizado hace 20 años en derrames pleurales (DP) malignos (DPM) sugiere que la elastancia pleural (P_{EL}) [capacidad que tiene el pulmón de volver a su posición natural a medida que se extrae el líquido pleural (LP)]³ puede predecir el éxito de una pleurodesis⁴. Esto ha llevado a que en estos derrames se recomiende identificar si existe un pulmón no expansible (PNE)³ para decidir su manejo⁵. El objetivo del estudio ha sido valorar si se puede predecir el éxito de una pleurodesis en los DPM mediante la determinación de distintos parámetros bioquímicos en el LP y la P_{EL} .

Realizamos un estudio retrospectivo de los DPM (citología o biopsia pleural positivas para malignidad) a los que se les practicó, entre enero-2014 y octubre-2016, una toracocentesis terapéutica con MP y posterior pleurodesis. Fue motivo de exclusión haber recibido previamente quimioterapia/radioterapia, tener una expectativa de vida < 1 mes, o presentar un DP loculado. Los pacientes firmaban un consentimiento informado antes de realizar la toracocentesis terapéutica con MP. El estudio fue aprobado por el comité ético del hospital (registro 2016/518).

La presión pleural se midió con un manómetro digital (Compass; Mirador Biomedical⁶) y la técnica utilizada fue la previamente descrita⁷. La toracocentesis finalizaba cuando ya no era posible extraer líquido, la presión pleural alcanzaba los -20 cm H_2O , o aparecía dolor torácico⁸. La P_{EL} se calculó en base a la fórmula: [presión de apertura – presión de cierre (cm H_2O)]/volumen de líquido retirado (en L). El diagnóstico de PNE se estableció si en la radiografía de tórax posttoracocentesis no se observaba reexpansión pulmonar completa.

La pleurodesis (suspensión de 4 g de talco en 50 cc de suero salino al 0,9% inyectada lentamente) se realizó tras evacuar el DP a través de un drenaje torácico (16F) y comprobar radiológicamente la reexpansión pulmonar, independientemente de la cantidad de líquido drenado diariamente⁹. El drenaje se mantenía cerrado durante 2-3 h y posteriormente se conectaba a aspiración suave progresiva. A las 24 h se retiraba el tubo torácico sin tener en cuenta el volumen de líquido drenado ni realizar un control radiológico¹⁰. Se consideró que la pleurodesis había tenido éxito si, hasta su fallecimiento, el DP no se había vuelto a acumular o lo hacía parcialmente, pero sin necesidad de realizar más toracocentesis¹¹. Se consideraba fracaso si el derrame recurría o era necesario hacer nuevos procedimientos para aliviar los síntomas. La decisión de realizar la pleurodesis se tomó al margen de los resultados del análisis del LP y de la P_{EL} .

Las muestras de LP y sangre se obtuvieron simultáneamente, con el paciente en ayunas. Los parámetros bioquímicos que se determinaron en LP fueron los incluidos en el protocolo de nuestro centro. Los datos se describen como medias \pm desviación estándar, o medianas y percentiles 25-75%, según las distribuciones de las muestras fueran normales o no. Para la comparación entre los grupos se utilizó la prueba chi-cuadrado de Pearson si las variables eran cualitativas, y la prueba no paramétrica de Mann-Whitney si eran cuantitativas. Para evaluar la capacidad de discriminación de los marcadores en el pronóstico de la pleurodesis (éxito/fracaso) se calcularon las curvas ROC y el área bajo la curva.

Se llevaron a cabo 148 MP, de las que 110 lo fueron en DPM. La pleurodesis se realizó a 36 pacientes [20 mujeres y 16 hombres (edad media: $65,2 \pm 12,9$ años; rango, 18-89)]. Se excluyeron 74 pacientes por quimioterapia/radioterapia previa (31), corta expectativa de vida (28), DP loculado (8) y no firmar el consentimiento informado (7). Un PNE se diagnosticó en 8 pacientes (22,2%).

En 26 enfermos (72,2%), la pleurodesis tuvo éxito y en 10 (27,8%), fracasó (tabla 1). Solamente se encontraron diferencias significativas entre ambos grupos para la enolasa neuroespecífica en LP (ENE_{LP}) ($p=0,046$) y la P_{EL} ($p=0,000$). La rentabilidad diagnóstica para predecir el fracaso de la pleurodesis de estas dos variables se muestra en la misma tabla [áreas bajo las curvas ROC de la ENE_{LP} y de la P_{EL} de 0,717 (0,526-0,908) y 0,935 (0,842-1,027), respectivamente].

Este estudio confirma que la P_{EL} es un parámetro útil para predecir la respuesta a la pleurodesis en un DPM, de tal forma que valores ≥ 18 cm H_2O/L sugieren su fracaso al existir una mala aposición de ambas hojas pleurales¹² y no ser capaz el pulmón de volver a su posición natural a medida que se extrae el LP. En los enfermos con un pulmón expansible y con una P_{EL} inferior al punto de corte, la pleurodesis también puede fallar (2/28; 7,1%). Esto parece indicar que existen otras causas que influyen en el fracaso de la pleurodesis (respuesta inflamatoria insuficiente para causar fibrosis y provocar sínfisis pleural, o el tiempo transcurrido entre el diagnóstico y el inicio del drenaje¹³).

El único parámetro bioquímico que demostró cierto valor discriminante para predecir el fallo de la pleurodesis fue la ENE_{LP} , sin diferencias significativas con la de la P_{EL} ($p=0,07564$), probablemente por el pequeño tamaño muestral de la serie y por la amplitud de los intervalos de confianza. Así, el límite inferior de la razón de verosimilitud positiva de la ENE_{LP} (1,5) no cambia mucho la probabilidad de diagnosticar un fracaso de la pleurodesis. Desconocemos el motivo por el que la ENE_{LP} está elevada en estos pacientes. Es posible que, como en la artritis reumatoide, se genere una situación de hipoxia que origine una activación de la glucólisis anaeróbica y se eleve este marcador^{14,15}. Las principales limitaciones del estudio son su naturaleza retrospectiva, el pequeño número de casos incluidos y que los pacientes han sido reclutados en un único centro.

Nuestro estudio sugiere que en los DPM, la determinación de la ENE_{LP} y la medición de la P_{EL} pueden predecir la respuesta a la pleurodesis. En pacientes con una P_{EL} elevada (≥ 18 cm H_2O/L), la probabilidad de fallo de la pleurodesis es muy elevada y, por tanto,