

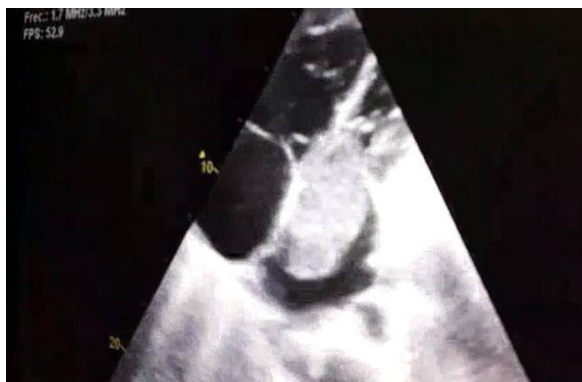

Figura 1. Ecocardiografía donde se objetiva una masa de gran tamaño en aurícula izquierda (6,3 × 3,2 cm) que protruye en diástole hacia el ventrículo izquierdo.

intravasculares. Además se solicitó estudio de trombofilia, comprobándose que la paciente era portadora heterocigótica de la mutación del factor v de Leiden.

El mixoma es un tumor cardíaco benigno; sin embargo, la condición de benignidad es relativa, ya que en ocasiones produce metástasis a distancia y síndromes paraneoplásicos por la producción de citocinas y factores de crecimiento por el tumor^{4,5}. La presentación clínica depende de su tamaño y localización, pudiendo provocar en las cavidades izquierdas obstrucción al flujo intracardíaco, estenosis y regurgitación mitral⁵. La ecocardiografía es la prueba diagnóstica de elección y el tratamiento curativo es la resección quirúrgica. Por otro lado, ser portador de la mutación del factor v de Leiden no es por sí mismo un factor de riesgo independiente para el desarrollo de un TEP, sino un factor adicional junto con otros de moderado o alto riesgo.

En las revisiones que se han hecho del mixoma auricular es frecuente la presencia de embolismos sistémicos. Lo excepcional de nuestro caso es que se manifestó como un TEP sin TVP asociada. Pensamos que ello pudo ser la consecuencia de varios factores de riesgo coexistentes: la hipercoagulabilidad derivada del mixoma, la trombofilia, la infección concomitante y la obstrucción al flujo sanguíneo condicionada por el tumor que podría favorecer la presencia de trombos «in situ» en la circulación pulmonar.

Bibliografía

1. He DK, Zhang YF, Ye SX, Wang C, Kang B, et al. Risk factors for embolism in cardiac myxoma: A retrospective analysis. *Med Sci Monit.* 2015;21:1146–54.
2. García Zubiri C, Yebra Yebra M, Salas Antón C, García Madero R, Manzano Espinosa L, Yebra Bango M. Mixoma cardíaco: serie de 30 pacientes. *Rev Clin Esp.* 2009;209:478–82.
3. Gabe ED, Rodríguez Correa C, Vigliano C, San Martino J, Wisner JN, González P, et al. Mixomas cardíacos: correlación anatomoclínica. *Rev Esp Cardiol.* 2002;55:505–13.
4. Cobo Gómez N, Romero Reyes MJ, Mera Romero M, Pastor Torres LF. Mixoma auricular izquierdo y tromboembolia pulmonar. ¿Síndrome paraneoplásico? *Cardiocyte.* 2014;49:125–7.
5. Smith M, Chaudhry MA, Lozano P, Humphrey MB. Cardiac myxoma induced paraneoplastic syndromes: A review of the literature. *Eur J Intern Med.* 2012;23:669–73.

Maria Climent*, Ildefonso Furest y Eva Martínez Moragón

Neumología, Hospital Universitario Doctor Peset, Valencia, España

* Autor para correspondencia.

Correo electrónico: macligre@hotmail.com (M. Climent).

<https://doi.org/10.1016/j.arbres.2017.05.020>

0300-2896/

© 2017 SEPAR. Publicado por Elsevier España, S.L.U. Todos los derechos reservados.

Neumotórax secundario a ablación por radiofrecuencia de neuralgia postherpética



Pneumothorax Due to Radiofrequency Ablation for Post-herpetic Neuralgia

Estimado Director:

La neuralgia postherpética es la complicación tardía más frecuente del herpes zoster, presentándose en el 9-19% de los pacientes¹. Ocurre debido a la lesión del nervio en el área afectada por el virus y es definida como la persistencia del dolor

después de 3 meses de la resolución de la erupción vesicular característica²⁻⁴. El principal problema clínico es la persistencia del dolor que interfiere en las actividades diarias del paciente, reduciendo su calidad de vida. La región torácica (nervios de T1 a T12) es la zona más comúnmente afectada en la neuralgia postherpética con una incidencia de hasta el 50%⁵. Se han sugerido varios tratamientos⁶⁻¹⁰ incluyendo fármacos, inyecciones de toxina botulínica, bloqueos nerviosos, estimulación nerviosa periférica, intervención quirúrgica, tratamiento por radiofrecuencia pulsada y ablación por radiofrecuencia¹¹.

Dada la escasa evidencia científica publicada de neumotórax iatrogénico tras el empleo de radiofrecuencia convencional,

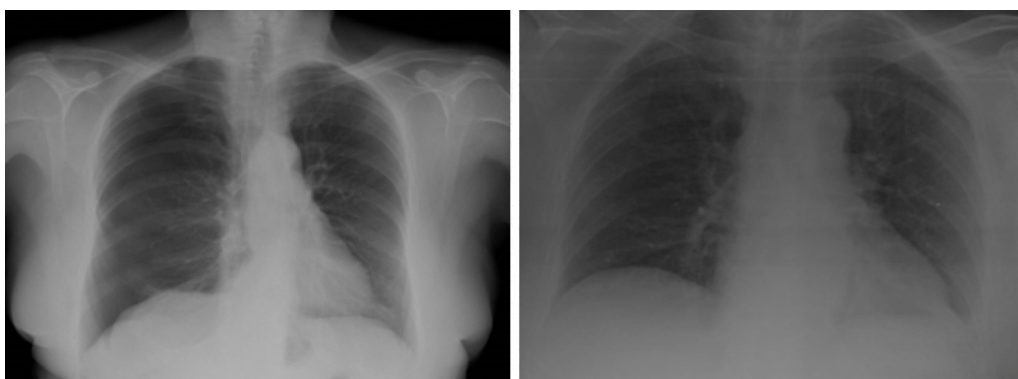


Figura 1. Imagen de la izquierda: neumotórax en hemitórax derecho. Imagen de la derecha: resolución del neumotórax tras el drenaje crónico.

presentamos el caso de una señora de 62 años, sin hábitos tóxicos, diagnosticada de fibromialgia y osteoporosis con infección por herpes zoster torácico en 2011 apareciendo como complicación tardía una neuralgia postherpética. Estaba en seguimiento por la Unidad del dolor, desde 2012 había recibido diferentes tratamientos médicos sin éxito, incluyendo un bloqueo nervioso con anestésicos locales y esteroides en el 2015. En abril del 2016 se inicia tratamiento con radiofrecuencia intercostal convencional, en la que se estimula el área dolorosa sobre el 9.º espacio intercostal derecho a 80° durante 90 seg, sin complicaciones. Se realiza una segunda radiofrecuencia sin incidencias a las 12 semanas y en diciembre se lleva a cabo una tercera radiofrecuencia convencional sobre el 5.º espacio intercostal. En esta última sesión de radiofrecuencia la paciente presenta disnea, taquicardia a 110 lpm e hipotensión, por lo que se realiza una radiografía de tórax urgente en la que se observa un neumotórax derecho (fig. 1). Se coloca un drenaje pleural tras el cual se observa la reexpansión completa del pulmón derecho. La paciente es dada de alta de neumología a las 48 h sin complicaciones.

La neuralgia postherpética por lo general responde a la farmacoterapia, debiéndose emplear antes de intentar cualquier intervención. Los casos refractarios pueden ser tratados con procedimientos mínimamente invasivos no exentos de riesgos como el bloqueo nervioso, tras el cual en un 0,09% de los pacientes se produce un neumotórax, cifra que asciende al 0,42% si se realiza de forma rutinaria a todos los pacientes una radiografía de tórax¹², sin embargo esta no es una complicación habitual de las técnicas de radiofrecuencia donde series más amplias de hasta 96 pacientes en las que fue usada para el tratamiento de la neuralgia postherpética no fue descrito ningún neumotórax⁹.

La radiofrecuencia es una técnica intervencionista mínimamente invasiva que ofrece una alternativa en el manejo del dolor crónico y está siendo cada vez más utilizada en los últimos años en las unidades de dolor crónico.

Dada la localización habitual de la neuralgia postherpética en la región torácica junto al desarrollo de nuevas técnicas para el control del dolor obliga a tener en cuenta posibles complicaciones no contempladas inicialmente, como en el caso de nuestra paciente que presentó un neumotórax en un pulmón sano. El manejo de estos casos comienza por la sospecha clínica, sobre todo en casos con factores de riesgo. El tratamiento dependerá del tamaño del neumotórax. En el caso de nuestra paciente, con repercusión hemodinámica, el drenaje fue colocado de forma urgente.

Todo ello obliga a pesar de la baja incidencia de estas complicaciones a disponer de los medios en estas unidades para su diagnóstico y proceder en el caso de que se produzcan.

Bibliografía

1. Opstelten W, Mauritz JW, de Wit NJ, van Wijck AJM, Stalman WAB, van Essen GA. Herpes zoster and postherpetic neuralgia: Incidence and risk indicators using a general practice research database. *Fam Pract*. 2002;19:471-5.
2. Helgason S, Peturson G. Prevalence of postherpetic neuralgia after a first episode of herpes zoster: Prospective study with long term follow up. *BMJ*. 2000;321:794-6.
3. Sampathkumar P, Drage LA, Martin DP. Herpes zoster (shingles) and postherpetic neuralgia. *Mayo Clin Proc*. 2009;84:274-80.
4. Fields HL, Rowbotham M, Baron R. Postherpetic neuralgia: Irritable nociceptors and deafferentation. *Neurobiol Dis*. 1998;5:209-27.
5. Mondelli M, Romano C, Della Porta P, Rossi A. Electrophysiological findings in peripheral fibres of subjects with and without post-herpetic neuralgia. *Electroencephalogr Clin Neurophysiol*. 1996;101:185-91.
6. Schmid T, Pautex S, Lang PO. Acute and postherpetic neuralgia in the elderly: Analysis of evidence for therapeutic options. *Rev Med Suisse*. 2012;8:1374-8, 1380-1382.
7. Khadem T, Stevens V. Therapeutic options for the treatment of postherpetic neuralgia: A systematic review. *J Pain Palliat Care Pharmacother*. 2013;27:268-83.
8. Goßrau G. [Postherpetic neuralgia]. *Hautarzt*. 2014;65:461-70.
9. Ke M, Yinghui F, Yi J, Xuehua H, Xiaoming L, Zhijun C, et al. Efficacy of pulsed radiofrequency in the treatment of thoracic postherpetic neuralgia from the angulus costae: A randomized, double-blinded, controlled trial. *Pain Physician*. 2013;16:15-25.
10. Bonezzi C, Demartini L. Treatment options in postherpetic neuralgia. *Acta Neurol Scand Suppl*. 1999;173:25-35, discusión 48-52.
11. Rahman M, Richter EO, Osawa S, Rhoton AL Jr. Anatomic study of the infraorbital foramen for radiofrequency neurotomy of the infraorbital nerve. *Neurosurgery*. 2009;64:423-7.
12. Moore DC, Bridenbaugh DL. Pneumothorax: its incidence following intercostal nerve block. *JAMA*. 1962;182:1005-8.

Eva Cabrera César*, M^a Carmen Fernández Aguirre,
M^a Carmen Vera Sánchez y Jose Luis Velasco Garrido

Servicio de Neumología, Hospital Universitario Virgen de la Victoria,
Málaga, España

* Autor para correspondencia.

Correo electrónico: evacabreracesar@gmail.com

(E. Cabrera César).

<https://doi.org/10.1016/j.arbres.2017.05.026>

0300-2896/

© 2017 SEPAR. Publicado por Elsevier España, S.L.U. Todos los derechos reservados.

Effect of Isoniazid Resistance on the Tuberculosis Treatment Outcome



Efecto de la resistencia a la isoniazida en el resultado del tratamiento de la tuberculosis

Dear Director,

Tuberculosis (TB) remains a serious public health problem, and about one-third of world's population has active or latent TB. In Europe, there are 49 new cases and 7 deaths from TB every hour.¹ In Portugal, the incidence has been decreasing in recent years, and in 2014 the annual incidence was 20/1,00,000.²

Drug-resistant *Mycobacterium tuberculosis* has become a major threat to the control of TB and, among all first-line drugs, resistance is greatest to isoniazid (INH).^{3,4} In Portugal, INH resistance was 10.5% in 2014 among TB cases in whom susceptibility

testing was performed.² In fact, there has been an increasing resistance to INH, despite the decreasing number of TB cases.²

INH is a first-line anti-TB drug because of its potent early bactericidal activity against rapidly dividing cells.^{3,5} However, treatment of active TB requires multiple anti-TB drugs along with INH to prevent selection and emergence of a drug-resistant population of *M. tuberculosis*. According to current World Health Organization (WHO) recommendations, INH mono-resistant TB should be treated with 6-9 months of rifampicin, ethambutol, and pyrazinamide, plus or minus a fluoroquinolone.⁶ These are also the current treatment guidelines in Portugal.

TB is a notifiable disease in Portugal, so clinicians report all cases to National-Tuberculosis-Surveillance-System (SVIG-TB) that has data on patient demographics, comorbidities, risk behaviors, and clinical, radiological, and microbiological information, as well as treatment outcomes.⁷