

suggestive of aspergillosis associated with microbiologic identification in lavage fluid, or a positive galactomannan serum assay.<sup>1</sup> A background inquiry revealed that the patient had moved to a new house and received a large quantity of flowers before the onset of her symptoms. Because the patient was not immunocompromised, a diagnosis of fungal tracheobronchitis was not initially considered; this delayed the diagnosis by 6 months, which is in agreement with the literature.<sup>3</sup> In immunocompetent patients, we consider *Aspergillus* tracheobronchitis in the presence of numerous gelatinous whitish plaques in the trachea and right and left bronchi. In this case, the earliest indication of an *Aspergillus* infection was mucoid impaction along the bronchus. Although hyphae were seen in the biopsy, fungal cultures of sputum and respiratory secretions were negative, and no galactomannan positivity was identified. Mucoid impaction and bronchocentric granulomatosis are seen in half of ABPA cases.<sup>4</sup> After failing to identify an alternative cause, we interpreted bronchocentric granulomatosis in this patient as a histopathologic manifestation of fungal hypersensitivity.<sup>4</sup>

Cases of bronchocentric granulomatosis are classified according to the clinical presentation. The first subtype includes asthma and atopy, while the second subtype is idiopathic; some case reports suggest an association with other underlying diseases such as bronchogenic carcinoma, post-radiation pulmonary fibrosis, rheumatoid arthritis, and granulomatosis with polyangiitis.<sup>4</sup> Patients with the first subtype tend to be younger (20–40 years), while non-asthmatic patients tend to be older (30–70 years). In our case, atopy was the only co-morbidity.<sup>4</sup> Corticosteroids are effective mainly in patients with asthma and atopy.<sup>5,6</sup> Corticosteroid therapy was effective in our patient, and resolved all symptoms.

In conclusion, bronchocentric granulomatosis caused by *Aspergillus* tracheobronchitis should be considered in immunocompetent patients with tracheobronchial infiltrates on CT scan who do not respond to inhaled steroids or broad-spectrum antibiotics.

Our patient yielded negative cultures and normal galactomannan values, but tracheal involvement was suggestive of *Aspergillosis* tracheobronchitis, and hyphae without tissue or vascular invasion were identified in a biopsy. Therefore, recovery of fungal hyphae in a biopsy specimen from an immunocompetent patient with atypical respiratory symptoms and CT findings should not be dismissed as contamination.

## References

1. Krenke R, Grabczak EM. Tracheobronchial manifestations of *Aspergillus* infections. *Scientific World J.* 2011;11:2310–29.
2. Soubani AO, Chandrasekar PH. The clinical spectrum of pulmonary aspergillosis. *Chest.* 2002;121:1988–99.
3. Clancy CJ, Nguyen MH. Acute community acquired pneumonia due to aspergillus in presumably immunocompetent hosts: clues for recognition of a rare but fatal disease. *Chest.* 1998;114:629–34.
4. Patel N, Saleh A, Raof S, Gudi M, George L, Prakash UBS. Tracheobronchial manifestations of aspergillosis. *J Bronchol.* 2010;17:45–53.
5. Li H, He J, Gu Y, Zhong N. Corticosteroid monotherapy in a case of bronchocentric granulomatosis with a two-year follow-up. *J Thorac Dis.* 2013;5:E207.
6. Umezawa H, Naito Y, Ogasawara T, Takeuchi T, Kasamatsu N, Hashizume I. Idiopathic bronchocentric granulomatosis in an asthmatic adolescent. *Respir Med Case Rep.* 2015;16:134–6. <http://dx.doi.org/10.1016/j.rmcr.2015.09.010>, eCollection 2015.

Cengiz Özdemir, Sinem Nedime Sökücü\*

Yedikule Chest Disease and Thoracic Surgery Training and Research Hospital, Istanbul, Turkey

\* Corresponding author.

E-mail address: [sinemtumur@yahoo.com](mailto:sinemtumur@yahoo.com) (S.N. Sökücü).

<https://doi.org/10.1016/j.arbres.2017.05.017>

0300-2896/

© 2017 SEPAR. Published by Elsevier España, S.L.U. All rights reserved.

## Tromboembolismo pulmonar como primera manifestación de un mixoma auricular



### Pulmonary Thromboembolism as a First Manifestation of Atrial Myxoma

Estimado Director:

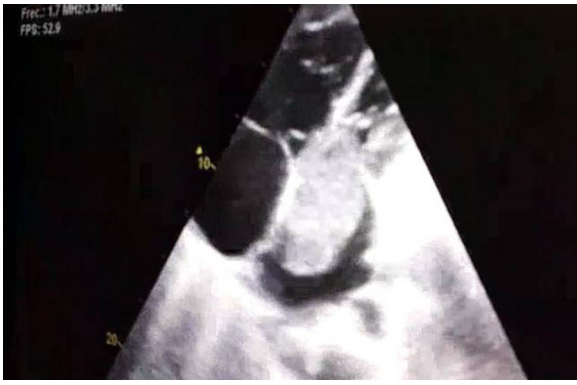Los mixomas auriculares son los tumores cardíacos primarios benignos más comunes. Su localización preferente es la aurícula izquierda y las manifestaciones clínicas pueden ser diversas con síntomas constitucionales, secundarios a obstrucción del flujo intracavitario a nivel de la válvula mitral y fenómenos embólicos sistémicos; no obstante, es excepcional que ocasionen fenómenos trombóticos pulmonares<sup>1-3</sup>.

Mujer de 47 años, fumadora de 20 paquetes/año, sin otros antecedentes patológicos de interés, que ingresó en Neumología por un cuadro de disnea a moderados esfuerzos, malestar general, astenia, dolor pleurítico derecho y poliartralgias de aproximadamente 4 meses de evolución. Desde hacía 4 días presentaba además fiebre y ligera expectoración hemoptoica. En la exploración física la saturación de oxígeno basal era del 94%, FC 103 lpm, PA 107/73 mmHg, con semiología de derrame pleural a la auscultación. En la analítica solo destacaba una PCR elevada (95,7 mg/l) y 18.500 leucocitos/mm<sup>3</sup> con neutrofilia. La radiografía de tórax mostraba una condensación en el lóbulo inferior izquierdo con derrame pleural asociado. Los hemocultivos, la microbiología de

esputo y los antígenos en orina para neumococo y Legionella fueron negativos. Se realizó una toracocentesis diagnóstica que fue compatible con exudado neutrofílico no complicado con citología para células malignas y cultivos microbiológicos negativos. Pese a iniciarse tratamiento antibiótico empírico de amplio espectro, la paciente presentó un empeoramiento clínico, hemodinámico y radiológico, con aumento del trabajo respiratorio, tendencia a la hipotensión y ligera obnubilación. Se realizó una angio-TAC torácica donde se apreció un tromboembolismo pulmonar (TEP) bilateral, un defecto de repleción en aurícula izquierda y múltiples opacidades bilaterales compatibles con infartos pulmonares. La eco-Doppler de miembros inferiores descartó trombosis venosa profunda (TVP).

En el ecocardiografía se objetivó una masa de gran tamaño en aurícula izquierda (6,3 × 3,2 cm) que protruía en diástole hacia el ventrículo izquierdo determinando una obstrucción al flujo de salida y signos de hipertensión pulmonar severa con presión sistólica de la arteria pulmonar de 85 mmHg, con una fracción de eyección del ventrículo izquierdo estimada del 60% (fig. 1).

La paciente se trasladó a la Unidad de Cuidados Intensivos ante la gravedad del cuadro clínico y la inestabilidad hemodinámica. Posteriormente, la paciente empeoró significativamente y se contactó con Cirugía Cardiovascular para la extirpación de la tumoración intracardiaca. La anatomía patológica de la pieza quirúrgica confirmó el diagnóstico de mixoma auricular. Tras la cirugía y el tratamiento anticoagulante, la evolución clínica fue muy satisfactoria; en la ecocardiografía de control desapareció la hipertensión pulmonar y en la angio-TAC pulmonar se resolvieron los trombos



**Figura 1.** Ecocardiografía donde se objetiva una masa de gran tamaño en aurícula izquierda (6,3 × 3,2 cm) que protruye en diástole hacia el ventrículo izquierdo.

intravasculares. Además se solicitó estudio de trombofilia, comprobándose que la paciente era portadora heterocigótica de la mutación del factor v de Leiden.

El mixoma es un tumor cardíaco benigno; sin embargo, la condición de benignidad es relativa, ya que en ocasiones produce metástasis a distancia y síndromes paraneoplásicos por la producción de citocinas y factores de crecimiento por el tumor<sup>4,5</sup>. La presentación clínica depende de su tamaño y localización, pudiendo provocar en las cavidades izquierdas obstrucción al flujo intracardíaco, estenosis y regurgitación mitral<sup>5</sup>. La ecocardiografía es la prueba diagnóstica de elección y el tratamiento curativo es la resección quirúrgica. Por otro lado, ser portador de la mutación del factor v de Leiden no es por sí mismo un factor de riesgo independiente para el desarrollo de un TEP, sino un factor adicional junto con otros de moderado o alto riesgo.

En las revisiones que se han hecho del mixoma auricular es frecuente la presencia de embolismos sistémicos. Lo excepcional de nuestro caso es que se manifestó como un TEP sin TVP asociada. Pensamos que ello pudo ser la consecuencia de varios factores de riesgo coexistentes: la hipercoagulabilidad derivada del mixoma, la trombofilia, la infección concomitante y la obstrucción al flujo sanguíneo condicionada por el tumor que podría favorecer la presencia de trombos «in situ» en la circulación pulmonar.

## Bibliografía

1. He DK, Zhang YF, Ye SX, Wang C, Kang B, et al. Risk factors for embolism in cardiac myxoma: A retrospective analysis. *Med Sci Monit.* 2015;21:1146-54.
2. García Zubiri C, Yebra Yebra M, Salas Antón C, García Madero R, Manzano Espinosa L, Yebra Bango M. Mixoma cardíaco: serie de 30 pacientes. *Rev Clin Esp.* 2009;209:478-82.
3. Gabe ED, Rodríguez Correa C, Vigliano C, San Martino J, Wisner JN, González P, et al. Mixomas cardíacos: correlación anatomoclínica. *Rev Esp Cardiol.* 2002;55:505-13.
4. Cobo Gómez N, Romero Reyes MJ, Mera Romero M, Pastor Torres LF. Mixoma auricular izquierdo y tromboembolia pulmonar. ¿Síndrome paraneoplásico? *Cardiocyte.* 2014;49:125-7.
5. Smith M, Chaudhry MA, Lozano P, Humphrey MB. Cardiac myxoma induced paraneoplastic syndromes: A review of the literature. *Eur J Intern Med.* 2012;23:669-73.

Maria Climent\*, Ildefonso Furest y Eva Martínez Moragón

*Neumología, Hospital Universitario Doctor Peset, Valencia, España*

\* Autor para correspondencia.

Correo electrónico: [macligre@hotmail.com](mailto:macligre@hotmail.com) (M. Climent).

<https://doi.org/10.1016/j.arbres.2017.05.020>

0300-2896/

© 2017 SEPAR. Publicado por Elsevier España, S.L.U. Todos los derechos reservados.

## Neumotórax secundario a ablación por radiofrecuencia de neuralgia postherpética



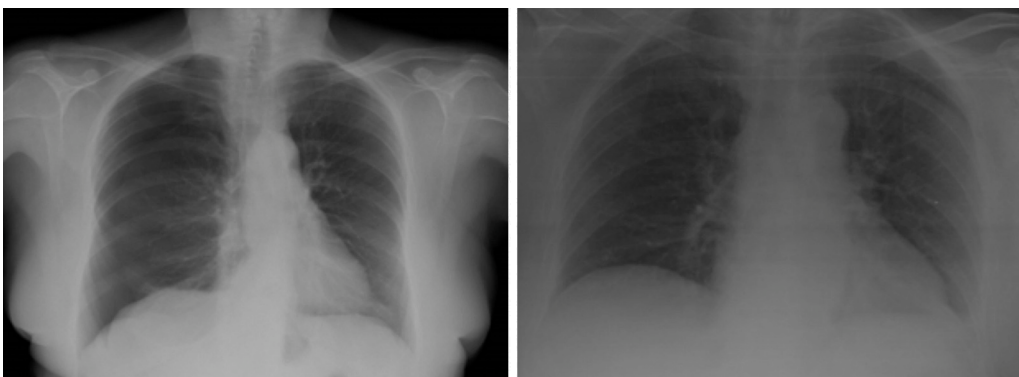
### *Pneumothorax Due to Radiofrequency Ablation for Post-herpetic Neuralgia*

Estimado Director:

La neuralgia postherpética es la complicación tardía más frecuente del herpes zoster, presentándose en el 9-19% de los pacientes<sup>1</sup>. Ocurre debido a la lesión del nervio en el área afectada por el virus y es definida como la persistencia del dolor

después de 3 meses de la resolución de la erupción vesicular característica<sup>2-4</sup>. El principal problema clínico es la persistencia del dolor que interfiere en las actividades diarias del paciente, reduciendo su calidad de vida. La región torácica (nervios de T1 a T12) es la zona más comúnmente afectada en la neuralgia postherpética con una incidencia de hasta el 50%<sup>5</sup>. Se han sugerido varios tratamientos<sup>6-10</sup> incluyendo fármacos, inyecciones de toxina botulínica, bloqueos nerviosos, estimulación nerviosa periférica, intervención quirúrgica, tratamiento por radiofrecuencia pulsada y ablación por radiofrecuencia<sup>11</sup>.

Dada la escasa evidencia científica publicada de neumotórax iatrogénico tras el empleo de radiofrecuencia convencional,



**Figura 1.** Imagen de la izquierda: neumotórax en hemitórax derecho. Imagen de la derecha: resolución del neumotórax tras el drenaje crónico.