

4. Karaođlanođlu N, Gorguner M, Erođlu A. Hydatid disease of rib. *Ann Thorac Surg.* 2001;71:372-3.
5. Cobanoglu U, Sayir F, Şehitoglu A, Bilici S, Melek M. Therapeutic strategies for complications secondary to hydatid cyst rupture. *Int J Clin Exp Med.* 2011;4:220-6.

Miklat Arif Haberal^a, ÖzlemŞengören Dikiş^{b,*}, Gökhan Öztürk^a

^a Health Sciences University Bursa Yüksekİhtisas Education & Research Hospital, Thoracic Surgery Department, Bursa, Turkey

^b Health Sciences University Bursa Yüksekİhtisas Education & Research Hospital, Pulmonary Diseases Department, Bursa, Turkey

* Corresponding author.

E-mail address: ozlemsengoren@hotmail.com (Ö. Dikiş).

<http://dx.doi.org/10.1016/j.arbres.2017.01.009>

0300-2896/

© 2017 SEPAR. Published by Elsevier España, S.L.U. All rights reserved.

Hallazgo incidental de agenesia de la arteria pulmonar derecha en el adulto



Incidental Finding of Right Pulmonary Artery Agenesis in an Adult

Estimado Director:

La agenesia de una arteria pulmonar es una enfermedad poco frecuente con una prevalencia de uno entre 200.000 adultos. Se asocia a anomalías cardiovasculares siendo diagnosticada en la infancia. En ocasiones pueden permanecer asintomáticos hasta la edad adulta sin asociarse a otras complicaciones.

Presentamos el caso de un varón de 47 años, derivado a la consulta de neumología tras observar en una radiografía de tórax, realizada de forma rutinaria, la elevación del hemidiafragma derecho (fig. 1). Era exfumador, sin otros antecedentes de interés. No refería ninguna sintomatología.

Se solicitó una ecografía torácica en la que se observaba una elevación del hemidiafragma derecho, sin apreciarse movimiento paradójico del mismo.

La tomografía computarizada (TC) de tórax (fig. 1), mostró hallazgos compatibles con agenesia de la arteria pulmonar derecha, así como un escaso desarrollo del pulmón derecho y una eventración compensadora del pulmón contralateral. Se completó el estudio con una cardioponancia magnética (fig. 1) que fue descrita como agenesia de la arteria pulmonar derecha y agenesia parcial del pulmón derecho, manteniéndose un lóbulo superior derecho con drenaje venoso por única vena pulmonar derecha a aurícula izquierda, sin evidenciarse arteria que nutriera dicho lóbulo ni evidencias de cortocircuitos ni otras alteraciones. Una ecocardiografía descartaba la presencia de hipertensión pulmonar.

Dado que el paciente estaba asintomático se decidió realizar tratamiento conservador con seguimiento clínico en la consulta de neumología.

La agenesia de la arteria pulmonar unilateral es una anomalía congénita rara, secundaria a una anomalía en la rotación y la

migración del sexto arco aórtico primitivo en la cuarta o quinta semana del desarrollo embrionario. La ausencia de la arteria pulmonar derecha es más frecuente que la rama izquierda. En función de la clínica se clasifican en 3 grupos¹: el grupo I, desarrolla un *shunt* izquierda-derecha diagnosticado en la infancia. El grupo II, presentan hipertensión pulmonar severa, estos suelen fallecer en los primeros meses de vida. El grupo III, corresponde a adultos con pocas manifestaciones. La sintomatología más frecuente en el adulto es la disnea, dolor torácico, hemoptisis o infecciones recurrentes, desarrollando hipertensión pulmonar un 44% de los pacientes².

Esta enfermedad es generalmente diagnosticada en la niñez, asociada a otras malformaciones cardiovasculares. La sospecha diagnóstica en la edad adulta puede sugerirse tras una radiografía de tórax anormal³. Como prueba diagnóstica definitiva debe realizarse una TC con contraste y/o resonancia magnética y/o estudios angiográficos.

No hay consenso sobre el tratamiento. Algunos autores han recomendado el uso de ecocardiografías seriadas para monitorizar el desarrollo de hipertensión pulmonar⁴. En estos casos, el tratamiento con vasodilatadores específicos o la revascularización del pulmón afectado puede mejorar la evolución del paciente⁵. Cuando las infecciones pulmonares son recurrentes o hay hemoptisis severa está indicado la lobectomía o la neumonectomía.

A pesar de ser una entidad poco frecuente debe de ser considerada en el diagnóstico diferencial de adultos que presenten infecciones pulmonares recurrentes o hemoptisis, siendo la radiografía de tórax una herramienta útil para el diagnóstico inicial que deberá confirmarse mediante una TC con contraste o una resonancia magnética.

Agradecimientos

Al Servicio de Neumología del Hospital Universitario Virgen de la Victoria, especialmente al Dr. Juan Antonio Romero Arias.

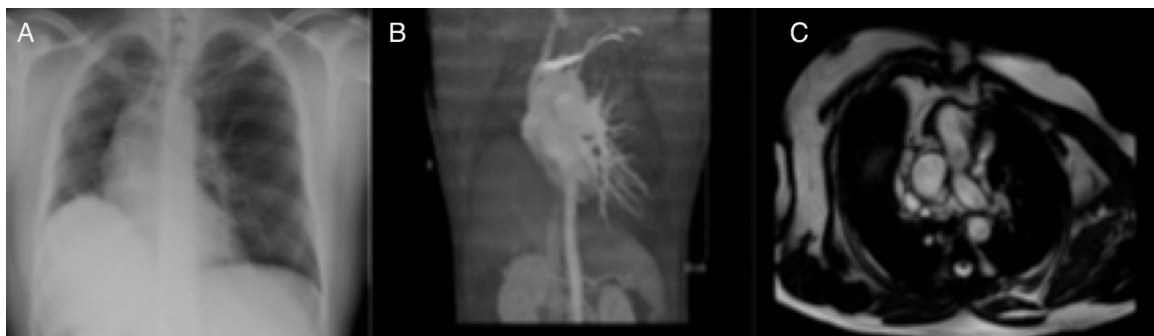


Figura 1. A) Radiografía de tórax en la se aprecia elevación del hemidiafragma derecho. B) Reconstrucción del TAC donde se observa la ausencia de la arteria pulmonar derecha. C) Corte de cardioponancia magnética con agenesia de la arteria pulmonar derecha y agenesia parcial del pulmón derecho.

Bibliografía

1. Bahler RC, Carson P, Traks E, Levene A, Gillespie D. Absent right pulmonary artery. Problems in diagnosis and management. *Am J Med.* 1969;46:64-71.
2. Takahashi T, Endo H, Ito T. Isolated unilateral absence of the left pulmonary artery: A case report. *Ann Vasc.* 2014;7:178-82.
3. Yiu MWC, Le DV, Leung Y, Ooi CGC. Radiological features of isolated unilateral absence of the pulmonary artery. *J HK Coll Radiol.* 2001;4:277-80.
4. Turner DR, Vincent JA, Epstein ML. Isolated right pulmonary artery discontinuity. *Images Paediatr Cardiol.* 2000;4:24-30.
5. Reading DW, Oza U. Unilateral absence of a pulmonary artery: A rare disorder with variable presentation. *Proc (Bayl Univ Med Cent).* 2012;25:115-8.

Eva Cabrera César*, M. Carmen Fernández Aguirre
y Lorena Piñel Jiménez

Servicio de Neumología, Hospital Universitario Virgen de la Victoria,
Málaga, España

* Autor para correspondencia.

Correo electrónico: evacabrerasesar@gmail.com (E. Cabrera César).

<http://dx.doi.org/10.1016/j.arbres.2017.03.014>
0300-2896/

© 2017 SEPAR. Publicado por Elsevier España, S.L.U. Todos los derechos reservados.

Derrame pleural tras tratamiento intravesical con bacilo de Calmette-Guérin



Pleural effusion after intravesical administration of bacillus Calmette-Guérin

Estimado Director:

La eficacia del tratamiento mediante instilación endovesical con bacilo de Calmette-Guérin (BCG), cepa viva atenuada de *Mycobacterium bovis*, para el carcinoma *in situ* y superficial de vejiga se ha demostrado en numerosos estudios. No obstante, su uso no está exento de complicaciones¹⁻³.

Describimos el caso de un paciente diagnosticado de derrame pleural por *M. bovis*, tras haber recibido tratamiento con instilación intravesical de BCG.

Se trata de un varón de 85 años, exfumador, con enfermedad pulmonar obstructiva crónica leve, fibrilación auricular y portador de marcapasos por enfermedad del seno diagnosticado de un urotelioma multifocal de vejiga tratado mediante resección transuretral y 6 instilaciones de BCG. Un año más tarde, acude a urgencias por dolor torácico de características pleuríticas y aumento de disnea, evidenciando en la radiografía de tórax (fig. 1) derrame pleural derecho. Se instaura antibioterapia empírica con amoxicilina/clavulánico e ingresa en neumología para ampliar el estudio con una tomografía computarizada (TC) torácica y una toracocentesis diagnóstica. En la primera describen un extenso derrame pleural derecho con atelectasia pasiva del lóbulo inferior ipsilateral, un granuloma calcificado subpleural en el lóbulo inferior izquierdo y adenopatías prevasculares e hiliares, sugestivas de un proceso granulomatoso previo. En la toracocentesis obtuvimos un líquido pleural turbio, tipo exudado con adenosin deaminasa (ADA) elevada (63,9 U/l) y predominio de células mononucleares (85%). No realizamos biopsia pleural dada la alta probabilidad de que se tratase de una infección por *Mycobacterium*, en virtud de las características del líquido obtenido. El cultivo del mismo fue positivo para *M. bovis*, estableciéndose el diagnóstico de derrame pleural por *M. bovis* secundario a la instilación endovesical de BCG. El paciente recibió tratamiento durante 6 meses con isoniacida, rifampicina y etambutol con buena respuesta clínica y resolución del derrame pleural, sin presentar efectos adversos a la medicación.

Aunque la instilación intravesical de BCG suele ser bien tolerada se han descrito complicaciones a nivel local (1%) y sistémicas (4,8%). Dentro de las sistémicas, las complicaciones pulmonares suponen el 1-3% y se han descrito 5 formas de presentación: neumonitis intersticial, empiema, daño alveolar difuso, neumonía con o sin cavitación y la tuberculosis (TBC) miliar. Esta última es la forma más frecuente de infección por BCG en la literatura y supone un tercio de

los casos^{1,2}. Respecto a la etiopatogenia de la afectación sistémica, algunos autores postulan que se trata de una reacción de hipersensibilidad a la BCG, y otros opinan que es una diseminación sistémica tras una siembra hematógena a partir de la vejiga^{3,4}.

No se ha podido demostrar que la profilaxis con isoniacida proteja frente a la diseminación sistémica tras administración intravesical de BCG⁵. Por otro lado, la aparición de las complicaciones puede retrasarse de meses a años desde la primera instilación².

En el caso que presentamos, el cultivo fue positivo para *M. bovis*. En la TC torácica de nuestro paciente aparecieron lesiones residuales de una posible TBC antigua no tratada. La frecuencia de las complicaciones es mayor en pacientes con antecedentes de TBC que en pacientes sin enfermedad tuberculosa previa⁶.

Nuestro caso presenta la peculiaridad de demostrar la presencia de bacilos en el líquido pleural, lo que nos permite el diagnóstico de derrame pleural secundario a diseminación de BCG, tras instilación intravesical, al año de haber recibido este tratamiento. También es poco común la complicación como derrame pleural. En la literatura solo hemos encontrado un caso similar de derrame pleural 6 años después de haber recibido tratamiento con BCG pero en él no se consiguió aislar la micobacteria en el líquido⁷.

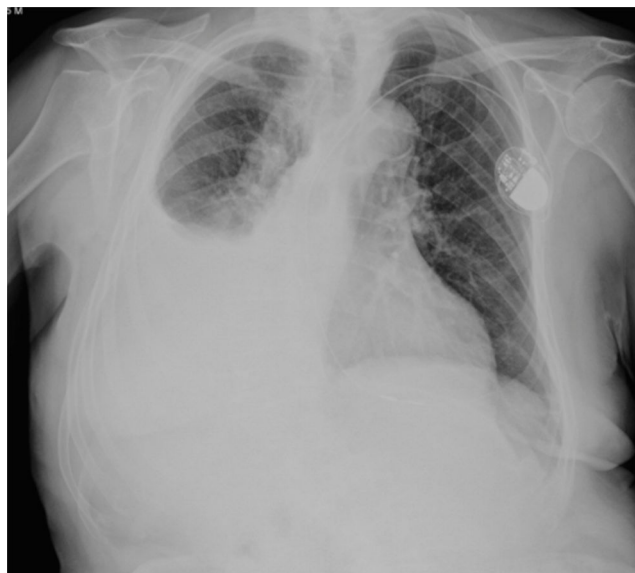

Figura 1. Radiografía posteroanterior de tórax. Extenso derrame pleural derecho. Marcapasos endocavitarios.