

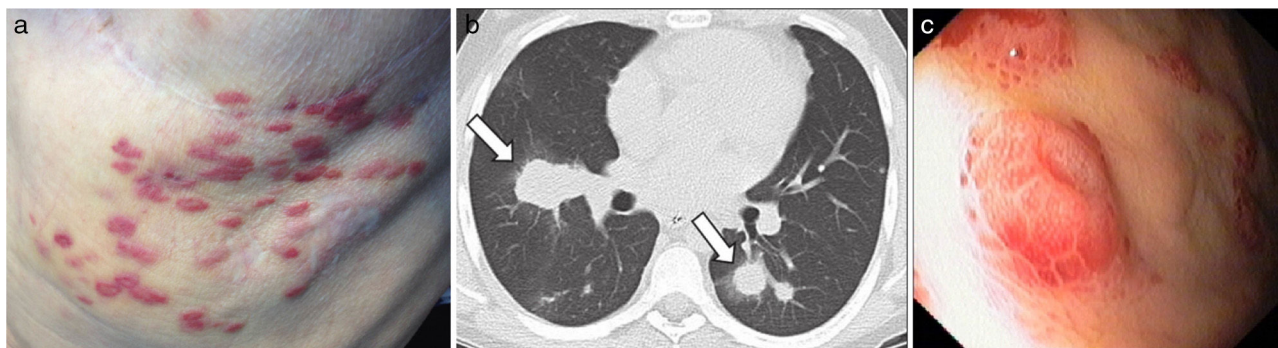Fig. 1. (a) KS skin lesions, (b) pulmonary involvement by KS and (c) KS lesions dispersed in the patient's stomach.

severe anaemia (haemoglobin 6.8 g/dL) and he underwent endoscopic study which revealed multiple, vascular, round and elevated lesions dispersed in the stomach, suggestive of KS (Fig. 1c). The histological examination confirmed this suspicion after the identification of positive cells to HHV-8 and its serology was negative. Few days later, the patient died after the onset intra-abdominal sepsis.

KS in lung transplant patients has been rarely described in literature, contrary to other solid organ recipients.^{2,4} Different clinical expressions and severity can occur, but usually they are aggressive, commonly involve skin and visceral organs^{3,4} and time from transplantation to diagnosis can vary widely (3–124 months).³ KS related to immunosuppression usually disappears with mTOR inhibitors⁵ or with modification, reduction or cessation of immunosuppressive drugs, which in lung transplant patients is not recommendable due to loss of the graft,³ making their therapeutic approach a challenge. Unfortunately, clinical deterioration in both patients did not allow us to start specific therapy for KS.

Funding

None to declare.

Conflict of Interests

The authors declare that there is no conflict of interests directly or indirectly related to the contents of the manuscript.

Acknowledgements

The authors are grateful to the staff of the pulmonology department and all physicians at Centro Hospitalar São João involved in these two cases.

Bibliografía

1. Krynitz B, Edgren G, Lindelof B, Baecklund E, Brattstrom C, Wilczek H, et al. Risk of skin cancer and other malignancies in kidney, liver, heart and lung transplant recipients 1970 to 2008 – a Swedish population-based study. *Int J Cancer*. 2013;132:1429–38.
2. Martinu T, Haden DW, Reidy MF, Palmer SM. Disseminated kaposi sarcoma in a lung transplant recipient with pulmonary, pleural, and cutaneous involvement. *Chest*. 2006; 130(4.MeetingAbstracts):332S-a-332S.
3. Antman K, Chang Y. Kaposi's sarcoma. *N Engl J Med*. 2000;342:1027–38.
4. Sathy SJ, Martinu T, Youens K, Lawrence CM, Howell DN, Palmer SM, et al. Symptomatic pulmonary allograft Kaposi's sarcoma in two lung transplant recipients. *Am J Transpl*. 2008, September;8:1951–6.
5. Lund MB, Paulsen V, Aukrust P. Intestinal Kaposi sarcoma in a lung transplant recipient: therapy with mammalian target of rapamycin inhibitor and immunosuppression reduction. *J Heart Lung Transpl*. 2013;32:376–7.

Leonor Meira*, Carla Damas

Serviço de Pneumologia, Centro Hospitalar São João, Oporto, Portugal

* Corresponding author.

E-mail address: lo.meira@gmail.com (L. Meira).

<http://dx.doi.org/10.1016/j.arbres.2017.04.001>
0300-2896/

© 2017 SEPAR. Published by Elsevier España, S.L.U. All rights reserved.

Síndrome de Richter con extensa afectación extranodal pleural aislada: importancia de la PET/TC



Richter Syndrome With Extensive Isolated Pleural Extranodal Involvement: The Importance of PET/CT Imaging

Estimado Director:

El síndrome de Richter (SR) consiste en una transformación de una leucemia linfática crónica (LLC) en un agresivo linfoma difuso de células B grandes (LDCBG), una variedad de linfoma no Hodgkin de rápido crecimiento y mal pronóstico. El SR complica la evolución de un 5-10% de pacientes con LCC y clínicamente suele mani-

festarse en forma de adenopatías, esplenomegalia y aparición o empeoramiento de síntomas «B» (fiebre, sudoración nocturna, pérdida de peso)¹. La tomografía por emisión de positrones/tomografía computarizada (PET/TC) es una potente herramienta diagnóstica híbrida muy útil en el estudio de los pacientes con SR, al facilitar la planificación y la obtención con otras técnicas de muestras histológicas de las lesiones que presentan mayor metabolismo^{2,3}.

Presentamos el caso de una mujer de 74 años diagnosticada de una LLC en 2009 que consultó en Urgencias de nuestro hospital por disnea progresiva, molestias torácicas y febrícula de dos semanas de evolución. La radiografía de tórax reveló un abundante derrame pleural derecho que condicionaba un desplazamiento del mediastino hacia el lado contralateral y una atelectasia secun-

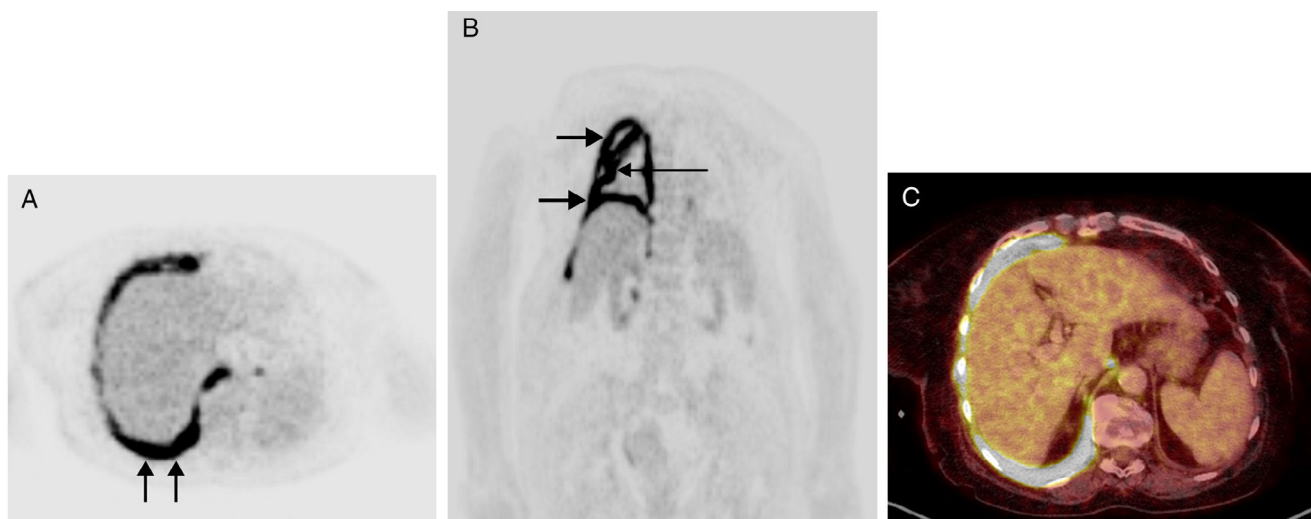


Figura 1. A) Imagen axial PET a nivel del tórax en la que se aprecia un engrosamiento hipermetabólico circunferencial de la superficie pleural del hemitórax derecho. Nótese un mayor engrosamiento de la superficie pleural posterior (flechas). B) Imagen coronal PET en la que se identifica el engrosamiento hipermetabólico de la superficie pleural del hemitórax derecho (flechas cortas). Nótese también la intensa captación de FDG por parte de la cisura mayor (flecha larga). C) Imagen axial de fusión PET/TC en la que se visualiza el marcado engrosamiento hipermetabólico de la superficie pleural del hemitórax derecho a nivel del seno costofrénico posterior. Se tomó la decisión, sobre la base de estas imágenes, de biopsiar esta área.

daria de la mayor parte del pulmón derecho. Se decidió colocar un drenaje pleural en Urgencias, obteniéndose abundante líquido serohemático. Una PET/TC realizada con contraste intravenoso y con F18-fluorodeoxiglucosa (FDG) de cuerpo completo tres días más tarde demostró un llamativo engrosamiento hipermetabólico difuso de la superficie pleural del hemitórax derecho, con atelectasia compresiva secundaria del pulmón ipsilateral, el cual no presentaba una captación patológica de FDG (fig. 1). Tampoco se observaron adenopatías, signos de infiltración de la médula ósea ni otras lesiones hipermetabólicas en las vísceras del abdomen o en el esqueleto. Ante estos hallazgos, se decidió realizar una biopsia con aguja gruesa de la zona pleural más engrosada y con mayor metabolismo en PET/TC, confirmándose el diagnóstico de un LDCBG agresivo. Aunque la paciente mejoró inicialmente con el drenaje pleural y el tratamiento con quimioterapia (rituximab, ciclofosfamida, doxorubicina, vincristina y prednisona), falleció 4 meses después por progresión sistémica de su enfermedad.

La mayor parte de los SR suelen presentar afectación nodal (ganglios linfáticos) y de la médula ósea, aunque se han descrito formas atípicas de afectación extranodal como el tubo digestivo, el parénquima pulmonar o la piel. Nuestro caso resulta excepcional pues no hemos encontrado en la literatura científica formas de presentación del SR con afectación extranodal exclusivamente pleural; únicamente hemos hallado algunas referencias aisladas de SR con aparición de un derrame pleural, pero generalmente siempre asociado a la presencia de adenopatías en otras localizaciones y sin engrosamiento difuso de la superficie pleural. El caso de nuestra paciente, por tanto, corresponde a un LDCBG con afectación extranodal exclusivamente pleural, complicando la evolución de una LLC. Existen 2 formas descritas en la literatura de linfoma pleural primario: una es el linfoma de cavidades (derrame linfomatoso pleural) que suele afectar a pacientes con el síndrome de inmunodeficiencia adquirida y que se debe a una infección por el virus herpes humano tipo 8; la otra es el linfoma asociado al ptothorax, recientemente renombrado como LDCBG asociado a inflamación crónica, que suele afectar a pacientes con fibrotórax secundario

a tuberculosis, aunque también se ha descrito asociado a osteomielitis crónica de la pared torácica, toracoplastia, o a la presencia de implantes metálicos (esta forma de linfoma pleural primario se ha asociado también a una infección por el virus Epstein-Barr)⁴. Nuestra paciente no pertenece a ninguno de estas 2 formas de linfoma pleural primario. En el caso que se presenta, y en consonancia con artículos recientes que subrayan la importancia de la PET/TC en el manejo diagnóstico del SR, la realización de la PET/TC (como única prueba diagnóstica de imagen de cuerpo completo) fue muy útil al demostrar el intenso hipermetabolismo de la superficie pleural del hemitórax derecho y al descartar lesiones hipermetabólicas en otras localizaciones^{2,3,5}. La ausencia de captación de FDG por parte del parénquima pulmonar derecho, que se encontraba consolidado en el componente TC del estudio de PET/TC, nos inclinó a obtener una biopsia con aguja gruesa percutánea con control radiológico del engrosamiento pleural hipermetabólico.

Creemos que nuestro caso ilustra una forma excepcional de presentación extranodal y exclusivamente pleural de un SR en una paciente con antecedentes de una LLC. Asimismo, muestra el importante potencial de la técnica híbrida de PET/TC en el manejo diagnóstico del SR, al servir de guía para la obtención de muestras histológicas de la lesión con mayor actividad metabólica y así aumentar la rentabilidad diagnóstica de la biopsia.

Bibliografía

- Jamrozik K, Tadmor T, Robak T, Polliack A. Richter syndrome in chronic lymphocytic leukemia: Updates on biology, clinical features and therapy. *Leuk Lymphoma*. 2015;56:1949-58.
- Rossi D. Richter's syndrome: Novel and promising therapeutic alternatives. *Best Pract Res Clin Haematol*. 2016;29:30-9.
- Jain N, Keating MJ. Richter transformation of CLL. *Expert Rev Hematol*. 2016;9:793-801.
- Kligerman SJ, Franks TJ, Galvin JR. Primary extranodal lymphoma of the thorax. *Radiol Clin North Am*. 2016;54:673-87.
- Molica S. FDG/PET in CLL today. *Blood*. 2014;123:2749-50.

Luis Gorospe Sarasúa^{a,*}, Ana Jaureguizar-Oriol^b,
Carlos Almonacid-Sánchez^b y María Eugenia Rioja-Martín^c

^a Servicio de Radiodiagnóstico, Hospital Universitario Ramón y Cajal, Madrid, España

^b Servicio de Neumología, Hospital Universitario Ramón y Cajal, Madrid, España

^c Servicio de Medicina Nuclear, Hospital Universitario Ramón y Cajal, Madrid, España

* Autor para correspondencia.

Correo electrónico: luisgorospe@yahoo.com (L. Gorospe Sarasúa).

<http://dx.doi.org/10.1016/j.arbres.2017.03.006>

0300-2896/

© 2017 SEPAR. Publicado por Elsevier España, S.L.U. Todos los derechos reservados.

Ecobroncoscopia negativa en la estadificación del carcinoma broncogénico



Negative Endobronchial Ultrasound in Lung Cancer Staging

Estimado Director:

La punción transbronquial guiada por ecobroncoscopia (EBUS-PTB) es el principal método de estadificación no invasiva del carcinoma no microcítico (CBNCP), debido a su baja morbilidad, menor coste y sensibilidad similar a la mediastinoscopia¹. Sin embargo, ante una EBUS-PTB negativa, resulta controvertido si es preciso tomar una nueva muestra por mediastinoscopia. Con el presente estudio pretendemos determinar el valor predictivo negativo (VPN) de EBUS-PTB en la estadificación ganglionar del CBNCP.

Se analizaron retrospectivamente los datos recogidos prospectivamente en una base de datos que incluía a todos los pacientes a los que se realizó EBUS-PTB para la estadificación ganglionar mediastínica, así como una tomografía por emisión de positrones (PET-TC). Se tomaron 2 (si el patólogo estaba presente en la sala de exploración) o 3 (en ausencia del patólogo) muestras en las estaciones ganglionares con un diámetro menor > 5 mm o aquellas menores de 5 mm con captación patológica en PET-TC. Se consideró: 1) *muestra representativa* cuando en el examen citológico se apreciaban más de 300 linfocitos totales o más de 150 linfocitos por campo; 2) *muestra positiva*: presencia de células malignas, y 3) *muestra negativa*: ausencia de células malignas y presencia de linfocitos en un número representativo. El patrón de oro para demostrar la presencia o ausencia de infiltración ganglionar fue el análisis histológico de las muestras de disección ganglionar mediastínica obtenidas por medio de toracotomía o VATS. Para el cálculo del VPN se empleó la fórmula: verdaderos negativos (VN)/verdaderos negativos + falsos negativos (FN). VN: EBUS-PTB negativa confirmada por toracotomía o VATS. FN: EBUS-PTB negativa con células malignas en toracotomía o VATS.

Se identificó a 97 pacientes con CBNCP, en 23 de los cuales se había llevado a cabo resección quirúrgica con disección ganglionar mediastínica, que constituyeron la muestra final. Quince eran varones y la edad media $65,49 \pm 9,8$ años. Se tomaron muestras por EBUS-PTB y toracotomía/VATS de 35 adenopatías con resultados concordantes en 32: 11/12 en E7, 9/10 en 4R, 8/9 en 4L, 3/3 en 10R y 1/1 11 L. Se obtuvieron 3 falsos negativos, que se reflejan en la [tabla 1](#). Por tanto, la prevalencia de infiltración ganglionar mediastínica con EBUS-PTB negativa fue del 8,6%, con VPN por ganglio = 91,4%. Treinta de las adenopatías mostraban captación patológica en PET-TC: 24 N2 (cN2) y 6 N3 (cN3), siendo la prevalencia y el VPN, respectivamente, del 12 y el 87,5, y el 0 y el 100%.

Guías clínicas recientes^{1,2} recomiendan realizar una mediastinoscopia tras una EBUS negativa en el caso de mediastino anormal, considerado como tal la presencia de adenopatías con captación patológica en PET-TC, debido a las conclusiones de un análisis baye-

siano que determinó que la probabilidad posprueba de malignidad en este grupo de pacientes sería elevada, en torno al 20%³. Esta estimación se llevó a cabo teniendo en cuenta los resultados del estudio ASTER⁴, un ensayo aleatorizado 1:1 EBUS-PTB versus EBUS-PTB y mediastinoscopia, que puso de manifiesto que la asociación de ambas técnicas tenía una sensibilidad mayor que cada una de ellas por separado.

Sin embargo, existe cierta controversia en este aspecto. En nuestra serie, en pacientes con riesgo moderado-alto de N2-N3, el VPN de EBUS-PTB es elevado, en concordancia con lo mostrado en diferentes estudios, en los cuales oscilaba entre 89 y 99%⁵⁻⁹. Acorde con estos resultados, se ha planteado la posibilidad de que, en CBNCP reseccable, una EBUS-PTB negativa no necesitaría confirmación posterior por mediastinoscopia, como ya sugiere una normativa reciente de la Sociedad Española de Neumología y Cirugía Torácica¹⁰. Esta recomendación adquiere más fuerza si tenemos en cuenta que la mediastinoscopia no se ha mostrado superior a EBUS-PTB en la estadificación ganglionar, con una sensibilidad similar y en ocasiones inferior^{11,12}, como también recoge el estudio ASTER⁴, en el que para conseguir el aumento de sensibilidad al emplear ambas técnicas sería preciso realizar 11 mediastinoscopias para obtener un caso positivo. Por tanto, como los propios autores reconocen, resultaría dudoso confirmar mediante mediastinoscopia todos los casos con EBUS-PTB negativa.

No obstante, sería recomendable intentar identificar qué características podrían relacionarse con una mayor probabilidad de afectación ganglionar «no esperada». En este sentido, en nuestro estudio tuvimos 3 falsos negativos que tenían como factor común la presencia de un tumor de localización central, de predominio en lóbulos superiores. Este hallazgo ya se ha apreciado como factor predictor de malignidad en pacientes con EBUS-PTB negativa; así Ong et al.¹³ demostraron que la presencia de metástasis ganglionares en pacientes con mediastino normal por técnicas de imagen, de las cuales un 37% fueron detectadas por EBUS-PTB, se relacionaba significativamente con tumores de localización central, de los que el 67% se encontraban situados en lóbulos superiores, hallazgo similar al obtenido en estudios previos de diseño prospectivo¹⁴. Igualmente, Talebian Yazdi et al.¹⁵, en una serie con un tamaño muestral amplio, encontraron que tumor de localización central, junto con hipercaptación en PET representaban factores predictores de falsos negativos en sujetos con EBUS-PTB negativa.

Nuestro estudio presenta las limitaciones propias de su diseño retrospectivo y su pequeño tamaño muestral, que no nos permitirían extraer conclusiones definitivas en determinados aspectos, como la posible influencia de la captación en PET en los falsos negativos de EBUS-PTB. No obstante, debemos tener en cuenta las, ya conocidas, limitaciones de los estudios de imagen en este sentido², por lo que creemos que nuestros resultados sí podrían servir de ayuda para definir grupos de pacientes en los que podría ser conveniente considerar una mediastinoscopia tras la estadificación ganglionar por EBUS-PTB. Por otra parte, tampoco pudimos calcular sensibilidad ni valor predictivo positivo debido a que los