

Imagen clínica

Tuberculosis miliar y genital simultáneas

Simultaneous Miliary and Genital Tuberculosis



María Montes Ruiz-Cabello<sup>a,\*</sup>, Emilio Guirao Arrabal<sup>a</sup> y Leonardo Mauro Aisa Denaroso<sup>b</sup>

<sup>a</sup> Unidad de Medicina Interna, Hospital La Inmaculada, Huércal-Overa, Almería, España

<sup>b</sup> Unidad de Ginecología, Hospital La Inmaculada, Huércal-Overa, Almería, España

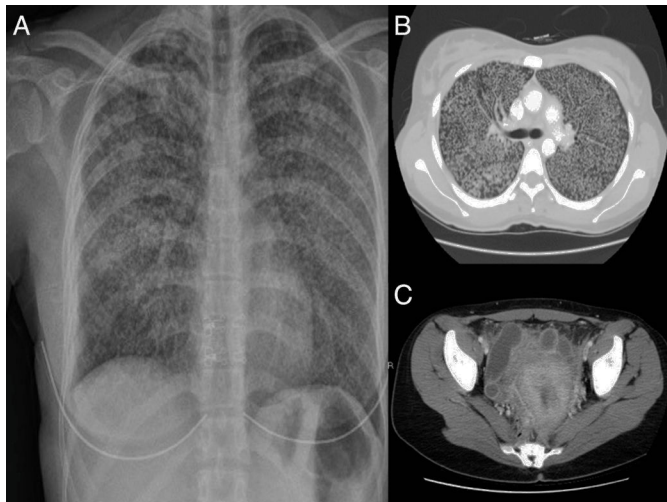
Mujer de 29 años natural de Bolivia que presentaba un cuadro progresivo de febrícula, tos seca y disnea de esfuerzo, refiriendo además en los últimos 3 meses, tras aborto terapéutico, dolor abdominal y leucorrea que no había mejorado pese a antibioterapia

dirigida con ciprofloxacino por cultivo de exudado vaginal positivo para *Escherichia coli*. Se realizaron radiografía y TAC de tórax donde se observaba una afectación micronodulillar extensa bilateral (figs. 1A y B), TAC de abdomen que evidenció imágenes quísticas tubulares parauterinas con edema de grasa periférica y lámina de líquido libre compatibles con salpingitis (fig. 1C), Mantoux que no generó induración alguna y baciloscopia y cultivos en medio de Löwenstein de muestras de esputo y exudado vaginal, en los cuales creció *Mycobacterium tuberculosis*.

La coexistencia de tuberculosis (TB) genital y miliar ya ha sido establecida previamente<sup>1</sup>. Hasta un 8-15% de mujeres con TB pulmonar tienen TB genital<sup>2</sup>. La TB genital es una causa conocida de esterilidad y abortos tal y como ocurría en nuestra paciente. Es probable que la paciente tuviera una TB genital previa y que la realización del legrado ocasionara una siembra hematógena con TB miliar secundaria.

**Bibliografía**

1. Alfaro V, Luque R, Miranda ML, Terrones R. Fiebre de origen desconocido en una gestante de 13 semanas No disponible. *Enferm Infecc Microbiol Clin.* 2016;26:473-4.
2. Neonakis IK, Spandidos DA, Petinaki E. Female genital tuberculosis: A review. *Scand J Infect Dis.* 2011;43:564-72.



**Figura 1.** A) Radiografía simple de tórax. B) Corte axial de la TAC de tórax. C) Corte axial de la TAC de pelvis.

\* Autor para correspondencia.  
Correo electrónico: marimont1315@hotmail.com (M. Montes Ruiz-Cabello).