

## Seudomembrana traqueal fibrinosa obstructiva tras la inserción de una endoprótesis de silicona



### Obstructive fibrinous tracheal pseudomembrane following silicone stent insertion

Sr. Director:

La seudomembrana traqueal fibrinosa obstructiva (PTFO) se consideraba una complicación de la intubación traqueal. Describimos un caso singular de PTFO tras la inserción de una endoprótesis de silicona. En este caso se insertó una endoprótesis en forma de reloj de arena a un paciente al que se había diagnosticado estenosis traqueal posintubación. Las endoprótesis de silicona son dispositivos seguros que se emplean para atenuar obstrucciones de la vía aérea, pero presentan muchas complicaciones. No conocemos ningún otro caso de formación de una seudomembrana tras la inserción de una endoprótesis de silicona.

Un varón de 48 años fue hospitalizado en nuestro centro por presentar disnea progresiva, estridor y tos de 3 meses de evolución. Era un paciente exfumador (índice de consumo de cigarrillos de aproximadamente un paquete al día durante 30 años), con antecedentes de intubación y ventilación mecánica por intoxicación por drogas hacía 6 meses y sin antecedentes familiares relevantes. En la exploración física se constató taquipnea y cianosis central. La gasometría arterial reveló hipoxia ( $\text{pH} = 7,42$ ;  $\text{PaO}_2 = 57$  mmHg;  $\text{PaCO}_2 = 31$  mmHg;  $\text{HCO}_3^- = 20$  mmol/l, con aire ambiental), y el hemograma completo indicó leucocitosis de  $10,75 \times 10^9/\text{l}$  (intervalo normal:  $4,0\text{-}10,0 \times 10^9/\text{l}$ ). En primer lugar se consideró un diagnóstico de estenosis traqueal posintubación, por lo que se practicó una tomografía computarizada torácica con oxigenoterapia simultánea, que mostró una estenosis traqueal circunferencial considerable, sin signos de presencia de masa extrínseca. A continuación, para evaluar el grado de estenosis de la vía aérea se practicó una fibrobroncoscopia en la que se observó una estenosis traqueal subglótica (fig. 1.1). Para aliviar la disnea se insertó

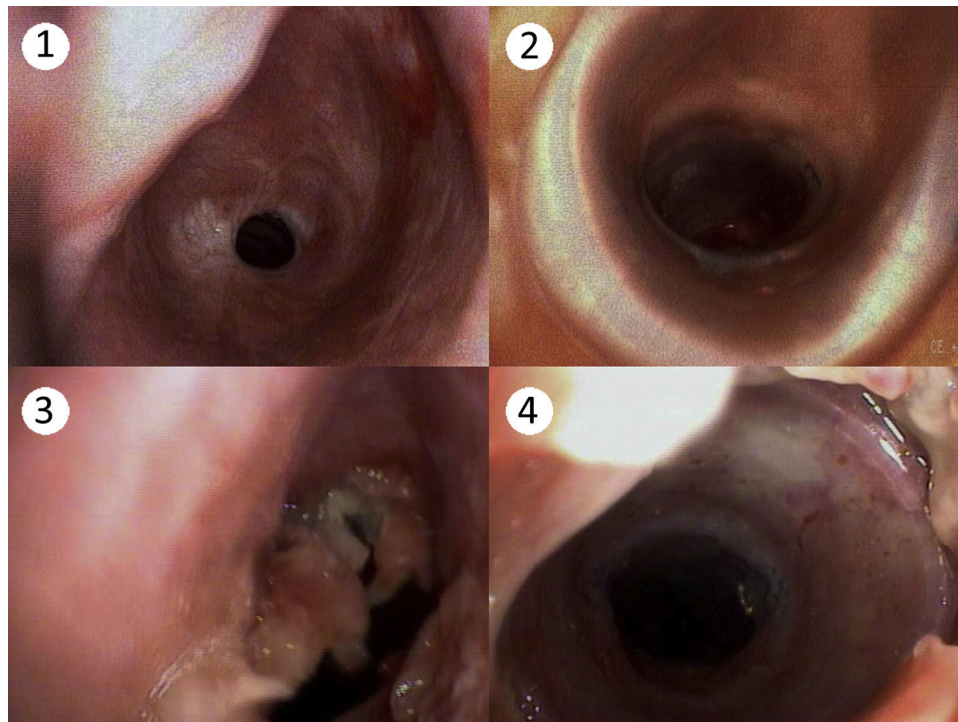
una endoprótesis de silicona en forma de reloj de arena (endoprótesis Dumon® Silicone) por medio de un broncoscopio rígido, tras lo cual se observó una notable apertura de la vía aérea (fig. 1.2) y, evidentemente, atenuación de la disnea.

Dos días más tarde, la disnea reapareció, lo que motivó la realización de una segunda fibrobroncoscopia, que mostró una membrana gruesa de tipo valvular por encima de la endoprótesis (figs. 1.3 y 1.4). La membrana se retiró bajo control broncoscópico y con la ayuda de una pinza dentada, observándose una resolución completa de la disnea. El examen anatomopatológico de la membrana mostró la presencia de fibrina, células epiteliales necróticas y un exudado, y ausencia de bacterias, hongos o micobacterias.

Las obstrucciones de la vía aérea superior, que se pueden clasificar en malignas y benignas, constituyen un problema clínico complicado. Las obstrucciones malignas son debidas a un cáncer de pulmón primario o secundario, mientras que las benignas a menudo son consecuencia de una intubación traqueal, una traqueotomía o de un tratamiento médico de otro tipo. El objetivo del tratamiento es el alivio de los síntomas con el objetivo de prolongar la vida del paciente y mejorar su calidad. Las primeras aplicaciones de endoprótesis de silicona para el tratamiento de la estenosis de la vía aérea se llevaron a cabo en los años 90<sup>1</sup> y se acompañaron de algunas complicaciones, como empeoramiento de la tos, obstrucción con secreción o migración de la endoprótesis, o formación de tejido de granulación<sup>2</sup>.

La PTFO es infrecuente después de la inserción de una endoprótesis de silicona, y la mayoría de los casos publicados se han observado tras una intubación traqueal. Los pacientes con PTFO suelen referir disnea, ronquera y estridor, que pueden aparecer inmediatamente después de la extubación o unas horas más tarde y, en los casos graves se puede observar insuficiencia respiratoria. La base del diagnóstico y del tratamiento de la PTFO es el fibrobroncoscopio o broncoscopio rígido.

La etiopatogenia de la PTFO todavía no se ha aclarado y se han propuesto diferentes hipótesis. Sehgal et al. efectuaron un análisis retrospectivo de una serie de 54 casos, y observaron que la mayor



**Figura 1.** 1: Estenosis traqueal subglótica; 2: Tráquea permeable tras la inserción de una endoprótesis de silicona; 3: Seudomembrana de tipo valvular; 4: Membrana endoprótesis de silicona.

parte de las pseudomembranas estaban situadas en la región subglótica, que al ser la parte más estrecha, es la más susceptible de sufrir daños en la mucosa durante la intubación. No obstante, no todos los casos se localizan por debajo de la glotis<sup>3</sup>. Deslee et al. apuntaron a un daño isquémico provocado por los manguitos como posible causa, pero esta teoría no explica los casos en los que se utilizan tubos de baja presión y alto volumen<sup>4</sup>. En 2013, Álvarez-Maldonado et al. publicaron un caso de formación de una pseudomembrana tras una traqueotomía percutánea por dilatación (TPD)<sup>5</sup>. En nuestro caso, la PTFO apareció tras la inserción de una endoprótesis de silicona. Ambos casos demuestran la posible relación con la PTFO de diversos factores, tales como estímulos mecánicos o la inflamación aséptica local. En resumen, la PTFO es una complicación infrecuente de la inserción de una endoprótesis de silicona y, si no se diagnostica a tiempo, puede ser mortal. La broncoscopia es fundamental e indispensable para el tratamiento de la PTFO.

## Bibliografía

1. Dumon JF. A dedicated tracheobronchial stent. *Chest*. 1990;97:328-32.
2. Mitsuoka M, Sakuragi T, Itoh T. Clinical benefits and complications of Dumon stent insertion for the treatment of severe central airway stenosis or airway fistula. *Gen Thorac Cardiovasc Surg*. 2007;55:275-80.

3. Sehgal IS, Dhooria S, Bal A, Aggarwal AN, Behera D, Agarwal R. Obstructive fibrinous tracheal pseudomembrane after endotracheal intubation. *Respir Care*. 2016;61:1260-6.
4. Deslee G, Brichet A, Lebuffe G, Copin MC, Ramon P, Marquette CH. Obstructive fibrinous tracheal pseudomembrane. A potentially fatal complication of tracheal intubation. *Am J Respir Crit Care Med*. 2000;162:1169-71.
5. Alvarez-Maldonado P, Cicero-Sabido R, Navarro-Reynoso F, Nuñez-Pérez-Redondo C. Tracheal ring fracture and pseudomembrane formation after percutaneous dilatational tracheostomy. *J Bronchology Interv Pulmonol*. 2013;20:285-6.

Xiao-Peng Han, Dai-Jian Liu, Ying-Li Liu y Jian-Bo Liu\*

Department of Respiratory Medicine, the Second Affiliated Hospital of Zhengzhou University, Henan, República Popular China

\* Autor para correspondencia.

Correo electrónico: [jbliuzz@163.com](mailto:jbliuzz@163.com) (J.-B. Liu).

<http://dx.doi.org/10.1016/j.arbres.2016.11.021>

0300-2896/

© 2016 SEPAR. Publicado por Elsevier España, S.L.U. Todos los derechos reservados.

## ¿Es útil el concepto de control de la EPOC?: evaluación del éxito terapéutico a partir de la valoración del estado de salud en relación con la EPOC



### Is COPD control a useful concept? Assessing treatment success by evaluating COPD-related health status

Sr. Director:

En la mayor parte de las enfermedades crónicas, las decisiones terapéuticas se suelen tomar basándose en la consecución del control de la enfermedad en cada caso. Este concepto podría tener cierta utilidad clínica en la enfermedad pulmonar obstructiva crónica (EPOC), sin embargo, no existe una definición de lo que es la EPOC bien controlada, ni criterios objetivos para definir su control o instrumentos objetivos para determinarlo<sup>1</sup>. En efecto, todavía no está claro cómo debemos evaluar la respuesta al tratamiento de la EPOC<sup>2</sup>.

En el asma, el concepto de control es importante porque la gravedad se evalúa de forma retrospectiva, a partir del nivel de tratamiento requerido para controlar la enfermedad<sup>3</sup>. Pese a ello, el concepto de control del asma se confunde fácilmente con el de gravedad de la enfermedad, ya que estas dimensiones se solapan<sup>4</sup>. En la EPOC, esto no sucede, y la GOLD 2016, a diferencia de las versiones anteriores, recomienda utilizar, además de CAT y/o mMRC, el Cuestionario Clínico de la EPOC<sup>5,6</sup> como instrumento para la evaluación de los síntomas y el estado de salud del paciente, no como medida directa del control de la enfermedad<sup>7</sup>.

Los motivos principales por los que los pacientes con EPOC buscan atención médica son la disnea de esfuerzo y la limitación de la actividad física. La disnea es el síntoma que más limita la capacidad de ejercicio, y la intolerancia al esfuerzo o la disminución del grado de actividad física están presentes desde el comienzo de la enfermedad<sup>8</sup>. El grado de actividad física es el factor que mejor predice la mortalidad por todas las causas<sup>9</sup>, y la EPOC podría entenderse como una enfermedad de intolerancia al esfuerzo que puede afectar a las actividades cotidianas. Desde el punto de vista del paciente, dada la variabilidad que existe en la percepción de la

disnea, en la actividad física y en el bienestar general se deberían considerar varios éxitos terapéuticos.

La EPOC se caracteriza por una limitación persistente de la vía aérea, que suele ser progresiva y no es completamente reversible. El término EPOC engloba distintas entidades con características clínicas y fisiopatológicas diversas, y los objetivos terapéuticos de esta enfermedad incluyen la mejoría sintomática y la prevención de las exacerbaciones y la progresión de la enfermedad. La elevada mortalidad de los pacientes con EPOC se debe, sobre todo, a exacerbaciones que requieren hospitalización. Las exacerbaciones agudas también contribuyen a empeorar la función pulmonar, modifican la trayectoria de la enfermedad y deterioran la calidad de vida relacionada con la salud. De hecho, el concepto de control de la EPOC siempre será difícil de definir. Sin embargo, partiendo de la definición de la enfermedad y de los objetivos terapéuticos, probablemente, el control de la EPOC comprende 2 áreas fundamentales: el área funcional, centrada en el FEV<sub>1</sub>, y el área clínica, centrada en las exacerbaciones.

No obstante, el éxito terapéutico no se debe definir basándose únicamente en una medida del control como concepto biomédico, sino que debe ser un concepto multidimensional, basado en el estado de salud general del paciente en relación con la EPOC, que incorpore la perspectiva del paciente y tenga en cuenta la dimensión de «calidad de vida».

Como el control sintomático no es suficiente para controlar la enfermedad y evitar su progresión, en la toma de decisiones clínicas, el paciente solo podrá definir el éxito terapéutico en una medida relativamente pequeña, por consiguiente, el control es un concepto biomédico limitante. Así, al definir el éxito terapéutico, también es necesario tener en cuenta la idea de bienestar del paciente.

La EPOC es una enfermedad crónica e incurable, y es improbable que la mayoría de los pacientes permanezcan asintomáticos, pero está demostrado que, con el uso continuado de un broncodilatador, los pacientes mejoran. La mayor mejoría de los síntomas y de la función pulmonar que es posible alcanzar, junto con la ausencia de exacerbaciones, es lo que más se aproxima a la noción enfermedad controlada, pero en realidad forma parte del éxito terapéutico. La idea de éxito terapéutico es útil porque está relacionada con el