

5. Martin PJ, Lee SJ, Przepiorka D, Horowitz MM, Koreth J, Vogelsang GB, et al. National Institutes of Health Consensus Development Project on Criteria for Clinical Trials in Chronic Graft-versus-Host Disease: VI. The 2014 Clinical Trial Design Working Group Report. *Biol Blood Marrow Transplant*. 2015;21:1343-59.

Luis Gorospe Sarasúa^{a,*}, Deisy Barrios-Barreto^b,
Isabel García Gómez-Muriel^a y Anabelle China-Rodríguez^c

^a Servicio de Radiodiagnóstico, Hospital Universitario Ramón y Cajal, Madrid, España

^b Servicio de Neumología, Hospital Universitario Ramón y Cajal, Madrid, España

^c Servicio de Hematología, Hospital Universitario Ramón y Cajal, Madrid, España

* Autor para correspondencia.

Correo electrónico: luisgorospe@yahoo.com (L. Gorospe Sarasúa).

<http://dx.doi.org/10.1016/j.arbres.2016.09.004>

0300-2896/

© 2016 SEPAR. Publicado por Elsevier España, S.L.U. Todos los derechos reservados.

Diagnóstico mediante EBUS lineal de infección pulmonar por *Actinomyces graevenitzii*



Diagnosis of *Actinomyces graevenitzii* Lung Infection using Linear EBUS

Sr. Director:

Presentamos el caso de una mujer de 58 años con antecedentes de trombosis venosa profunda subclavio-yugular, en enero de 2014, con tromboembolismo pulmonar secundario e hipertensión pulmonar no estudiada por falta de consentimiento por parte de la paciente, insuficiencia tricuspídea moderada y asma bronquial intermitente. Natural de Marruecos, con último viaje en septiembre de 2013. Vive en ambiente urbano y convive con 2 perros, con adecuado seguimiento veterinario. Ausencia de otros datos epidemiológicos, de antecedentes familiares, de alergias medicamentosas conocidas y de hábitos tóxicos o exposiciones ocupacionales de interés. Acude al servicio de neumología, en febrero de 2015, derivada por su médico de cabecera, debido a un cuadro de 6-8 semanas de evolución, consistente en sensación distérmica con fiebre no termometrada, disnea de medianos esfuerzos, tos con escasa expectoración blanquecina y espesa, hiporexia y astenia. En el examen físico destacó una ligera taquipnea, boca séptica con pérdida de varias piezas dentales, sin aftas, tonos cardíacos rítmicos y sin soplos, y murmullo vesicular globalmente disminuido con crepitantes finos bibasales. Sin otros datos de interés. Las pruebas de laboratorio mostraron un aumento leve de la proteína C-reactiva y una discreta leucocitosis. Sin hallazgos patológicos en muestras de esputo seriadas (baciloscopias y cultivos). La radiografía de tórax mostró una cardiomegalia global y un infiltrado intersticio-alveolar basal derecho. Se realizó tomografía axial computarizada (TAC) de tórax, evidenciándose adenopatías hiliares bilaterales y mediastínicas de tamaño significativo, estas últimas a nivel paratraqueal bajo y subcarinal junto con un infiltrado de características alveolares a nivel del lóbulo inferior derecho. Dados los hallazgos de la TAC, se solicitó la realización de una tomografía por emisión de positrones (PET) y se confirmó el aumento de metabolismo a nivel paratraqueal derecho bajo (standardized uptake value [SUV] de 4,7, [fig. 1](#)), hilar bilateral (SUV de 2,2) y sobre zona de infiltrado alveolar basal derecho (SUV de 2,3), compatible con proceso infeccioso/inflamatorio. Se realizó broncoscopia flexible, sin evidenciarse alteraciones endobronquiales, con resultados microbiológicos y citológicos dentro de la normalidad. Posteriormente se llevó a cabo exploración mediante ecobroncoscopia (EBUS) lineal con adenopatía a nivel 4 R de 12 mm de eje corto, que se punciona con aguja citológica de 22 G en 3 ocasiones con citopatólogo «in situ», que objetivó la presencia de estructuras ramificadas en parte del material valorado. Se remitieron las muestras obtenidas para su análisis citológico y microbiológico, aislándose en todas las muestras remitidas a microbiología *Actinomyces*

graevenitzii (*A. graevenitzii*), resistente a ciprofloxacino. Tras tratamiento antibiótico dirigido con amoxicilina-clavulánico y clindamicina se constata mejoría del cuadro clínico.

La actinomicosis es una enfermedad granulomatosa crónica, lentamente progresiva, causada por bacterias filamentosas grampositivas anaerobias o microaerofílicas de la familia *Actinomycetaceae* (género *Actinomyces*). Concretamente, *A. graevenitzii* fue descrita por primera vez en 1997 por Ramos et al.¹. Al igual que otros actinomicetos, *A. graevenitzii* forma parte de la flora orofaríngea y fue aislada inicialmente en las superficies de los implantes dentales. Sin embargo, poco se sabe acerca de las características clínicas y patogenia de esta bacteria. La afectación pulmonar alcanza el 15% de los casos de actinomicosis y se piensa que es causada principalmente por la inhalación o aspiración de contenido gastrointestinal u orofaríngeo. La infección puede involucrar a parénquima pulmonar, vía aérea, pleura, mediastino y pared torácica, provocando complicaciones clínicas tales como la obstrucción bronquial, empiema pleural, fístulas, destrucción costal y síndrome de vena cava superior². Los factores de riesgo más importantes para el desarrollo de la actinomicosis pulmonar incluyen mala higiene orofaríngea (como en el caso de nuestra paciente), enfermedad dental preexistente y alcoholismo. Además, afecciones pulmonares como la enfermedad pulmonar obstructiva crónica, bronquiectasias, enfermedad micobacteriana crónica y aspergiloma, se consideran otros factores de riesgo por la formación de un ambiente anaerobio en el tejido pulmonar dañado que favorece el crecimiento de esta bacteria³. Los pacientes inmunodeprimidos o los ingresados en unidades de cuidados intensivos son igualmente vulnerables a la infección por patógenos oportunistas, cuyo diagnóstico puede ser facilitado con técnicas de ecoendoscopia. Dado sus características clínicas y radiológicas inespecíficas, se debe establecer el diagnóstico diferencial con otras entidades tales como el

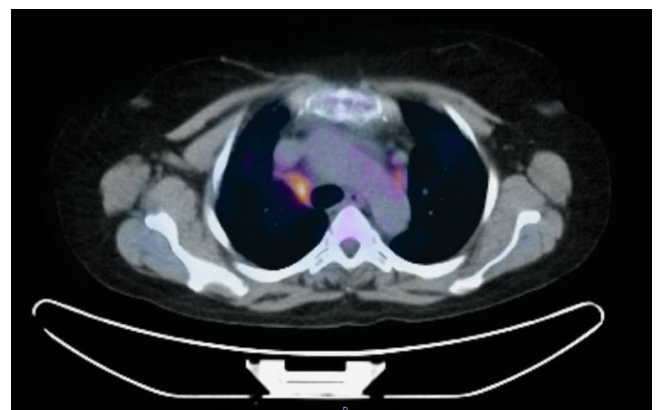


Figura 1. PET/TAC con foco hipermetabólico a nivel de adenopatía, en estación paratraqueal derecha baja (4R).

cáncer de pulmón, tuberculosis⁴, neumonía, enfermedades granulomatosas y abscesos pulmonares. Se han publicado pocos casos en los que se describan infecciones por *A. graevenitzii* y este es el primero conocido cuyo diagnóstico es establecido por punción de adenopatía guiada por ecobroncoscopia lineal⁵.

Bibliografía

1. Ramos CP, Falsen E, Alvarez N, Akervall E, Sjöden B, Collins MD. *Actinomyces graevenitzii* sp. nov. isolated from human clinical specimens. *Int J Syst Bacteriol.* 1997;47:46-53.
2. Mabeza GF, Macfarlane J. Pulmonary actinomycosis. *Eur Respir J.* 2003;21:545-51.
3. Fujita Y, Iikura M, Horio Y, Ohkusu K, Kobayashi N. Pulmonary *Actinomyces graevenitzii* infection presenting as organizing pneumonia diagnosed by PCR analysis. *J Med Microbiol.* 2012;61:1156-8.
4. Tietz A, Aldridge KE, Figueroa JE. Disseminated coinfection with *Actinomyces graevenitzii* and *Mycobacterium tuberculosis*: Case report and review of the literature. *J. Clin. Microbiol.* 2005;43:3017-22.
5. Katsenos S, Galinos I, Styliara P, Galanopoulou N, Psathakis K. Primary broncho-pulmonary actinomycosis masquerading as lung cancer: Apropos of two cases and literature review. *Case Rep Infect Dis.* 2015;2015:609637.

Alberto Caballero Vázquez^{a,*}, Juan Jose Cruz Rueda^b
y Julián Andrés Ceballos Gutierrez^c

^a Unidad de Gestión Clínica de Neumología, Complejo Hospitalario Universitario de Granada, Granada, España

^b Unidad de Gestión Clínica de Neumología, Hospital Torrecárdenas, Almería, España

^c Unidad de Neumología, Servicio de Medicina Interna, Hospital Comarcal de Santa Ana, Motril, Granada, España

* Autor para correspondencia.

Correo electrónico: albertocaballerovarez@yahoo.es

(A. Caballero Vázquez).

<http://dx.doi.org/10.1016/j.arbres.2016.10.014>

0300-2896/

© 2016 SEPAR. Publicado por Elsevier España, S.L.U. Todos los derechos reservados.

Infección por *Strongyloides stercoralis* con patrón miliar difuso



Strongyloides Stercoralis Infection With a Diffuse Miliary Pattern

Sr. Director:

Hemos leído con gran interés la excelente carta al director redactada por Esteban Ronda et al.¹ en la que se comunicaba el

caso de un varón de 84 años que acudió con afectación grave debida a una infección por *Strongyloides stercoralis* (*S. stercoralis*). La tomografía computarizada (TAC) torácica mostraba una consolidación en el lóbulo superior izquierdo, con áreas cavitadas de paredes irregulares. El análisis citológico del aspirado bronquial mostró la presencia de larvas de *S. stercoralis*.

Deseamos informar de otro caso de hiperinfección por *S. Stercoralis* con un patrón muy infrecuente de diseminación micronodular. Un varón de 73 años ingresó en nuestro hospital por presentar tos

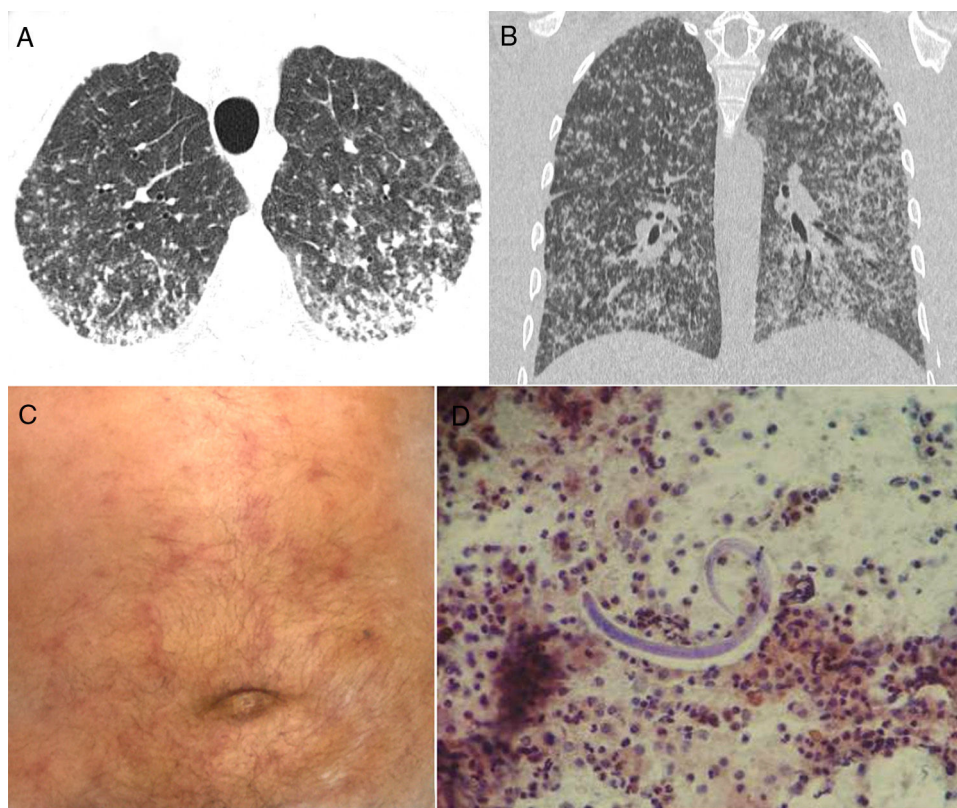


Figura 1. Las imágenes reformateadas de las secciones axial (A) y frontal (B) de la TAC muestran numerosos nódulos bilaterales pequeños con cierta confluencia en las regiones posterior e inferior de los pulmones. C) La exploración física del paciente mostró una erupción purpúrica serpiginosa en el abdomen. D) El lavado broncoalveolar reveló la presencia de larvas filiformes de *Strongyloides stercoralis*.