

¿Es la hiperplasia histiocítica nodular una causa del derrame pleural asociado con el dasatinib?



Nodular histiocytic hyperplasia: Is this a cause of dasatinib-pleural effusion?

Sr. Director:

El dasatinib (Sprycel®; Bristol-Myers Squibb, New York, EE. UU.) es un inhibidor de amplio espectro y de segunda generación de la tirosina cinasa, y un medicamento potente y eficaz para el tratamiento de la leucemia mieloide crónica (LMC)¹. Sin embargo, el uso de este fármaco es complicado, debido a una de sus reacciones adversas específicas, el derrame pleural².

La incidencia de derrame pleural asociado con el dasatinib difiere dependiendo de la fase de la enfermedad, la presencia de comorbilidades y la dosis o el intervalo de dosis². Cortes et al. comunicaron que la incidencia total de derrame pleural en pacientes con LMC que recibieron 100 mg de dasatinib una vez al día fue de un 29%¹. El derrame pleural, también puede derivar en la necesidad de suplementación de oxígeno o, como resultado de una inestabilidad hemodinámica o respiratoria, inducir situaciones potencialmente mortales en aproximadamente un 5% de los pacientes tratados con dasatinib^{1,2}. Se han propuesto diversos mecanismos responsables del desarrollo del derrame pleural asociado con el dasatinib, que comprenden la inhibición inespecífica del receptor β del factor de crecimiento plaquetario o de otras moléculas implicadas en vías inmunológicas, pero el mecanismo exacto no se ha aclarado³.

Describimos un caso de derrame pleural asociado con el dasatinib, con características histológicas de hiperplasia histiocítica nodular (HHN) pleural.

Se trata de un varón de 73 años y exfumador, a quien se había diagnosticado de LMC a los 70 años de edad. Inicialmente, el paciente había recibido tratamiento con 100 mg de dasatinib una vez al día, pero esta dosis se redujo hasta 70 mg por observarse

trombocitopenia. Los antecedentes médicos del paciente incluían epilepsia y fibrosis retroperitoneal, para la que había recibido corticoides orales desde los 68 hasta los 70 años. Unos 2 meses más tarde, el paciente había referido disnea de esfuerzo. El porcentaje de linfocitos en sangre periférica fue de un 59,1% (4.200 μ l) y la prueba de anticuerpos antinucleares negativa. El recuento de transcritos del gen de fusión *BCR/ABL1* en sangre periférica fue inferior a un 0,1%, lo que es indicativo de que la respuesta molecular de la LMC continuaba siendo mayor. La radiografía de tórax mostró la presencia de un derrame pleural derecho (fig. 1A) y la tomografía axial computarizada torácica no reveló signos de engrosamiento pleural, ni de afectación del parénquima pulmonar. En el análisis del derrame pleural se observó la presencia de exudado de predominio linfocitario (64%), 30,2 U/l de adenosina desaminasa, 1,37 ng/ml de antígeno carcinoembrionario y menos de 100.000 mg/ml de ácido hialurónico. En la citología y el cultivo del líquido pleural no se detectaron enfermedades malignas, ni microorganismos infectantes. En la gammagrafía con citrato de galio⁶⁷ no se observó captación del isótopo.

Se practicó una biopsia pleural mediante toracoscopia, guiada por vídeo, para determinar la naturaleza de la enfermedad pleural. En los cortes de las muestras de la biopsia teñidos con hematoxilina-eosina se constató la presencia de agregados de una población homogénea de células con citoplasma eosinofílico (fig. 1D). En los análisis inmunohistoquímicos se observó que la mayoría de las células expresaban el antígeno CD68, (fig. 1E), pero no expresaban los antígenos AE1/AE3, citoqueratina 7, citoqueratina 20, calretinina o CD34. Las células inmunorreactivas al CD68 también mostraron positividad a la vimentina y negatividad a las proteínas S-100 (fig. 1F) y desmina. Estos resultados histológicos e inmunohistológicos condujeron al diagnóstico de HHN.

Tres semanas después de practicar la biopsia pleural, el paciente había acumulado más líquido pleural (fig. 1B). El tratamiento con dasatinib se suspendió durante 2 semanas y se observó mejoría

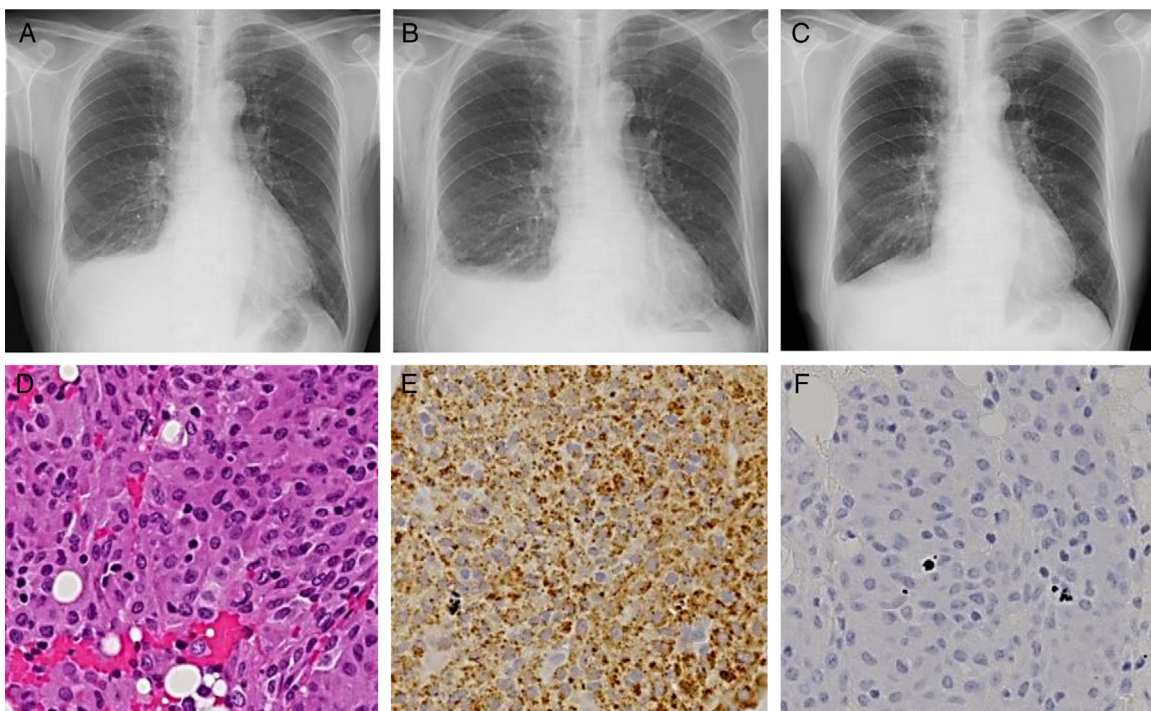


Figura 1. Imágenes de radiografía torácica durante la primera visita a nuestro servicio (A), 3 semanas después de la biopsia pleural (B) y 2 semanas después de la suspensión del dasatinib (C). Imagen microscópica con tinción de hematoxilina-eosina (D; 200 aumentos) e imágenes microscópicas inmunohistoquímicas que muestran anticuerpos anti-CD68 (E; 200 aumentos) y S-100 (F; 200 aumentos).

del derrame pleural derecho (fig. 1C). Tras reanudar la administración del dasatinib, no se detectó aumento de líquido pleural.

Hasta donde alcanza nuestro conocimiento, esta es la primera comunicación de un caso de derrame pleural asociado con dasatinib en el que se diagnosticó HHN pleural por métodos histológicos e inmunohistológicos.

Identificamos que la causa del derrame pleural era el dasatinib porque observamos que su volumen dependía del tratamiento con dicho agente. Además, el análisis del líquido pleural concordó con resultados comunicados en informes previos. Se ha descrito, que comorbilidades como enfermedades cardíacas, insuficiencia renal, hipertensión, enfermedad pulmonar obstructiva crónica y linfocitosis (> 3.600 μ l) son factores de riesgo de derrame pleural asociado con dasatinib^{4,5} y, de hecho, en nuestro caso detectamos linfocitosis.

La patogenia del derrame pleural asociado con el dasatinib se desconoce y solo 2 estudios han investigado su origen a partir de biopsias pleurales^{6,7}. Bergeron et al. detectaron infiltrados linfocitarios o mieloides en la pleura⁶, mientras que Ustun et al. observaron pleuritis fibrinosa organizada⁷. El presente caso es el primero en el que se halló HHN pleural.

La HHN es un proceso proliferativo benigno con predominio de histiocitos inmunorreactivos frente al CD68^{8,9}. Podría tratarse de un proceso reactivo causado por diversas situaciones, tales como irritación mecánica, inflamación o un tumor¹⁰. En el caso que nos ocupa, el paciente no refería antecedentes de cirugía, y la LMC se encontraba en fase de respuesta molecular mayor. Tampoco se detectó carcinoma primario ni metastásico en el derrame pleural, ni en las biopsias. Por consiguiente, consideramos que la HHN de este paciente fue una posible causa del derrame pleural asociado con el dasatinib, pero podría ser secundaria al derrame. Es fundamental examinar la causa del derrame pleural asociado con el dasatinib mediante futuros estudios que implementen el uso de la biopsia pleural.

El tratamiento del derrame pleural asociado con el dasatinib comprende toracocentesis terapéutica, suspensión temporal del dasatinib (como se describe en este informe) y una tanda de prednisona de corta duración². Desafortunadamente, en un pequeño porcentaje de pacientes tratados con dasatinib, el derrame pleural puede ser incontrolable^{1,2}. Son necesarios más estudios de investigación para poder identificar el mecanismo del desarrollo de los derrames pleurales y permitir ofrecer un tratamiento óptimo a los pacientes que reciben dasatinib.

Agradecimientos

Agradecemos los comentarios del Dr. Eiji Yamada con relación a los hallazgos histopatológicos.

Bibliografía

- Cortes JE, Saglio G, Kantarjian HM, Baccarani M, Mayer J, Boqué C, et al. Final 5-year study results of DASISION: The dasatinib versus imatinib study in treatment-naïve chronic myeloid leukemia patients trial. *J Clin Oncol*. 2016;34:2333-40.
- Brixey AG, Light RW. Pleural effusions due to dasatinib. *Curr Opin Pulm Med*. 2010;16:351-6.
- de Lavallade H, Punnialingam S, Milojkovic D, Bua M, Khorashad JS, Gabriel IH, et al. Pleural effusions in patients with chronic myeloid leukaemia treated with dasatinib may have an immune-mediated pathogenesis. *Br J Haematol*. 2008;141:745-7.
- Paydas S. Dasatinib, large granular lymphocytosis, and pleural effusion: Useful or adverse effect. *Crit Rev Oncol Hematol*. 2014;89:242-7.
- Eskazan AE, Eyice D, Kurt EA, Elverdi T, Yalniz FF, Salihoglu A, et al. Chronic myeloid leukemia patients who develop grade I/II pleural effusion under second-line dasatinib have better responses and outcomes than patients without pleural effusion. *Leuk Res*. 2014;38:781-7.
- Bergeron A, Réa D, Levy V, Picard C, Meignin V, Tamburini J, et al. Lung abnormalities after dasatinib treatment for chronic myeloid leukemia: A case series. *Am J Respir Crit Care Med*. 2007;176:814-8.
- Ustun C, Randall N, Podgaetz E, Amin K, Dincer HE. Severe dyspnoea in a patient with chronic myelogenous leukaemia on a tyrosine kinase inhibitor. *Thorax*. 2015;70:701-4.
- Ordóñez NG, Ro JY, Ayala AG. Lesions described as nodular mesothelial hyperplasia are primarily composed of histiocytes. *Am J Surg Pathol*. 1998;22:285-92.
- Chikkamuniyappa S, Herrick J, Jagirdar JS. Nodular histiocytic/mesothelial hyperplasia: A potential pitfall. *Ann Diagn Pathol*. 2004;8:115-20.
- Chan JK, Loo KT, Yau BK, Lam SY. Nodular histiocytic/mesothelial hyperplasia: A lesion potentially mistaken for a neoplasm in transbronchial biopsy. *Am J Surg Pathol*. 1997;21:658-63.

Satoshi Hamada^{a,*}, Eiichi Hayashi^b y Mitsuhiro Tsukino^a

^a Department of Respiratory Medicine, Hikone Municipal Hospital, Hikone, Japón

^b Department of Thoracic Surgery, Hikone Municipal Hospital, Hikone, Japón

* Autor para correspondencia.

Correo electrónico: sh1124@kuhp.kyoto-u.ac.jp (S. Hamada).

<http://dx.doi.org/10.1016/j.arbres.2016.09.011>

0300-2896/

© 2016 SEPAR. Publicado por Elsevier España, S.L.U. Todos los derechos reservados.

Enfermedad pulmonar intersticial secundaria a oxaliplatino. Una complicación infrecuente pero posible



Interstitial lung disease caused by oxaliplatin. An uncommon but not unknown complication

Sr. Director:

Se trata del caso de un varón de 62 años hipertenso, diabético y dislipémico, exfumador severo y con enolismo crónico en seguimiento por neurología por posible Wernicke-Korsakov. Fue diagnosticado en diciembre del año 2015 de un adenocarcinoma colorrectal de alto grado localmente avanzado, que tras ser intervenido quirúrgicamente (mediante hemicolecotomía, apendicectomía, esplenectomía y omentectomía) inició en enero del 2016 quimioterapia adyuvante con esquema FOLFOX, recibiendo 8 ciclos hasta abril del 2016 con enfermedad estable en la tomografía

computarizada (TC) de reevaluación. Acudió a urgencias 3 semanas después del último ciclo de quimioterapia por disnea, que en la última semana había empeorado progresivamente hasta hacerse de reposo, con tos improductiva y 2 picos vespertinos de fiebre de 38 °C, sin mejoría tras 5 días de tratamiento antibiótico ambulatorio. A su llegada, la saturación basal era del 85%. La radiografía de tórax confirmó la existencia de infiltrados compatibles con bronconeumonía bilateral, concordante con los hallazgos clínicos y analíticos: proteína C reactiva (PCR) de 27 (0,1-0,5) y 20.000 leucocitos con desviación izquierda.

Al ser un paciente inmunocomprometido (esplenectomía, quimioterapia, alcoholismo) se decidió iniciar antibioterapia empírica de amplio espectro con meropenem. Las antigenurias fueron negativas y se logró recoger una sola muestra de esputo con cultivo estéril. A los 10 días de tratamiento el paciente permanecía afebril, pero persistía auscultación patológica y disnea de reposo, a pesar de oxigenoterapia. En la radiografía de tórax de control se comprobó la aparición de un nuevo infiltrado neumónico, y dando