

del derrame pleural derecho (fig. 1C). Tras reanudar la administración del dasatinib, no se detectó aumento de líquido pleural.

Hasta donde alcanza nuestro conocimiento, esta es la primera comunicación de un caso de derrame pleural asociado con dasatinib en el que se diagnosticó HHN pleural por métodos histológicos e inmunohistológicos.

Identificamos que la causa del derrame pleural era el dasatinib porque observamos que su volumen dependía del tratamiento con dicho agente. Además, el análisis del líquido pleural concordó con resultados comunicados en informes previos. Se ha descrito, que comorbilidades como enfermedades cardíacas, insuficiencia renal, hipertensión, enfermedad pulmonar obstructiva crónica y linfocitosis (> 3.600 μ l) son factores de riesgo de derrame pleural asociado con dasatinib^{4,5} y, de hecho, en nuestro caso detectamos linfocitosis.

La patogenia del derrame pleural asociado con el dasatinib se desconoce y solo 2 estudios han investigado su origen a partir de biopsias pleurales^{6,7}. Bergeron et al. detectaron infiltrados linfocitarios o mieloides en la pleura⁶, mientras que Ustun et al. observaron pleuritis fibrinosa organizada⁷. El presente caso es el primero en el que se halló HHN pleural.

La HHN es un proceso proliferativo benigno con predominio de histiocitos inmunorreactivos frente al CD68^{8,9}. Podría tratarse de un proceso reactivo causado por diversas situaciones, tales como irritación mecánica, inflamación o un tumor¹⁰. En el caso que nos ocupa, el paciente no refería antecedentes de cirugía, y la LMC se encontraba en fase de respuesta molecular mayor. Tampoco se detectó carcinoma primario ni metastásico en el derrame pleural, ni en las biopsias. Por consiguiente, consideramos que la HHN de este paciente fue una posible causa del derrame pleural asociado con el dasatinib, pero podría ser secundaria al derrame. Es fundamental examinar la causa del derrame pleural asociado con el dasatinib mediante futuros estudios que implementen el uso de la biopsia pleural.

El tratamiento del derrame pleural asociado con el dasatinib comprende toracocentesis terapéutica, suspensión temporal del dasatinib (como se describe en este informe) y una tanda de prednisona de corta duración². Desafortunadamente, en un pequeño porcentaje de pacientes tratados con dasatinib, el derrame pleural puede ser incontrolable^{1,2}. Son necesarios más estudios de investigación para poder identificar el mecanismo del desarrollo de los derrames pleurales y permitir ofrecer un tratamiento óptimo a los pacientes que reciben dasatinib.

Agradecimientos

Agradecemos los comentarios del Dr. Eiji Yamada con relación a los hallazgos histopatológicos.

Bibliografía

- Cortes JE, Saglio G, Kantarjian HM, Baccarani M, Mayer J, Boqué C, et al. Final 5-year study results of DASISION: The dasatinib versus imatinib study in treatment-naïve chronic myeloid leukemia patients trial. *J Clin Oncol*. 2016;34:2333-40.
- Brixey AG, Light RW. Pleural effusions due to dasatinib. *Curr Opin Pulm Med*. 2010;16:351-6.
- de Lavallade H, Punnialingam S, Milojkovic D, Bua M, Khorashad JS, Gabriel IH, et al. Pleural effusions in patients with chronic myeloid leukaemia treated with dasatinib may have an immune-mediated pathogenesis. *Br J Haematol*. 2008;141:745-7.
- Paydas S. Dasatinib, large granular lymphocytosis, and pleural effusion: Useful or adverse effect. *Crit Rev Oncol Hematol*. 2014;89:242-7.
- Eskazan AE, Eyice D, Kurt EA, Elverdi T, Yalniz FF, Salihoglu A, et al. Chronic myeloid leukemia patients who develop grade I/II pleural effusion under second-line dasatinib have better responses and outcomes than patients without pleural effusion. *Leuk Res*. 2014;38:781-7.
- Bergeron A, Réa D, Levy V, Picard C, Meignin V, Tamburini J, et al. Lung abnormalities after dasatinib treatment for chronic myeloid leukemia: A case series. *Am J Respir Crit Care Med*. 2007;176:814-8.
- Ustun C, Randall N, Podgaetz E, Amin K, Dincer HE. Severe dyspnoea in a patient with chronic myelogenous leukaemia on a tyrosine kinase inhibitor. *Thorax*. 2015;70:701-4.
- Ordóñez NG, Ro JY, Ayala AG. Lesions described as nodular mesothelial hyperplasia are primarily composed of histiocytes. *Am J Surg Pathol*. 1998;22:285-92.
- Chikkamuniyappa S, Herrick J, Jagirdar JS. Nodular histiocytic/mesothelial hyperplasia: A potential pitfall. *Ann Diagn Pathol*. 2004;8:115-20.
- Chan JK, Loo KT, Yau BK, Lam SY. Nodular histiocytic/mesothelial hyperplasia: A lesion potentially mistaken for a neoplasm in transbronchial biopsy. *Am J Surg Pathol*. 1997;21:658-63.

Satoshi Hamada^{a,*}, Eiichi Hayashi^b y Mitsuhiro Tsukino^a

^a Department of Respiratory Medicine, Hikone Municipal Hospital, Hikone, Japón

^b Department of Thoracic Surgery, Hikone Municipal Hospital, Hikone, Japón

* Autor para correspondencia.

Correo electrónico: sh1124@kuhp.kyoto-u.ac.jp (S. Hamada).

<http://dx.doi.org/10.1016/j.arbres.2016.09.011>

0300-2896/

© 2016 SEPAR. Publicado por Elsevier España, S.L.U. Todos los derechos reservados.

Enfermedad pulmonar intersticial secundaria a oxaliplatino. Una complicación infrecuente pero posible



Interstitial lung disease caused by oxaliplatin. An uncommon but not unknown complication

Sr. Director:

Se trata del caso de un varón de 62 años hipertenso, diabético y dislipémico, exfumador severo y con enolismo crónico en seguimiento por neurología por posible Wernicke-Korsakov. Fue diagnosticado en diciembre del año 2015 de un adenocarcinoma colorrectal de alto grado localmente avanzado, que tras ser intervenido quirúrgicamente (mediante hemicolecotomía, apendicectomía, esplenectomía y omentectomía) inició en enero del 2016 quimioterapia adyuvante con esquema FOLFOX, recibiendo 8 ciclos hasta abril del 2016 con enfermedad estable en la tomografía

computarizada (TC) de reevaluación. Acudió a urgencias 3 semanas después del último ciclo de quimioterapia por disnea, que en la última semana había empeorado progresivamente hasta hacerse de reposo, con tos improductiva y 2 picos vespertinos de fiebre de 38 °C, sin mejoría tras 5 días de tratamiento antibiótico ambulatorio. A su llegada, la saturación basal era del 85%. La radiografía de tórax confirmó la existencia de infiltrados compatibles con bronconeumonía bilateral, concordante con los hallazgos clínicos y analíticos: proteína C reactiva (PCR) de 27 (0,1-0,5) y 20.000 leucocitos con desviación izquierda.

Al ser un paciente inmunocomprometido (esplenectomía, quimioterapia, alcoholismo) se decidió iniciar antibioterapia empírica de amplio espectro con meropenem. Las antigenurias fueron negativas y se logró recoger una sola muestra de esputo con cultivo estéril. A los 10 días de tratamiento el paciente permanecía afebril, pero persistía auscultación patológica y disnea de reposo, a pesar de oxigenoterapia. En la radiografía de tórax de control se comprobó la aparición de un nuevo infiltrado neumónico, y dando

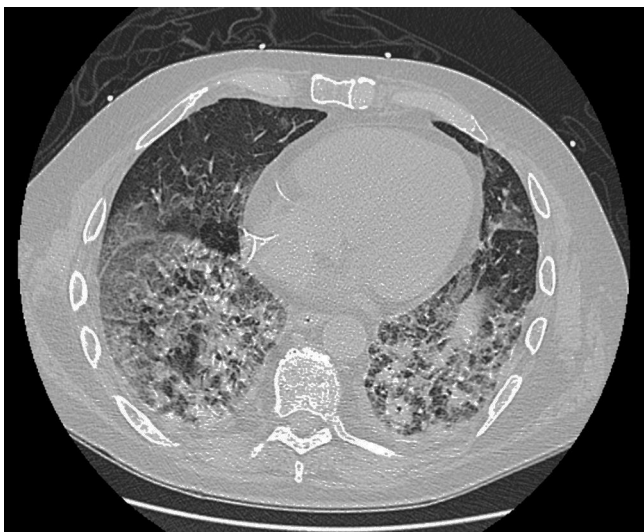


Figura 1. TC durante el ingreso, donde se observa importante afectación parenquimatosa, en comparación con TC previa, un mes antes, coincidiendo con el último ciclo de quimioterapia, que resultó normal.

por hecho que la antibioterapia recibida no había sido eficaz con imposibilidad de obtener nueva muestra de esputo por improductividad de la tos, se realizó una fibrobroncoscopia en la que tampoco se obtuvieron aislamientos microbiológicos en las muestras recogidas. Tras esta última prueba presentó un nuevo pico febril y deterioro aún mayor de la disnea con muy mal estado general, por lo que se realizó una tercera radiografía de tórax que mostraba nuevo empeoramiento con respecto a la previa 24 h antes. Se reforzó el tratamiento con vancomicina y cotrimoxazol, con retirada del catéter reservorio por si pudiera suponer un foco infeccioso añadido, y se trasladó finalmente a la UCI por desaturación en torno al 75% a pesar de alto flujo de oxígeno. Los hemocultivos extraídos del catéter y vía periférica fueron ambos negativos, así como el cultivo de la punta de catéter. Se completó estudio de la disnea con un ecocardiograma, también normal. Todas las serologías incluyendo HIV, virus hepatotropos, VEB, CMV, *Mycoplasma pneumoniae* y *Chlamydia pneumoniae*, fueron negativas. La PCR para CMV, Ag de influenza A/B y galactomanano también lo fueron. Tampoco se obtuvo ningún resultado positivo en el estudio de autoinmunidad.

En las analíticas de control se observó un estancamiento del valor de PCR en niveles bajos, pero con leucocitosis llamativa a pesar de que se añadió también medicación antiviral y antifúngica. Por último, una TC de tórax de alta resolución (Fig. 1) mostró hallazgos de *distrés* respiratorio agudo en fase proliferativa-fibrótica, bronquiectasias y bronquiolectasias por tracción y signos de pérdida de volumen en relación con una fibrosis muy rápida y extensa afectación parenquimatosa con áreas compatibles con neumonitis por fármacos. La refractariedad a los tratamientos recibidos, incluyendo en una fase final corticoterapia a dosis altas, supuso la necesidad de intubación orotraqueal con muy mala evolución, aun así, de su situación respiratoria, que desembocó en el fallecimiento del paciente a las cinco semanas del ingreso.

Señalar que el oxaliplatino se ha convertido en un fármaco habitual en diferentes regímenes de quimioterapia para el cáncer colorrectal, y en concreto la combinación leucovorina-fluorouracilo-oxaliplatino (FOLFOX) ha mostrado clara eficacia en adyuvancia¹. Algunos antineoplásicos se han relacionado estrechamente con enfermedad pulmonar como puede ser la bleomicina, con alta tasa de mortalidad (*The Drug-Induced Respiratory Disease Website: pneumotox*), pero los estudios realizados inicialmente para evaluar la toxicidad del oxaliplatino no demostraron en primera

instancia la afectación pulmonar como efecto secundario, solamente un riesgo leve de broncoespasmo por hipersensibilidad. Los principales efectos secundarios son la neuropatía sensorial periférica, la afectación renal, la hematológica y la gastrointestinal². En la actualidad son varios los casos comunicados en los que se implica el oxaliplatino en el daño pulmonar, pero por estar normalmente en regímenes de combinación resulta muy difícil establecer la contribución individual de cada fármaco. En adyuvancia ya se publicó al menos un caso en 2005 con oxaliplatino en monoterapia, habiendo recibido solamente un ciclo previo de 5FU³, y recientemente se dispone de nuevas publicaciones empleando el esquema FOLFOX⁴. Según la revisión sistemática realizada en un estudio japonés en 734 pacientes con CCR sometidos a FOLFOX o FOLFIRI, 11 de ellos presentaron enfermedad pulmonar intersticial (1,5 frente al 0,4% descrito por la FDA para complicaciones de este tipo por oxaliplatino)⁵, siendo la media de aparición a los 20 días del último ciclo, con una media de 10 ciclos de FOLFOX y dosis de oxaliplatino de 85 mg/m².

Esta toxicidad parece ser que es debida a la depleción de glutatión (molécula antioxidante), hipótesis que surge como extrapolación de un estudio que evidenciaba el daño hepático por afectación perivascular y endotelial con oxaliplatino⁶.

La clínica más habitual es tos y disnea, siendo la fiebre infrecuente. Los hallazgos radiológicos suelen ser infiltrados intersticiales y áreas en vidrio deslustrado. Añadir que, a pesar de que se dispone en pocos casos de la histología, los hallazgos más comunes son el daño alveolar difuso y la neumonía organizada⁷. El tratamiento recomendado consiste en el soporte y la administración de corticoides sistémicos en altas dosis, a pesar de lo cual la mortalidad es elevada⁸.

Concluimos señalando que no existe una evidencia clara sobre la toxicidad pulmonar inducida por oxaliplatino más allá de los casos comunicados, que apoyan que no solo es una afectación posible, sino que la gravedad de la misma puede llevar a un desenlace fatal como hemos podido comprobar, en lo que influye además un diagnóstico tardío mientras se descartan el resto de opciones hasta llegar al diagnóstico de exclusión. La preexistencia de fibrosis o cualquier otra enfermedad de base predispone a una afectación de mayor gravedad⁹, razón por la cual su indicación en estos pacientes debería realizarse con mucha cautela, y bajo un seguimiento clínico y de imagen estrecho.

Bibliografía

- Andre T, Boni C, Mounedji-Boudiaf L, Navarro M, Tabernero J, Hickish T, et al. Multicenter International Study of Oxaliplatin/5-Fluorouracil/Leucovorin in the Adjuvant Treatment of Colon Cancer (MOSAIC) Investigators. Oxaliplatin, fluorouracil, and leucovorin as adjuvant treatment for colon cancer. *N Engl J Med*. 2004;350:2343-51.
- Ramanathan RK, Clark JW, Kemeny NE, Lenz HJ, Gococo KO, Haller DG, et al. Safety and toxicity analysis of oxaliplatin combined with fluorouracil or as a single agent in patients with previously treated advanced colorectal cancer. *J Clin Oncol*. 2003;21:2904-11.
- Yagüe XH, Soy E, Merino BQ, Puig J, Fabregat MB, Colomer R. Interstitial pneumonitis after oxaliplatin treatment in colorectal cancer. *Clin Transl Oncol*. 2005;7:515-7.
- Vargas A, Montironi C, Buxó E. Neumonía organizada con desenlace fatal tras quimioterapia adyuvante con FOLFOX. *Arch Bronconeumol*. 2015;51:610.
- Shimura T, Fuse N, Yoshino T, Minashi K, Tahara M, Doi T, et al. Clinical features of interstitial lung disease induced by standard chemotherapy (FOLFOX or FOLFIRI) for colorectal cancer. *Ann Oncol*. 2010;21:2005-10.
- Rubbia-Brandt L, Audard V, Sartoretti P, Roth AD, Brezault C, Le Charpentier M, et al. Severe hepatic sinusoidal obstruction associated with oxaliplatin-based chemotherapy in patients with metastatic colorectal cancer. *Ann Oncol*. 2004;15:460-6.
- Schwaiblmair M, Behr W, Haeckel T, Märkl B, Foerg W, Berghaus T. Drug induced interstitial lung disease. *Open Respir Med J*. 2012;6:63-74.
- Garrido M, O'Brien A, González S, Clavero JM, Orellana E. Cryptogenic organizing pneumonitis during oxaliplatin chemotherapy for colorectal cancer: Case report. *Chest*. 2007;132:1997-9.

9. Wilcox BE, Ryu JH, Kalra S. Exacerbation of preexisting interstitial lung disease after oxaliplatin therapy: A report of three cases. *Respir Med.* 2008;102:273-9.

Cristina Sánchez Cendra*, Ignacio Juez Martel
y David Gutierrez Abad

Servicio de Oncología Médica, Hospital Universitario de Fuenlabrada,
Fuenlabrada, Madrid, España

* Autor para correspondencia.

Correo electrónico: csanchez@salud.madrid.org (C. Sánchez Cendra).

<http://dx.doi.org/10.1016/j.arbres.2016.08.010>

0300-2896/

© 2016 SEPAR. Publicado por Elsevier España, S.L.U. Todos los derechos reservados.

Afectación adenopática mediastínica por sarcoma de Ewing



Involvement of Mediastinal Lymph Nodes by Ewing's Sarcoma

Sr. Director:

Presentamos el caso de un varón de 20 años de edad, con antecedentes de sarcoma de Ewing humeral izquierdo, diagnosticado a los 15 años, y en seguimiento por oncología médica desde entonces. Tras el diagnóstico recibió quimioterapia neoadyuvante según esquema VAC/ifosfamida-VP-16 \times 5 ciclos, con posterior realización de cirugía radical con resultado anatomopatológico de respuesta patológica completa. El paciente completa de forma adyuvante 12 ciclos con el mismo esquema y pasa a revisiones periódicas. Tras 2 años de periodo libre de enfermedad se diagnostica de probable recidiva pleuro-pulmonar por PET-TAC, describiéndose focos hipermetabólicos en cisura mayor de pulmón derecho y a nivel adenopático subcarinal e hilar derecho, si bien estas últimas se describían como de probable naturaleza inflamatoria inespecífica, y recomendándose control estrecho por prueba de imagen. Sin alergias medicamentosas conocidas. Sin hábitos tóxicos ni exposiciones ocupacionales. Estudiante; sin antecedentes familiares de interés. Acude a consulta externa de servicio de neumología derivado desde al servicio de oncología médica por presencia de adenopatías mediastínicas sospechosas de recidiva

tumoral en PET-TAC. Clínicamente presenta cierta astenia, sin otra sintomatología acompañante. Examen físico dentro de la normalidad. Las pruebas de laboratorio revelaron una bioquímica, hemograma y coagulación estrictamente normales. Se realizó tomografía axial computarizada de tórax, abdomen y pelvis, por parte de oncología médica, evidenciándose conglomerado adenopático en el espacio subcarinal, y adenopatías hiliares bilaterales, sin otros hallazgos a nivel de tórax, abdomen ni pelvis. A la vista de los anteriores hallazgos, se solicitó PET-TAC que destacó la presencia de focos hipermetabólicos sobre pulmón derecho y adenopatías subcarinales e hilio pulmonar derecho, con aumento de intensidad metabólica respecto a PET-TAC previo de revisión (fig. 1). Se realizó ecobroncoscopia bajo sedación profunda controlada por anestesiista, objetivándose a nivel subcarinal adenopatía de 12 mm, con forma redondeada, bordes bien delimitados, ecoestructura homogénea y ausencia de estructura hilar central ni signos de necrosis, que se puncionó con citopatólogo *in situ* en sala de exploración en 3 ocasiones, con obtención de material adecuado para realización de estudios posteriores, llegando al diagnóstico anatomopatológico de metástasis de sarcoma de Ewing. Tras el diagnóstico, el paciente recibió 4 ciclos de quimioterapia según esquema ciclofosfamida-topotecán, con buena tolerancia y respuesta metabólica completa, y posteriormente se realizó trasplante autólogo de sangre periférica (TASPE), con persistencia de respuesta metabólica completa en revisiones posteriores.

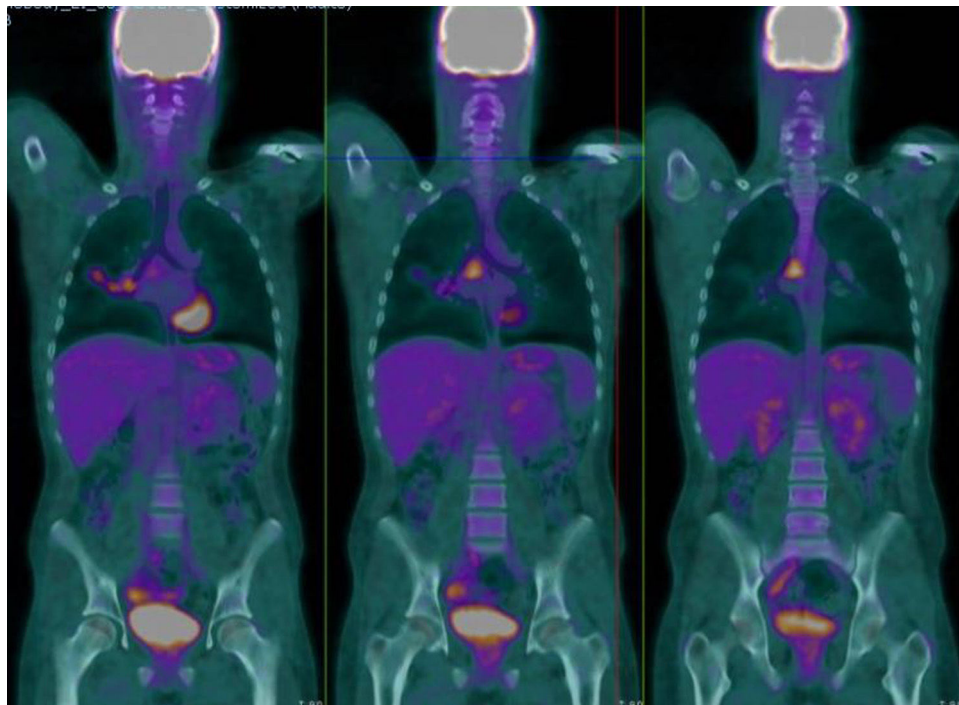


Figura 1. Focos hipermetabólicos sobre adenopatías subcarinales e hilio pulmonar derecho.