

A través de este caso, describimos el procedimiento y material para la realización del lavado pulmonar total en un niño pequeño, con aportaciones prácticas para su manejo, incluyendo el empleo de 2 tubos endotraqueales de forma simultánea, uno de ellos modificado para incrementar su longitud y permitir la intubación selectiva. Se optó por este sistema ya que el lavado parcial mediante instilación de cantidades más pequeñas de suero a través del broncoscopio en los diferentes segmentos pulmonares es más laborioso, aunque puede ser una opción ante pacientes con insuficiencia respiratoria grave que no tolerarían el lavado pulmonar total³.

Se considera que el desencadenante en nuestra paciente puede ser una disfunción transitoria de los macrófagos alveolares (encargados del catabolismo del surfactante junto con los neumocitos tipo II) por la inmunosupresión, ocasionando la ocupación del espacio alveolar⁴. Otro factor asociado a esta enfermedad en la literatura es el infeccioso, por lo que los microorganismos hallados tanto en sangre como en el lavado broncoalveolar podrían haber jugado un papel relevante en la evolución respiratoria de esta niña⁵.

Agradecimientos

Los autores expresan su gratitud al equipo médico de la unidad de hematología pediátrica, especialmente a la Dra. Laura Alonso, además del resto de compañeros de la unidad de neumología pediátrica, sobre todo al Dr. Antonio Moreno y a la Dra. Alba Torrent, por su ayuda en la preparación de este artículo. Además, queremos agradecer a todo el personal de quirófano que colaboró en la organización y realización exitosa del procedimiento detallado en el mismo.

Bibliografía

1. Wood RE. Whole-lung lavage. En: Priftis KN, Anthracopoulos MB, Eber E, Koumbourlis AC, Wood RE, editors. Paediatric Bronchoscopy. 38. Basel: Karger; 2010. p. 75-82.
2. Wilson C, Wilmshurst S, Black A. Anesthetic techniques to facilitate lung lavage for pulmonary alveolar proteinosis in children-new airway techniques and a review of the literature. Paediatr Anaesth. 2015;25:546-53.
3. Santiago-Burruchaga M, Zalacaín-Jorge R, Álvarez-Martínez J, Arguinzon-Marzana JM, Pocheville-Guruzeta I, Vázquez-Ronco MA, et al. Hereditary pulmonary alveolar proteinosis. Could it be triggered by *Mycoplasma pneumoniae* pneumonia? Respir Med. 2013;107:134-8.
4. Ansari M, Rougemont AL, le Deist F, Ozsahin H, Duval M, Champagne MA, et al. Secondary pulmonary alveolar proteinosis after unrelated cord blood hematopoietic cell transplantation. Pediatr Transplant. 2012;16:146-9.
5. Papiris SA, Tsirigotis P, Kolilekas L, Papadaki G, Papaioannou AI, Triantafyllidou C, et al. Pulmonary alveolar proteinosis: Time to shift. Expert Rev Respir Med. 2015;9:337-49.

Ignacio Iglesias-Serrano^{a,*}, Núria Montferrer-Estruch^b
y Rosario Nuño-Sanz^b

^a Unidad de Neumología Pediátrica y Fibrosis Quística, Hospital Universitari Vall d'Hebron, Barcelona, España

^b Servicio de Anestesiología y Reanimación Pediátrica, Hospital Universitari Vall d'Hebron, Barcelona, España

* Autor para correspondencia.

Correo electrónico: iiglesia@vhebron.net (I. Iglesias-Serrano).

<http://dx.doi.org/10.1016/j.arbres.2016.06.005>

0300-2896/

© 2016 SEPAR. Publicado por Elsevier España, S.L.U. Todos los derechos reservados.

Difícil manejo en paciente con adenocarcinoma de pulmón con mutación de EGFR y enfermedad cerebral



Management Difficulties in a Patient with EGFR-mutation Positive Lung Adenocarcinoma and Cerebral Metastases

Sr. Director:

Presentamos el caso clínico de un varón de 49 años, fumador de forma ocasional. En 2007, tras presentar un episodio de bronquitis aguda, se realizó una radiografía de tórax, donde se objetivó un nódulo pulmonar solitario, confirmándose posteriormente por tomografía axial computarizada (TAC). La fibrobroncoscopia no obtuvo material histológico, realizándose una punción aspiración con aguja fina (PAAF) de la lesión, que mostró la presencia de un adenocarcinoma de origen pulmonar. Tras presentar el caso en el comité de tumores, se decidió intervención quirúrgica, siendo la anatomía patológica concluyente con un adenocarcinoma, requiriendo tratamiento adyuvante con quimioterapia. Un año después, la TAC mostró recaída pulmonar contralateral y hepática. Ante esta situación, dada la pronta recaída tumoral, la probable quimiorresistencia del tumor y las características clínicas del paciente, se optó por obtener una nueva muestra tumoral y realizar análisis molecular de la muestra con determinación del estatus del receptor del factor de crecimiento epidérmico (EGFR), resultando esta prueba positiva, objetivándose una delección del exón 19, por lo que, se inició tratamiento con erlotinib. A los 6 meses, la TAC mostró una respuesta completa, confirmada posteriormente por PET/TAC. El paciente continuó con el mismo tratamiento, con reevaluaciones periódicas hasta 5 años después. En ese momento, ante la ausencia de enfermedad en las diferentes pruebas radiológicas realizadas durante los 5 años previos, se decidió la suspensión del tratamiento

y una estrecha observación. Dos meses después, el paciente consultó por cefalea, vómitos e inestabilidad, realizándose una TAC cerebral, que mostró la presencia de una lesión cerebelosa de 3 × 4 cm, con intenso edema perilesional. Tras descartar mediante TAC y PET/TAC la posibilidad de recaída sistémica, al tratarse de un paciente oligometastásico, se planteó que el mejor tratamiento era la exéresis local de la lesión, siguiendo las diferentes guías clínicas que abogan que ante una enfermedad oligometastásica la mejor opción es el tratamiento local, si es posible. El análisis histológico confirmó que se trataba de una metástasis del adenocarcinoma de pulmón previo. Ante la sospecha del desarrollo de una mutación de resistencia T790M, se solicitó de nuevo el análisis de EGFR, que descartó la resistencia secundaria y confirmó la presencia de la delección del exón 19. A pesar de la ausencia de enfermedad sistémica, dado el alto riesgo de recaída se optó por reiniciar el tratamiento anti-EGFR, permaneciendo el paciente hasta la actualidad libre de enfermedad tanto sistémica como cerebral.

Con nuestro caso clínico exponemos el difícil manejo de los pacientes portadores de la mutación de EGFR, y la dificultad para predecir su evolución clínica. El EGFR forma parte de la familia ErbB de receptores de membrana con actividad tirosina quinasa. La mutación de este factor se encuentra entre el 5-10% de los carcinomas no microcíticos de pulmón, siendo más frecuentes en mujeres, y relacionándose con poco o nulo hábito tabáquico¹. Su hallazgo, predice que la respuesta tumoral será mayor al fármaco diana que a la quimioterapia citotóxica. Sin embargo, no todas las mutaciones son iguales: la delección del exón 19 es la más frecuente y la que predice una mayor respuesta al tratamiento, seguida por la inserción del exón 21 (L858R) y, por último, las alteraciones del exón 20 se asocian a resistencia al fármaco^{2,3}. En este punto, es necesario resaltar que la evolución típica de este tumor marca que tras una buena respuesta al inhibidor, se desarrolle una resistencia

secundaria, siendo el mecanismo más frecuente la aparición de la mutación T790M⁴.

En nuestro caso clínico, ante la excelente respuesta y la desaparición de la enfermedad sistémica, se planteó la duda de si se debía continuar con el tratamiento, ya que en la actualidad no existen directrices claras. Durante el descanso terapéutico el paciente presentó una progresión cerebral. Este hecho nos planteó 2 hipótesis: o bien se había generado una mutación de resistencia a expensas de la T790M o bien, se trataba de un tumor extremadamente dependiente de la vía EGFR y ante la retirada del fármaco, había realizado un brote de la enfermedad con un progresión en un órgano santuario. Esta situación, tras el análisis molecular parece más plausible y vuelve a plantear la duda de cuál es el mejor manejo para los largos supervivientes tratados con anti-EGFR.

Bibliografía

1. Lindeman NI, Cagle PT, Beasley MB, Chitale DA, Dacic S, Giaccone G, et al. Molecular testing guideline for selection of lung cancer patients for EGFR and ALK tyrosine kinase inhibitors: Guideline from the College of American Pathologists,

International Association for the Study of Lung Cancer, and Association for Molecular Pathology. Arch Pathol Lab Med. 2013;137:828–60.

2. Rosell R, Carcereny E, Gervais R, Vergnenegre A, Massuti B, Felip E, et al. Erlotinib versus standard chemotherapy as first-line treatment for European patients with advanced EGFR mutation-positive non-small-cell lung cancer (EURTAC): A multicentre, open-label, randomised phase 3 trial. Lancet Oncol. 2012;13:239–46.
3. Lee CK, Brown C, Gralla RJ, Hirsh V, Thongprasert S, Tsai CM, et al. Impact of EGFR inhibitor in non-small cell lung cancer on progression-free and overall survival: A meta-analysis. J Natl Cancer Inst. 2013;105:595–605.
4. Jänne PA, Yang JC, Kim DW, Planchard D, Ohe Y, Ramalingam SS, et al. AZD9291 in EGFR inhibitor-resistant non-small-cell lung cancer. N Engl J Med. 2015;372:1689–99.

Patricia Cruz*, Leticia de Lujan y Javier de Castro

Departamento de Oncología Médica, Hospital Universitario La Paz, Madrid, España

* Autor para correspondencia.

Correo electrónico: cruz.patricia@hotmail.com (P. Cruz).

<http://dx.doi.org/10.1016/j.arbres.2016.06.006>

0300-2896/

© 2016 SEPAR. Publicado por Elsevier España, S.L.U. Todos los derechos reservados.

Hipertensión arterial pulmonar secundaria a un drenaje venoso pulmonar anómalo parcial en una paciente anciana



Arterial Pulmonary Hypertension Secondary to Partial Anomalous Pulmonary Venous Return in an Elderly Patient

Sr. Director:

El drenaje venoso pulmonar anómalo parcial (DVPAP) representa una infrecuente anomalía congénita que puede diagnosticarse en la fase adulta de la vida, aunque es más frecuente hacerlo durante la infancia¹. Consiste en un retorno venoso pulmonar incompleto, anormal a la circulación venosa sistémica (vena cava superior, vena ácigos, seno coronario, vena innominada, vena cava inferior. . .), estableciéndose un *shunt* izquierda-derecha. El DVPAP es más frecuente en el lado derecho, y a menudo se asocia a otras alteraciones congénitas, como defectos cardíacos (especialmente defectos del septo interauricular) o anomalías del desarrollo

de la vía aérea². Presentamos un caso de DVPAP izquierdo en una paciente septuagenaria que comenzó con síntomas y signos de una hipertensión pulmonar precapilar (HTP).

Se trata de una mujer de 76 años, sin antecedentes de interés, que consultó por disnea progresiva, edemas en miembros inferiores y molestias torácicas y abdominales. La radiografía de tórax demostró cardiomegalia y derrame pleural bilateral de escasa cuantía. En el electrocardiograma se observaron signos de sobrecarga de cavidades cardíacas derechas, y el dímero-D se encontraba levemente aumentado. Una angio-TC de tórax descartó un tromboembolismo pulmonar, pero demostró inesperadamente un DVPAP en el que las venas del lóbulo superior izquierdo drenaban a la vena innominada a través de una vena vertical (fig. 1A). Además, se observaron signos radiológicos severos de HTP con dilatación de cavidades cardíacas derechas, y una ingurgitación de la vena cava inferior y de las venas suprahepáticas (fig. 1B).

El DVPAP es una rara anomalía congénita que suele diagnosticarse en niños, aunque también puede hacerse en adultos, especialmente cuando desarrollan HTP. Menos del 10% de los

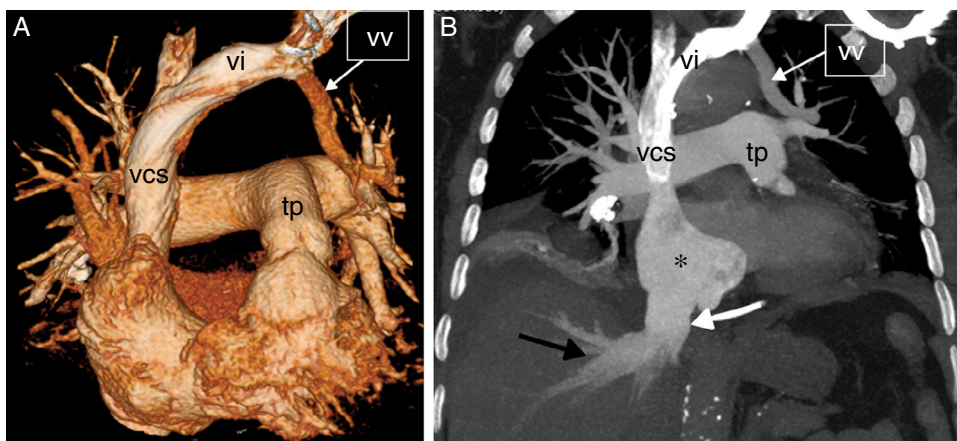


Figura 1. A) Reconstrucción 3D (*volume rendering*, en inglés) de la TC en la que se observa una vena vertical (vv), formada por la confluencia de las venas pulmonares del lóbulo superior izquierdo, que se dirige a la vena innominada (vi); tp: tronco de la arteria pulmonar; vcs: vena cava superior. B) Imagen de la TC coronal *maximum intensity projection* (MIP) en la que se aprecian signos de hipertensión pulmonar arterial/precapilar y de insuficiencia tricuspídea: dilatación de la aurícula derecha (asterisco), ingurgitación de la vena cava inferior (flecha blanca) y de las venas suprahepáticas (flecha negra). Nótese la vena vertical (vv), la vena innominada (vi) y la vena cava superior (vcs).