

se correlaciona con las comidas o la práctica de ejercicio físico. La radiología de tórax puede mostrar el diagnóstico, si se observa un nivel hidroaéreo en el esófago torácico, una limitación o una ausencia de burbuja aérea gástrica, y un desplazamiento y arqueamiento anterior de la tráquea en la proyección lateral².

En la esofagografía, la observación de alimentos retenidos y del signo del «pico de loro» en la porción distal del esófago sugieren la presencia de acalasia esofágica, y la manometría es la exploración que confirma el diagnóstico. Las pruebas de la función pulmonar pueden ser de utilidad y, habitualmente, no es necesario practicar una fibrobroncoscopia.

El tratamiento de elección de los niños con acalasia es la esofago-cardiomiectomía de Heller, una técnica quirúrgica segura y efectiva a largo plazo⁵.

En nuestro caso, la tos seca crónica era debida a una traqueo-malacia secundaria a un desplazamiento de la tráquea contra una arteria innominada de localización normal.

Bibliografía

- Franklin AL, Petrosyan M, Kane TD. Childhood achalasia: A comprehensive review of disease, diagnosis and therapeutic management. *World J Gastrointest Endosc.* 2014;6:105-11.

- Al-Abdoulalam T, Anselmo MA. An 11-year-old male patient with refractory asthma and heartburn. *Can Respir J.* 2011;18:81-3.
- Hallal C, Kieling CO, Nunes DL, Ferreira CT, Peterson G, Barros SG, et al. Diagnosis, misdiagnosis, and associated diseases of achalasia in children and adolescents: A twelve-year single center experience. *Pediatr Surg Int.* 2012;28:1211-7.
- Marlais M, Fishman JR, Fell JM, Haddad MJ, Rawat DJ. UK incidence of achalasia: An 11-year national epidemiological study. *Arch Dis Child.* 2011;96:192-4.
- Zhang Y, Xu CD, Zouche A, Cai W. Diagnosis and management of esophageal achalasia in children: Analysis of 13 cases. *World J Pediatric.* 2009;5:56-9.

Carlo De Pieri^{a,*}, Paola Cogo^a y Angelo Barbato^b

^a *Division of Pediatrics, Department of Clinical and Experimental Medical Sciences, University of Udine, Udine, Italia*

^b *Pediatric Bronchoscopy Unit, Department of Women's and Children's Health, University of Padova/General Hospital, Padova, Italia*

* Autor para correspondencia.

Correo electrónico: carlodepieri@gmail.com (C. De Pieri).

<http://dx.doi.org/10.1016/j.arbres.2016.05.011>
0300-2896/

© 2016 SEPAR. Publicado por Elsevier España, S.L.U. Todos los derechos reservados.

Una causa no habitual de distrés respiratorio del adulto



An Unusual Cause of Adult Respiratory Distress

Sr. Director:

El patrón histológico de la neumonía organizada fibrinosa aguda (NOFA) es un patrón raro de neumonía intersticial, descrito por Beasley en 2002¹. Suele ser de origen idiopático, pero se han notificado infecciones, enfermedades autoinmunes, fármacos, exposiciones ambientales y laborales, cánceres y trasplantes de órganos como posibles causas de la NOFA². Presentamos un caso de NOFA en una mujer sana y sin antecedentes relevantes.

Una mujer de 43 años acudió al servicio de urgencias por presentar disnea progresiva de 3 días de evolución, y fiebre intermitente desde hacía una semana. La paciente era maestra de escuela y no refería antecedentes personales de interés, a excepción de ser fumadora. Negó haber realizado viajes recientes o haber estado expuesta a agentes tóxicos ambientales, y no tenía mascotas. La exploración física reveló un deterioro del estado general, con fiebre, taquipnea, hipotensión (95/69 mmHg) y desaturación de oxígeno (saturación de oxígeno del 89% del aire ambiental). Además, se detectaron crepitantes inspiratorios en la base del pulmón derecho. La radiología torácica mostró una opacificación alveolar en la base del pulmón derecho, y en la analítica destacó un recuento leucocitario de 25.490 leucocitos/mm³ y un valor de proteína C reactiva de 40 mg/dl. Durante la estancia en urgencias, se observó un rápido empeoramiento clínico de la paciente, con insuficiencia respiratoria intensa e hipotensión refractaria a la administración de fluidos, lo que hizo sospechar la presencia de un choque séptico respiratorio grave. Se trasladó a la paciente a la unidad de cuidados intensivos (UCI) para tratarla con ventilación mecánica y antibióticos de amplio espectro (meropenem 1 g/8 h y linezolid 600 mg/12 h). Aun así, el escáner torácico con contraste mostró progresión de la enfermedad, con nuevas consolidaciones densas en ambas bases pulmonares (fig. 1A). Los hemocultivos, la serología para bacterias atípicas y los cultivos bacterianos y PCR para virus respiratorios y micobacterias del lavado broncoalveolar (LBA) fue-

ron negativos. El ecocardiograma transtorácico descartó disfunción cardíaca y los resultados de las pruebas de anticuerpos antineutrofilicos citoplásmicos fueron negativos. Se efectuó una biopsia pulmonar abierta en la que se observaron múltiples «bolas» de fibrina intraalveolares, engrosamiento inflamatorio de los septos alveolares y áreas de neumonía organizada distribuidas en parches, todo ello compatible con el diagnóstico de NOFA (fig. 1B). Se inició tratamiento con bolos de metilprednisolona (250 mg/6 h) durante 5 días y se observó una mejoría progresiva de la función respiratoria, lo que permitió extubar a la paciente y administrar el tratamiento con corticoides por vía oral (60 mg/6 h/2 semanas, con reducción de la dosis de manera gradual). Ocho semanas después del alta de la UCI, los síntomas respiratorios y los infiltrados pulmonares se habían resuelto completamente y la paciente recibió el alta hospitalaria, con total autonomía para realizar sus actividades cotidianas. Seis meses más tarde, la paciente continua asintomática y recibe 7,5 mg/6 h de prednisona, tratamiento que se está retirando de forma progresiva.

En la literatura médica se han publicado unos 120 casos de NOFA, la mayoría de ellos de origen idiopático (como en nuestro caso). Esta enfermedad es más frecuente en varones, en la quinta o sexta década de la vida, y su síntoma más habitual es la disnea, que en ocasiones se acompaña de tos, hemoptisis o fiebre². Se distinguen 2 formas clínicas de la enfermedad: una variedad subaguda con inicio gradual de los síntomas e insuficiencia respiratoria leve o ausente, y una variedad aguda y de progresión rápida asociada con insuficiencia respiratoria fulminante y de mal pronóstico³. El diagnóstico de NOFA no es fácil. El patrón radiológico inespecífico más frecuente muestra infiltrados difusos en parches en ambos pulmones, y el LBA no suele ser conclusivo². Por consiguiente, para hacer un diagnóstico definitivo es necesaria una biopsia pulmonar que demuestre las típicas «bolas» de fibrina intraalveolares y la presencia de una neumonía organizada distribuida en parches¹. En el diagnóstico diferencial siempre debe incluir el daño alveolar difuso y la neumonía eosinofílica, que se caracterizan por la presencia de membranas hialinas y eosinófilos, respectivamente⁴. El tratamiento recomendado para la NOFA incluye dosis altas de metilprednisolona intravenosa durante los 3-5 primeros días, seguidas de 0,5 a 1 mg/kg/día de prednisona, con reducción de la

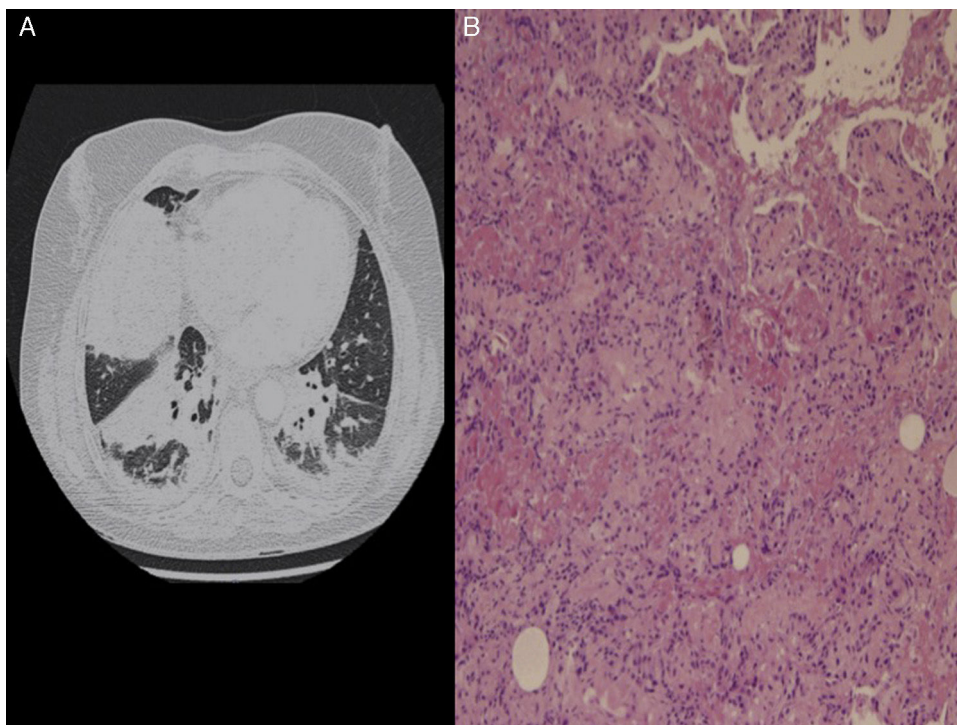


Figura 1. A) Escáner torácico con contraste: consolidaciones alveolares en ambas bases pulmonares, más prominentes en el pulmón derecho. B) Biopsia pulmonar: múltiples «bolas» de fibrina intraalveolares, engrosamiento inflamatorio de los septos alveolares y áreas de neumonía organizada distribuida en parches.

dos de manera progresiva, según la evolución clínica². Se pueden añadir inmunosupresores (principalmente, micofenolato mofetilo, azatioprina y ciclofosfamida) desde el inicio, pero su utilidad parece ser mayor en los casos de NOFA que presentan recaídas frecuentes y se asocian con enfermedades autoinmunes².

Dada la rareza de la NOFA y la necesidad de practicar una biopsia pulmonar para su diagnóstico, nuestro caso ilustra que esta entidad podría estar infradiagnosticada, por lo que aconsejamos tomarla en consideración en todos los casos de neumonía con respuesta inadecuada al tratamiento anti-infeccioso.

Bibliografía

1. Beasley MB. Acute fibrinous and organizing pneumonia: A histological pattern of lung injury and possible variant of diffuse alveolar damage. *Arch Pathol Lab Med.* 2002;126:1064-70.
2. Kuza C, Matheos T, Kathman D, Heard SO. Life after acute fibrinous and organizing pneumonia: A case report of a patient 30 months after diagnosis and review of the literature. *J Crit Care.* 2016;31:255-61.

3. Akhtar A, Ul Abideen Z. Acute fibrinous and organizing pneumonia masquerading as a lower respiratory tract infection: A case report and review of the literature. *BMC Res Notes.* 2015;8:38.
4. Kokosi MA, Nicholson AG, Hansell DM, Wells AU. Rare idiopathic interstitial pneumonias: LIP and PPFE and rare histologic patterns of interstitial pneumonias: AFOP and BPIP. *Respirology.* 2016;21:600-14.

José Antonio Vargas-Hitos^{a,*}, Joaquín Fernández-Muñoz^a, Mercedes Caba-Molina^b y Juan Jiménez-Alonso^a

^a Departamento de Medicina Interna, Hospital Universitario Virgen de las Nieves, Granada, España

^b Departamento de Anatomía Patológica, Hospital Universitario San Cecilio, Granada, España

* Autor para correspondencia.

Correo electrónico: joseantoniovh@hotmail.com (J.A. Vargas-Hitos).

<http://dx.doi.org/10.1016/j.arbres.2016.05.023>

0300-2896/

© 2016 SEPAR. Publicado por Elsevier España, S.L.U. Todos los derechos reservados.

Metástasis cardíacas de una neoplasia pulmonar



Cardiac Metastases from A Lung Tumor

Sr. Director:

La afectación cardíaca por cáncer de pulmón es poco frecuente, asociándose a mal pronóstico y en muchas ocasiones no es conocida hasta la realización de la autopsia. Existen pocos casos publicados en la literatura de cáncer de pulmón con metástasis intracardiacas. Presentamos el caso de un paciente que en el momento del diagnóstico presenta metástasis cardíacas.

Varón de 43 años, fumador, con una dosis acumulada de 30 paquetes/año, bebedor ocasional, sin otros antecedentes patológi-

cos de interés. Consultó en urgencias por tos con expectoración mucosa, disfonía y síndrome constitucional de 3 meses de evolución. La exploración era anodina y conservaba un buen estado general. Se le realizó una analítica de sangre en la que destacaba una trombocitosis de 580.000/mm³ plaquetas, hemoglobina 12 g/dl, leucocitos 12.000/mm³ y PCR de 10. En la radiografía de tórax se observaba una masa en el lóbulo superior derecho con cardiomegalia global. El electrocardiograma mostraba taquicardia sinusal. Ante estos hallazgos se decidió completar el estudio, en el que se realizó:

– *Tomografía computarizada (TC)*: describía una masa de más de 5 cm de contornos lobulados y márgenes espiculados con amplio contacto pleural en segmento apical del lóbulo superior derecho